

# Kolestatske bolesti jetre

## *Cholestatic Liver Diseases*

**VEDRANA VLAHOVIĆ<sup>1</sup>, LUCIJA VIROVIĆ JUKIĆ<sup>1,2</sup>, SANJA STOJSAVLJEVIĆ SHAPESKI<sup>1</sup>, NEVEN LJUBIČIĆ<sup>1,2</sup>, DAVOR HRABAR<sup>1,2</sup>**

<sup>1</sup>Klinički bolnički centar „Sestre milosrdnice“, Klinika za unutarnje bolesti, Zavod za gastroenterologiju i hepatologiju, Zagreb; <sup>2</sup>Medicinski fakultet Sveučilišta u Zagrebu

**SAŽETAK** \_\_\_\_\_ Kolestatske bolesti jetre predstavljaju rijetke bolesti koje zahvaćaju hepatocite, ekstrahepatalne i/ili intrahepatalne žučne vodove, a dovode do smetnji u stvaranju ili otjecanju žuči. Primarni bilijarni kolangitis (PBC) predstavlja novi naziv za bolest ranije poznatu kao primarna bilijarna ciroza. Imunološki napad dovodi do progresivnog oštećenja malih žučnih vodova unutar jetrenih lobula s razvojem fibroze, a u konačnici može dovesti do ciroze i zatajenja jetrene funkcije. Primarni sklerozirajući kolangitis (PSC) obilježava kronična upala praćena oštećenjem i fibrozom žučnih vodova s posljedičnom segmentalnom obliteracijom lumena, a može zahvatiti intrahepatalne ili ekstrahepatalne žučne vodove, ili oboje. PBC češće zahvaća žene, a PSC mušku populaciju. Umor, svrbež kože i žutica predstavljaju najčešće simptome kolestatskih bolesti jetre. Obje bolesti često se otkrivaju u asimptomatskoj fazi, kolestatskim profilom jetrenih enzima u laboratorijskim nalazima, odnosno dominantno povišenim vrijednostima alkalne fosfataze (ALP) i gama-glutamil transpeptidaze (GGT). Bolesnici često imaju pridružene druge autoimune bolesti. Za PBC karakterističan je nalaz antimitohondrijskih protutijela (AMA), dok se PSC dokazuje kolangiografijom. Komplikacije bolesti mogu biti posljedica kolestaze, upalnog (autoimunog) zbijanja te ciroze jetre ili razvoja tumora. Ursodeoksikolna kiselina predstavlja terapiju izbora u liječenju PBC-a jer usporava tijek bolesti, dok za PSC ne postoji dokazano djelotvorna medikamentozna terapija koja utječe na tijek osnovne bolesti. U obje bolesti primjenjuju se i simptomatske mjere te postupci usmjereni zbrinjavanju komplikacija, kao što su svrbež, malapsorpcija masti i vitamina topivih u mastima, ili striktura žučnih vodova. Povećana učestalost tumora zahtijeva trajni nadzor i pravodobno liječenje koje utječe na preživljenje bolesnika. Transplantacija jetre predstavlja metodu izbora u završnom stadiju obje bolesti.

**KLJUČNE RIJEČI:** kolestatske bolesti jetre, primarni bilijarni kolangitis, primarni sklerozirajući kolangitis, kolestaza, ursodeoksikolna kiselina, transplantacija jetre

**SUMMARY** \_\_\_\_\_ Cholestatic liver diseases are rare diseases that affect hepatocytes and intrahepatic and/or extrahepatic bile ducts, causing interruptions in bile production or flow. Primary biliary cholangitis (PBC) is a new term for primary biliary cirrhosis. Immune-mediated attack leads to progressive destruction of small intralobular bile ducts and may lead to the development of fibrosis, cirrhosis and liver failure. Primary sclerosing cholangitis (PSC) is characterized by chronic inflammation with damage and fibrosis of bile ducts, causing structuring and obliteration of the lumen. It can affect the intrahepatic and/or extrahepatic biliary tree. PBC mostly affects women, while PSC is more common in men. Fatigue, pruritus and jaundice represent the most common complaints of patients with cholestatic liver diseases. Both diseases are often diagnosed in early, asymptomatic phase, as part of the assessment of abnormal liver tests which demonstrate cholestatic pattern, with predominant elevation of the alkaline phosphatase (ALP) and gamma-glutamyl transpeptidase (GGT). Patients often have other concurrent autoimmune diseases. PBC is characterized by the presence of anti-mitochondrial antibodies (AMA), while cholangiography is the method of choice for the diagnosis of PSC. Complications can result from cholestasis, inflammatory (autoimmune) process, liver cirrhosis or cancer development. Ursodeoxycholic acid is the therapy of choice for PBC as it slows the disease progression. However, there is no proven treatment that significantly impacts the course of PSC. For both diseases management is aimed at treating symptoms and managing complications such as pruritus, malabsorption of fat and fat-soluble vitamins, or bile duct strictures. Increased incidence of malignant tumours requires ongoing monitoring and timely treatment in order to improve patient survival. Liver transplantation represents the treatment of choice in the advanced stage of both diseases.

**KEY WORDS:** cholestatic liver diseases, primary biliary cholangitis, primary sclerosing cholangitis, cholestasis, ursodeoxycholic acid, liver transplantation

### Definicija

Kolestatske bolesti obuhvaćaju poremećaje jetre kod kojih postoje smetnje u stvaranju ili otjecanju žuči. To su rijetke bolesti koje zahvaćaju hepatocite, intrahepatalne i/ili ekstrahepatalne žučne vodove, a najčešće se klinički manifestiraju simptomima kolestaze: žuticom, svrbežom kože i umorom ili slučajnim nalazom poremećenih jetrenih enzima. Pod pojmom kolestatske bolesti jetre u užem smislu podrazumijevamo primarni bilijarni kolangitis i primarni sklerozirajući kolangitis.

### Primarni bilijarni kolangitis

#### Definicija i etiopatogeneza

Primarni bilijarni kolangitis (PBC) predstavlja novi naziv za bolest ranije poznatu kao primarna bilijarna ciroza. Prema sadašnjim spoznajama to je bolest autoimunoga podrijetla, karakterizirana T-limfocitima posredovanim imunološkim napadom na male žučne vodove smještene unutar jetrenih lobula. Upala dovodi do progresivnog oštećenja malih žučnih vodova s razvojem fibroze, a u konačnici može dovesti do ciroze i zatajenja jetrene funkcije (1, 2). Kako je ciroza

tek završni stadij bolesti, koja se danas u pravilu otkriva u ranijim stadijima, kao pravilniji naziv bolesti prihvaćen je primarni bilijarni kolangitis. U prilog autoimune etiologije bolesti govore i izvještaji o češćoj pojavnosti PBC-a u nekim obiteljima, kao i činjenica da velika većina bolesnika istodobno ima prisutan barem još jedan autoimuni poremećaj od kojih su najčešći reumatoidni artritis, skleroderma, Sjögrenov sindrom ili kronični tireoiditis. Pokretač, odnosno okidač ove patološke imunološke kaskade nije poznat, a smatra se da to može biti virus, bakterija, neki novi antigen ili jednostavno deaktivacija imunološke regulacije.

### **Epidemiologija**

Primarni bilijarni kolangitis spada među rijetke bolesti s incidencijom oko 2,7 na 100.000 stanovnika godišnje (4,5 na 100.000 za žene, a oko 0,7 na 100.000 za muškarce) (3). Procijenjena prevalencija u svijetu iznosi između 20 i 400 oboljelih na milijun osoba, s time da je značajno češća u zemljama sjeverne Europe, posebno skandinavskim zemljama, Velikoj Britaniji te pojedinim dijelovima Sjedinjenih Američkih Država (4). U Hrvatskoj se javlja učestalošću od oko 6 na 100.000 stanovnika (5). Prevalencija je 100 puta veća u prvom koljenu obitelji oboljeloga s PBC-om nego u općoj populaciji. Veliku većinu oboljelih (90 – 95 %) čine žene, a bolest se većinom dijagnosticira u dobi između 30 i 65 godina starosti (4).

### **Klinička slika**

Primarni bilijarni kolangitis ima polagan i progresivan tijek. Bolesnici s PBC-om stoga su vrlo često bez simptoma i bolest se u 50 – 60 % slučajeva otkriva u ranoj, asimptomatskoj fazi bolesti, slučajnim nalazom patoloških biokemijskih jetrenih nalaza (6, 7). Pri tome je za bolest karakterističan kolestatski uzorak jetrenih enzima, u kojem su vrijednosti gamma-glutamil transpeptidaze (GGT) i alkalne fosfataze (ALP) višestruko povišene u odnosu na referentne vrijednosti, za razliku od aspartat-aminotransferaze (AST) i alanin-aminotransferaze (ALT) koje su obično manje povišene.

Kod simptomatskih bolesnika najčešće tegobe su kronični umor i svrbež kože, koji se javljaju u polovine, odnosno trećine novootkrivenih slučajeva bolesti (4). Svrbež u pravilu prethodi razvoju žutice koja se pojavljuje kasnije, nakon više mjeseci ili godina od početka simptoma, iako se u manjem broju slučajeva mogu pojaviti istovremeno prilikom prezentacije bolesti (8). Umor je često dominantna tegoba koja značajno umanjuje kvalitetu života oboljelih (9, 10). Bolesnice se ponekad žale na nelagodu ispod desnoga rebrenog luka te poremećaje koncentracije i pamćenja, a kod dijela oboljelih mogu biti prisutni i simptomi pridruženih autoimunih bolesti (suočaću očiju i usta, artritis, Raynaudov fenomen). U uznapredovanoj fazi bolesti mogu se pojaviti simptomi malapsorpcije ili klinička slika ciroze jetre i komplikacija por-

talne hipertenzije. Od nespecifičnih simptoma ciroze mogu se javiti umor (ako nije bio već ranije prisutan), gubitak snage, apetita, mišićne i tjelesne mase. Oštećena sintetska i ekskrecijska funkcija jetre te razvoj portalne hipertenzije dovode do žutice, pojave krvarenja iz varikoziteta jednjaka i želuca, ascitesa, spontanoga bakterijskog peritonitisa i portalne encefalopatije. U fizikalnom statusu mogu se tada naći hepatomegalija i/ili splenomegalija, ascites i periferni edemi te ostale stigme kronične jetrene bolesti. Na koži bolesnica mogu se osim žutice vidjeti i ekzoracije kao posljedica izraženog svrbeža, dok se na koži i vjeđama mogu naći ksantomi i ksantelazme.

### **Komplikacije**

Komplikacije PBC-a posljedica su kolestaze, upalnog (autoimunog) zbivanja te uznapredovane jetrene bolesti.

Kolestaza uzrokuje nedostatak žuči u crijevu uz posljedičnu malapsorpciju masti i vitamina topivih u mastima. Kliničke posljedice malapsorpcije mogu biti steatoreja i gubitak tjelesne mase, metabolička bolest kostiju uslijed manjka vitamina D i kalcija te poremećaj zgrušavanja krvi uslijed malapsorpcije vitamina K, dok se noćna sljepoća i manjak vitamina E susreću rijetko (8). S druge strane, kolestaza ima za posljedicu nagomilavanje tvari koje se inače izlučuju iz organizma putem žuči, pa povećana koncentracija bilirubina uzrokuje ikterus, žučne soli svrbež kože, a kolesterol se pojačano odlaže u koži i vjeđama, gdje ga fagocitiraju makrofazi i tako nastaju ksantomi i ksantelazme.

Napredovanje osnovnoga patološkog procesa u bolesnika s PBC-om dovodi do krajnjeg stadija – ciroze jetre, čija se klinička slika ne razlikuje značajno od ciroze druge etiologije. Hepatocelularni karcinom je poznata komplikacija ciroze jetre. Velika metaanaliza pokazala je da bolesnici s PBC-om imaju 19 puta veći relativni rizik za razvoj hepatocelularnog karcinoma u odnosu na opću populaciju (11).

### **Dijagnostičke metode**

Dijagnostičke metode usmjerene su postavljanju dijagnoze PBC-a i utvrđivanju stadija same bolesti, a s druge strane otkrivanju mogućih komplikacija. Na PBC treba posumnjati u bolesnika s kolestatskim profilom jetrenih enzima, u odsutnosti ekstrahepatalne bilijarne opstrukcije koju utvrđujemo najčešće ultrazvukom abdomena te po isključenju drugih uzroka kolestaze. Na bolest treba posumnjati i u žena s nejasnim uzrokom svrbeža, slabosti, umora, žutice, gubitka na tjelesnoj masi ili nelagodom ispod desnoga rebrenog luka, te u prisutnosti simptoma pridruženih autoimunih bolesti. Nalaz antimitohondrijskih antitijela (AMA) je tipičan i važan dijagnostički kriterij PBC-a; većina današnjih testova ima 95 % osjetljivost i 98 % specifičnost za PBC, a antigenska komponenta specifična za PBC je M2. Serumski imunoglobulin (Ig)M je povišen u većini slučajeva. Od ostalih labora-

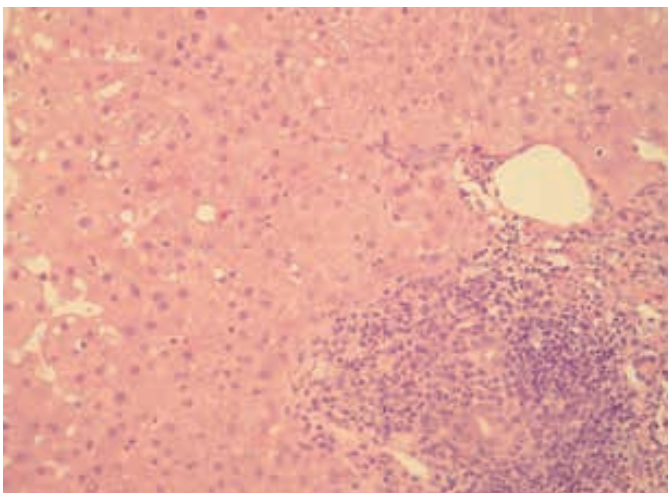
torijskih nalaza mogu se naći povišene vrijednosti bilirubina i kolesterola te globulina u serumu.

Za postavljanje dijagnoze PBC-a potrebna su barem dva od sljedeća tri kriterija:

- vrijednost ALP-a barem 1,5 puta iznad gornje granice normale,
- prisutnost antimitohondrijskih antitijela (AMA) u titru  $\geq 40$ ,
- histološki dokaz PBC-a (nesupurativni destruktivni kolangitis i destrukcija interlobularnih žučnih vodova).

Iako biopsija jetre nije nužna za postavljanje dijagnoze PBC-a u bolesnika s tipičnom kliničkom slikom i laboratorijskim nalazima, služi nam za potvrdu bolesti u slučaju atipične prezentacije ili sumnje na preklapanje PBC-a s drugim bolestima jetre, kao i za utvrđivanje stadija bolesti (Slika 1.).

**SLIKA 1.** Primarni bilijarni kolangitis – histološka slika



Mikroskopski izgled biopтата jetre u početnoj fazi primarnoga bilijarnog kolangitisa (PBC). Portalni prostor ispunjen je upalnim infiltratom limfocita. Vidljivi su žučni vodovi s pokojom upalnom stanicom intraepitelno. Bojenje hemalaun – eozinom, povećanje 200x. Slika iz arhive Kliničkoga bolničkog centra „Sestre milosrdnice“, ljubavnošću dr. sc. Alme Demirović.

Težinu oštećenja jetre u PBC-u kao i drugim kroničnim jetrenim bolestima danas možemo odrediti i neinvazivnim metodama za procjenu fibroze, kao što su fibroelastografija i serumski biljezi fibroze.

Otkrivanje komplikacija usmjereno je na metaboličku bolest kostiju, utvrđivanje prisutnosti komplikacija ciroze jetre i portalne hipertenzije te pridruženih autoimunih bolesti, a podrazumijeva određivanje protrombinskog vremena, koncentracije vitamina D i kalcija te denzitometriju kostiju; za otkrivanje pridruženih autoimunih bolesti određuje se reu-

matoidni faktor i druga antitijela, hormoni i ultrazvuk štitnjače. Anemija uslijed manjka željeza je česta komplikacija PBC-a te zahtijeva obradu radi traganja za ishodištem krvarenja. Ezofagogastroduodenoskopijom tražimo varikozitete jednjaka i želuca, a ultrazvukom pratimo pojavu žarišnih promjena u jetri sumnjivih na razvoj karcinoma jetre.

### Diferencijalna dijagnoza

U diferencijalnoj dijagnozi PBC-a potrebno je razmotriti, odnosno isključiti druge razloge kolestaze: bilijarnu opstrukciju bilo koje etiologije (najčešće žučni kamenci i maligne bolesti), primarni sklerozirajući kolangitis (PSC), IgG4 bolest, kolestazu uzrokovanu lijekovima, sarkoidozu, infekcije (bakterijske, gljivične i virusne), limfome ili zloćudne tumore solidnih organa, srčane bolesti, virusni hepatitis i kolestazu u trudnoći.

### Liječenje

Liječenje primarnoga bilijarnog kolangitisa (PBC) ima dva osnovna cilja: usporavanje osnovnoga procesa te liječenje simptoma i komplikacija koje nastaju kao posljedica kronične kolestaze. Osnovu liječenja predstavlja ursodeoksikolna kiselina (UDCA) u dozi do 13 – 15 mg po kilogramu tjelesne težine dnevno. To je hidrofilna žučna sol koja ima zaštitno djelovanje od potencijalnoga jetrenog oštećenja endogenim žučnim solima. Studije su pokazale da UDCA usporava progresiju bolesti, dovodi do regresije vrijednosti serumskog bilirubina i poboljšava preživljenje (12, 13). Međutim, oko trećine bolesnika ne postiže optimalan odgovor na primjenu UDCA (mjenjenjem biokemijskih jetrenih nalaza) te zahtijeva dodatnu terapiju (14). Obetkolična kiselina je novi lijek u liječenju PBC-a. Djeluje kao ligand farnezoid X receptora koji sudjeluje u homeostazi žučnih kiselina. Može se dodati bolesnicima s nedovoljnim odgovorom na UDCA ili kao samostalna terapija kod pacijenata koji ne podnose UDCA (15). U studijama je pokazala učinak u smislu smanjenja vrijednosti jetrenih enzima, ali nije dokazano da utječe na preživljenje niti na simptome bolesti (16 – 18).

Metotreksat i kolhicin imaju dugu povijest u liječenju PBC-a, ali njihova djelotvornost nije dokazana, kao niti učinkovitost prednizolona, azatioprina, penicilamina ili ciklospori- na (19 – 24).

U tijeku su ispitivanja učinkovitosti fibrata (fenofibrat i bezafibrat) u liječenju bolesnika s PBC-om koji ne odgovaraju na primjenu UDCA, gdje su bolesnici liječeni kombinacijom UDCA i fibrata češće postigli biokemijski odgovor uz poboljšanje simptoma, manji rizik mortaliteta, dekompenzacije i potrebe za transplantacijom (25 – 27). I budesonid, glukokortikoid koji se 90 % metabolizira tijekom prvog prolaska kroz jetru, u kombinaciji s UDCA-om pokazao je veću učinkovitost na poboljšanje biokemijskih nalaza i patohistološkog nalaza bolesnika s PBC-om u odnosu na sam UDCA (28).

Transplantacija jetre jedina je terapijska mogućnost u krajnjem stadiju bolesti – dekompenziranoj cirozi jetre, kod pojave hepatocelularnog karcinoma ili neke od komplikacija bolesti, poput neizdrživog svrbeža. Unatoč mogućnosti recidiva bolesti, transplantacija je značajno poboljšala preživljenje bolesnika s PBC-om koje iznosi 85 – 90 % nakon jedne godine i oko 80 – 85 % nakon pet godina (29). Simptomatsko i liječenje komplikacija usmjereno je najčešće na terapiju svrbeža. Za to se mogu primjenjivati kožni emolijensi, antihistaminici, kolestiramin, rifampicin, opioidni antagonisti ili sertralin. Kod refraktornog svrbeža pokušavaju se razne fizikalne i alternativne metode, a kod bolesnika kod kojih su iscrpljene druge terapijske mogućnosti indicirana je transplantacija jetre.

Liječenje posljedica malapsorpcije podrazumijeva dodavanje triglicerida srednje dugog lanca kao kalorijsku dopunu prehrani kako bi se održala tjelesna težina uz dodatak vitamina (D, K, A, E) u obliku posebnih pripravaka. Kod bolesnika s osteopenijom/osteoporozom preporučuje se nadomjestak vitamina D i kalcija, a po potrebi i primjena bisfosfonata.

Zbrinjavanje komplikacija ciroze usmjereno je na liječenje varikoziteta želuca i jednjaka, ascitesa, spontanoga bakterijskog peritonitisa, jetrene encefalopatije i primarnoga karcinoma jetre, za koje se primjenjuju isti lijekovi i postupci kao i kod ciroze drugih etiologija.

## Primarni sklerozirajući kolangitis

### Definicija i etiopatogeneza

Primarni sklerozirajući kolangitis (PSC) je bolest nepoznate, vjerojatno autoimune etiologije, koju obilježava kronična upala praćena oštećenjem i fibrozom žučnih vodova s posljedičnom segmentalnom obliteracijom lumena i razvojem stenoza (5, 30, 31). Pretpostavlja se da imunološki posredovano oštećenje žučnih vodova nastaje vjerojatno kao posljedica interakcije brojnih čimbenika: genetske predispozicije, imunoloških čimbenika, ishemije i okolišnih čimbenika (npr. bakterije, virusi, toksini) koji su mogući pokretači patološkoga imunološkog odgovora. Iako uloga genetske predispozicije nije razjašnjena, primijećena je povećana prevalencija HLA haplotipova B8, DR3 i DRw52a (32, 33). U bolesnika s PSC-om zabilježeni su poremećaji staničnog i humoralnog imuniteta, kao što su povećane vrijednosti imunoglobulina, prisutnost atipičnih perinuklearnih antineutrofilnih citoplazmatskih antitijela (p-ANCA) i drugih autoantitijela. U 87 % slučajeva procesom su zahvaćeni intrahepatalni i ekstrahepatalni žučni vodovi, u 11 % slučajeva samo intrahepatalni, a u 2 % samo ekstrahepatalni žučni vodovi (30). Bolest je kronične prirode, te postupnim progresivnim tijekom dovede do kolestaze, fibroze, ciroze i zatajenja jetre.

### Epidemiologija

Primarni sklerozirajući kolangitis rijetka je bolest čija inci-

dencija u različitim studijama iznosi oko 1 (najčešće od 0,5 do 1,25) na 100.000 stanovnika godišnje (34). Procijenjena prevalencija u zapadnim zemljama iznosi 8 do 13, a u Hrvatskoj je učestalost oko 8 na 100.000 stanovnika (5, 35). Češće pogađa muškarce koji čine većinu oboljelih (oko 70 %). Bolest se najčešće otkriva između 25. i 45. godine starosti, a većina bolesnika s PSC-om boluje od ulceroznog kolitisa (UC) (36, 37). Prevalencija UC-a kod bolesnika s PSC-om iznosi 70 % do 90 %, dok obrnuto, oko 5 % bolesnika s UC-om oboljeva od PSC-a (36, 38).

### Klinička slika

Većina je bolesnika u početnoj fazi bez simptoma, a otkrivaju se slučajnim nalazom povišenih vrijednosti biokemijskih jetrenih nalaza otkrivenih rutinskim testiranjem ili obradom bolesnika s upalnim bolestima crijeva. Ako je bolest simptomatska, najčešće tegobe su kronični umor i svrbež kože, a rjeđe žutica koja se obično pojavljuje u kasnijim stadijima bolesti. Ponekad se bolesnici mogu prezentirati febrilitetom uz zimice i tresavice, bolovima ili nelagodnom ispod desnoga rebrenog luka i žuticom, koji se javljaju u sklopu akutnoga kolangitisa (30). Napredovanjem bolest postupno dovodi do ciroze i svih njezinih komplikacija. Kod dijela oboljelih mogu biti prisutni simptomi drugih, pridruženih autoimunih bolesti.

Fizikalni pregled je u otprilike polovine bolesnika s PSC-om uredan u početku bolesti, a kod dijela oboljelih može se naći žutica, hepatomegalija, splenomegalija i ekzorijacije po koži uslijed svrbeža.

### Komplikacije

Primarni sklerozirajući kolangitis, kao i PBC može dovesti do brojnih komplikacija vezanih uz kolestazu i malapsorpciju (steatoreja, gubitak tjelesne težine, metabolička bolest kostiju, poremećaj zgrušavanja krvi, noćna sljepoća) (39, 40). U bolesnika s PSC-om kolelitijaza i koledokolitijaza su puno češći nego u općoj populaciji zbog bilijarne opstrukcije i staze žuči koja potiče kristalizaciju (41). Bakterijski kolangitis može se pojaviti kod oboljelih od PSC-a, češće nakon endoskopske ili kirurške intervencije, ali ponekad i spontano kod bolesnika sa značajnim strikturama žučnih vodova. Najznačajnija komplikacija PSC-a je potencijalni razvoj kolangiocelularnog karcinoma te kolorektalnog karcinoma u slučaju prisutnog UC-a. Progresivna žutica, kolangiografski prikaz tzv. dominantne stenoze i displazija epitela u uzorcima dobivenim tijekom endoskopske retrogradne kolangiografije trebaju pobuditi sumnju na razvoj kolangiokarcinoma koji se pojavljuje u približno 10 – 15 % bolesnika (42). Brojne studije i metaanaliza pokazali su da je rizik od pojavljivanja kolorektalnog karcinoma puno veći kod bolesnika s UC-om koji boluju i od PSC-a nego kod oboljelih samo od UC-a (43).

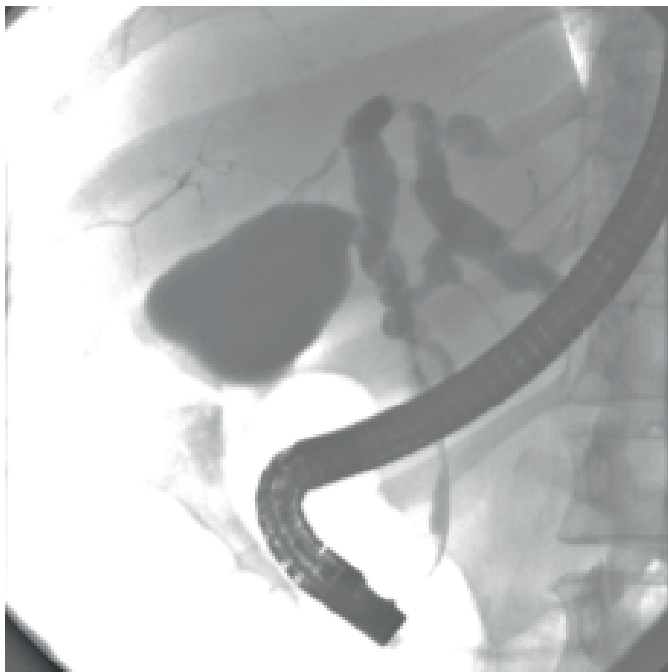

Ciroza jetre predstavlja krajnji stadij bolesti, a klinička slika i komplikacije odgovaraju cirozi druge etiologije. Bolesnici s PSC-om u stadiju ciroze također imaju povišen rizik za razvoj hepatocelularnog karcinoma.

### Dijagnostičke metode

Sumnja na PSC postavlja se temeljem kliničke slike ili slučajnog nalaza kolestatskog uzorka jetrenih enzima u laboratorijskim nalazima. Pri tome su dominantno povišene vrijednosti GGT-a i ALP-a, obično 3 – 5 puta iznad gornjih vrijednosti normale. Vrijednosti aminotransferaza također mogu biti povišene, dok vrijednosti bilirubina mogu varirati. Oko 30 % bolesnika u laboratorijskim nalazima ima prisutnu hipergamaglobulinemiju, 40 – 50% povišene vrijednosti imunoglobulina M, često i imunoglobulina G, a antitijela p-ANCA nalaze se u 30 – 80 % bolesnika. Često se mogu naći prisutna i druga autoantitijela, kao što su anti-nuklearna, antikardiolipinska, antitijela na glatku muskulaturu i reumatoidni faktor, ali ona nemaju dijagnostičko značenje (44). Nalaz AMA, karakterističan za PBC, u pravilu je negativan.

**SLIKA 2.** Endoskopska retrogradna kolangiografija (ERC) u bolesnika s primarnim sklerozirajućim kolangitisom (PSC)



Žučni vodovi u desnom jetrenom režnju su filiformni s mjestimičnim suženjima. Lijevi glavni žučni vod je proširen uz dilataciju jednoga žučnog voda u lijevom režnju sa suptotalnom stenozom. Glavni žučni vod je gracilan s nekoliko suženja. Nalaz odgovara promjenama u sklopu primarnog sklerozirajućeg kolangitisa (PSC).

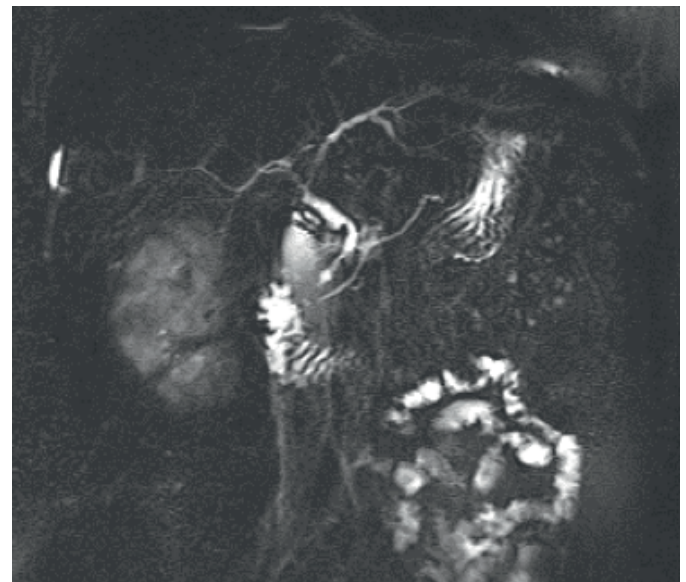
Iz arhive Kliničkoga bolničkog centra „Sestre milosrdnice“.

U dijagnostičkom pristupu bolesniku s povišenim kolestatskim jetrenim enzimima, prva slikovna metoda je u pravilu

ultrazvuk abdomena. Njegov nalaz je važan radi isključenja drugih etiologija, ali rijetko pomaže u postavljanju dijagnoze PSC-a. Za potvrdu dijagnoze služe metode kolangiografije kojima se prikazuju naizmjenična žarišna suženja (strikture) i proširenja (dilatacije) intrahepatalnih i ekstrahepatalnih žučnih vodova, što im daje izgled „krunice“ (45) (Slika 2.).

U uznapredovanom stadiju, kada dolazi do razaranja manjih žučnih vodova, karakteristična je kolangiografska slika „podrezanog drveta“. Magnetska rezonancija kolangiopankreatografija (MRCP) je danas zlatni standard u dijagnostici PSC-a (46, 47) (Slika 3.).

**SLIKA 3.** Magnetska kolangiopankreatografija (MRCP) u bolesnika s primarnim sklerozirajućim kolangitisom (PSC)



Glavni žučni vod je nejednolike širine, s kruničastim proširenjima koja se izmjenjuju sa stenozama, od 2 do 6 mm. Intrahepatalni žučni vodovi su nejednolike širine uz pojedina uska stenotična područja naročito u području stjecišta jetrenih vodova, a mjestimično su urednoga promjera. Opisane promjene odgovaraju slici primarnoga sklerozirajućeg kolangitisa (PSC).

Slika iz arhive Kliničkoga bolničkog centra „Sestre milosrdnice“.

Endoskopska retrogradna kolangiopankreatografija (ERCP) se zbog svoje invazivnosti, mogućih komplikacija te izlaganja zračenju danas u pravilu koristi samo u terapijske svrhe. Biopsija jetre može biti korisna, ali nije neophodna za dijagnozu bolesti. U pravilu se izvodi kod sumnje na PSC sa zahvaćanjem malih žučnih vodova ili sumnje na sindrom preklapanja PSC-a s autoimunim hepatitisom, a može koristiti i u određivanju stadija bolesti te prognoze. Histološki je moguće razlikovati četiri stadija bolesti; histološki nalaz je, međutim, često nespecifičan i teško ga je razlučiti od PBC-a. Najspecifičniji je nalaz obliteracije malih žučnih vodova koje

zamjenjuje koncentrično fibrozno tkivo izgleda poput luka. Kod svih bolesnika s PSC-om potrebno je isključiti istovremeno postojanje upalne bolesti crijeva. Sve bolesnike je potrebno redovito nadzirati u smislu razvoja kolangiokarcinoma, hepatocelularnog karcinoma, a bolesnike s UC-om i kolorektalnog karcinoma.

### Diferencijalna dijagnoza

U diferencijalnoj dijagnozi PSC-a potrebno je isključiti sekundarne uzroke sklerozirajućeg kolangitisa kao što su AIDS, infekcije specifičnim patogenima i toksine. PSC je potrebno razlikovati od malignih bolesti žučnih vodova, PBC-a, autoimunog hepatitisa, sindroma preklapanja i drugih uzorka kolestaze.

### Liječenje

Ciljevi liječenja PSC-a usmjereni su na usporavanje osnovnoga patološkog procesa koji dovodi do upale, fibroze i nastanka striktura, a s druge strane na liječenje komplikacija. Iako su brojni lijekovi s različitim mehanizmima djelovanja ispitivani u liječenju PSC-a, niti jedan lijek nije jasno dokazao učinak na usporavanje prirodnoga tijeka bolesti (7, 48, 49). Ursodeoksikolna kiselina (UDCA) je najviše istraživana u ovoj indikaciji. U dozi od 15 mg/kg tjelesne težine dnevno pokazala je učinak u smislu poboljšanja biokemijskih laboratorijskih nalaza, ali nije dokazan njezin učinak na prirodni tijek bolesti u smislu boljeg preživljenja ili odgađanja potrebe za transplantacijom jetre (50 – 55). Studija u kojoj je ispitivan UDCA u višim dozama od uobičajenih (20 – 30 mg/kg dnevno) završena je ranije jer su bolesnici liječeni visokim dozama UDCA češće doživjeli nepovoljni ishod (smrt, potrebu za transplantacijom jetre ili razvoj varikoziteta) u odnosu na kontrolnu skupinu (56). Stoga većina važećih smjernica i vodećih stručnjaka ne preporučuje rutinsku primjenu UDCA u liječenju PSC-a (7, 48, 49). Unatoč manjku dokaza o učinku UDCA na prirodni tijek bolesti, u nedostatku drugih djelotvornih terapija neki je liječnici primjenjuju individualno, ovisno o preferenciji bolesnika i liječnika.

Sistemske kortikosteroidi nemaju dokazani učinak, a mogu pogoršati osteoporozu (7, 48, 49). Primjena imunosupresiva – ciklosporina, takrolimusa, metotreksata, azatioprina i 6-merkaptopurina također nije pokazala učinak na tijek bo-

lesti. Pokušaji primjene penicilamina, kolhicina, pentoksifilina, anti-TNF lijekova (etanercept, infliksimab), antibiotika i probiotika također se nisu pokazali djelotvornim, kao niti njihove kombinacije.

Za simptomatsko liječenje svrbeža te ostalih komplikacija kolestaze primjenjuju se isti lijekovi kao i za PBC. ERCP omogućava endoskopsko rješavanje dominantnih striktura i koledokolitijaze. Također, omogućava uzimanje brisa četkom i biopsija radi citološke i histološke analize kod sumnje na kolangiokarcinom (57).

Transplantacija jetre je zadnja mogućnost liječenja, ali ujedno i jedina terapijska metoda koja mijenja tijek bolesti. Indicirana je u uznapredovanoj fazi bolesti, u slučaju dekompenzacije ili pojave karcinoma u ranoj fazi, a ponekad i kod teških, ponavljajućih kolangitisa i neizdrživog svrbeža refraktornog na druge terapijske postupke.

### Zaključak

Kolestatske bolesti jetre predstavljaju rijetke bolesti autoimune etiologije koje primarno zahvaćaju žučne vodove i dovode do smetnji u otjecanju žuči. Primarni bilijarni kolangitis (PBC) i primarni sklerozirajući kolangitis (PSC) najčešće se klinički manifestiraju simptomima kolestaze: umorom, svrbežom kože i žuticom, ili se otkrivaju slučajnim nalazom poremećenih jetrenih enzima. Nedostatak žuči u crijevu može dovesti do malapsorpcije masti i vitamina topivih u mastima (K, D, A, E) s njihovim kliničkim posljedicama. U dijagnostici se služimo rutinskim biokemijskim nalazima, specifičnim serološkim biljezima, slikovnim metodama i biopsijom jetre. Cjelovita skrb o bolesnicima zahtijeva i aktivno traženje pridruženih autoimunih bolesti, komplikacija kolestaze, malapsorpcije ili napredovanja bolesti te nadzor radi veće učestalosti primarnih tumora jetre (i kolorektalnog karcinoma kod pridruženog UC-a). Ciljevi liječenja podrazumijevaju usporavanje primarnoga patološkog procesa i sprječavanje napredovanja bolesti, simptomatsku terapiju i liječenje komplikacija. Ursodeoksikolna kiselina (UDCA) je osnova liječenja PBC-a, dok za PSC ne postoji dokazano djelotvorna specifična terapija. Transplantacija jetre jedina je terapijska opcija u uznapredovanoj fazi obje bolesti. S obzirom na specifičnosti dijagnostike, terapije i komplikacija, skrb za ove bolesnike vrlo je složena, multidisciplinarna.

## LITERATURA

- Kaplan MM. Primary biliary cirrhosis. *N Engl J Med* 1996;335:1570–80. DOI: 10.1056/NEJM199611213352107.
- Vlahović V. Kolestatske bolesti jetre i njihove komplikacije. Diplomski rad. Sveučilište u Zagrebu, Medicinski fakultet, 2019. Dostupno na: <https://repozitorij.mef.unizg.hr/islandora/object/mef%3A2167>. Datum pristupa: 18.10.2019.
- Kim WR, Lindor KD, Locke GR 3rd i sur. Epidemiology and natural history of primary biliary cirrhosis in a US community. *Gastroenterology* 2000;119:1631–6. DOI: 10.1053/gast.2000.20197.
- Kaplan MM, Gershwin ME. Primary biliary cirrhosis. *N Engl J Med* 2005;353:1261–73. DOI: 10.1056/NEJMra043898.
- Damjanov I, Seiwerth S, Jukić S, Nola M. Patologija: Bolesti jetre i bilijarnog sustava. 4. izd. Zagreb: Medicinska naklada 2014, str. 465–508.
- Prince MI, Chetwynd A, Craig WL, Metcalf JV, James OF. Asymptomatic primary biliary cirrhosis: clinical features, prognosis, and symptom progression in a large population based cohort. *Gut* 2004;53:865–70. DOI: 10.1136/gut.2003.023937.
- European Association for the Study of the Liver. EASL Clinical Practice Guidelines: Management of cholestatic liver diseases. *Hepatology* 2009;51:237–67. DOI: 10.1016/j.jhep.2009.04.009.
- Selmi C, Bowlus CL, Gershwin ME, Coppel RL. Primary biliary cirrhosis. *Lancet* 2011;377:1600–9. DOI: 10.1016/S0140-6736(10)61965-4.
- Selmi C, Gershwin ME, Lindor KD i sur. Quality of life and everyday activities in patients with primary biliary cirrhosis. *Hepatology* 2007;46:1836–43. DOI: 10.1002/hep.21953.
- Poupon RE, Chretien Y, Chazouilleres O, Poupon R, Chwalow J. Quality of life in patients with primary biliary cirrhosis. *Hepatology* 2004;40:489–94. DOI: 10.1002/hep.20276.
- Liang Y, Yang Z, Zhong R. Primary biliary cirrhosis and cancer risk: a systematic review and meta-analysis. *Hepatology* 2012;56:1409–17. DOI: 10.1002/hep.25788.
- Poupon RE, Poupon R, Balkau B. Ursodiol for the long-term treatment of primary biliary cirrhosis. The UDCA-PBC Study Group. *N Engl J Med* 1994;330:1342–47. DOI: 10.1056/NEJM199405123301903
- Heathcote EJ, Lindor KD, Poupon R Cauch-Dudek K i sur. Combined analysis of French, American and Canadian randomized controlled trials of ursodeoxycholic acid therapy in primary biliary cirrhosis. *Gastroenterology* 1995;108:A1082–A1082. DOI:10.1016/0016-5085(95)28629-2.
- Corpechot C, Abenavoli L, Rabahi N i sur. Biochemical response to ursodeoxycholic acid and long-term prognosis in primary biliary cirrhosis. *Hepatology* 2008;48:871–7. DOI: 10.1002/hep.22428.
- Kowdley KV, Luketic V, Chapman R i sur. A randomized trial of obeticholic acid monotherapy in patients with primary biliary cholangitis. *Hepatology* 2018;67:1890–902. DOI: 10.1002/hep.29569.
- Nevens F, Andreone P, Mazzella G i sur. A Placebo-Controlled Trial of Obeticholic Acid in Primary Biliary Cholangitis. *N Engl J Med* 2016;375:631–43. DOI: 10.1056/NEJMoa1509840.
- Kowdley KV, Luketic VA, Jones DE, Chapman RW. The first new monotherapy therapeutic PBC study in a decade? An international study evaluating the farnesoid X receptor agonist obeticholic acid in PBC. *Hepatology* 2011;54:416A–417A. DOI:10.1136/gutjnl-2011-300857b.2.
- Hirschfield GM, Mason A, Luketic V, Lindor K, Gordon SC, Mayo M et al. Efficacy of obeticholic acid in patients with primary biliary cirrhosis and inadequate response to ursodeoxycholic acid. *Gastroenterology* 2015;148:751–61. DOI: 10.1053/j.gastro.2014.12.005.
- Gong Y, Gluud C. Colchicine for primary biliary cirrhosis: a Cochrane Hepato-Biliary Group systematic review of randomized clinical trials. *Am J Gastroenterol* 2005;100:1878–85. DOI: 10.1111/j.1572-0241.2005.41522.x.
- Combes B, Emerson SS, Flye NL i sur. Methotrexate (MTX) plus ursodeoxycholic acid for primary biliary cirrhosis: a double-blind, placebo-controlled trial on symptomatic patients. *Hepatology* 2005;42:1184–93. DOI: 10.1002/hep.20897.
- Giljača V, Poropat G, Štimac D, Gluud C. Methotrexate for primary

- ry biliary cirrhosis. *Cochrane Database Syst Rev* 2010;CD004385. DOI: 10.1002/14651858.CD004385.pub3.
22. Mitchison HC, Palmer JM, Bassendine MF i sur. A controlled trial of prednisolone treatment in primary biliary cirrhosis. Three-year results. *J Hepatol* 1992;15:336–44. DOI: 10.1016/0168-8278(92)90065-w.
  23. Gong Y, Klingenberg SL, Gluud C. Systematic review and meta-analysis: D-penicillamine vs. Placebo/no intervention in patients with primary biliary cirrhosis – Cochrane Hepato-Biliary Group. *Aliment Pharmacol Ther* 2006;24:1535–44. DOI: 10.1111/j.1365-2036.2006.03164.x.
  24. Minuk GY, Bohme CE, Burgess E i sur. Pilot study of cyclosporin A in patients with symptomatic primary biliary cirrhosis. *Gastroenterology* 1988;95:1356–63. DOI: 10.1016/0016-5085(88)90373-3.
  25. Reig A, Sese P, Pares A. Effects of Bezafibrate on Outcome and Pruritus in Primary Biliary Cholangitis With Suboptimal Urso-deoxycholic Acid Response. *Am J Gastroenterol* 2018;113:49–55. DOI: 10.1038/ajg.2017.287.
  26. Corpechot C, Chazouilleres O, Rousseau A i sur. A Placebo-Controlled Trial of Bezafibrate in Primary Biliary Cholangitis. *N Engl J Med* 2018;378:2171–81. DOI: 10.1056/NEJMoa1714519.
  27. Cheung AC, Lapointe-Shaw L, Kowgier M i sur. Combined ursodeoxycholic acid (UDCA) and fenofibrate in primary biliary cholangitis patients with incomplete UDCA response may improve outcomes. *Aliment Pharmacol Ther* 2016;43:283–93. DOI: 10.1111/apt.13465.
  28. Rautiainen H, Karkkainen P, Karvonen AL i sur. Budesonide combined with UDCA to improve liver histology in primary biliary cirrhosis: a three-year randomized trial. *Hepatology* 2005;41:747–52. DOI: 10.1002/hep.20646.
  29. European Association for the Study of the Liver. EASL Clinical Practice Guidelines: The diagnosis and management of patients with primary biliary cholangitis. *J Hepatol* 2017;67:145–72. DOI: 10.1016/j.jhep.2017.03.022.
  30. Lee YM, Kaplan MM. Primary sclerosing cholangitis. *N Engl J Med* 1995;332:924–33. DOI: 10.1056/NEJM199504063321406.
  31. Angulo P, Lindor KD. Primary sclerosing cholangitis. *Hepatology* 1999;30:325–32. DOI: 10.1002/hep.510300101.
  32. Chapman RW, Varghese Z, Gaul R i sur. Association of primary sclerosing cholangitis with HLA B8. *Gut* 1983;24:38–41. DOI: 10.1136/gut.24.1.38.
  33. Donaldson PT, Farrant JM, Wilkinson ML i sur. Dual association of HLA DR2 and DR3 with primary sclerosing cholangitis. *Hepatology* 1991;13:129–33.
  34. Molodecky NA, Kareemi H, Parab R i sur. Incidence of primary sclerosing cholangitis: a systematic review and meta-analysis. *Hepatology* 2011;53:1590–599. DOI: 10.1002/hep.24247.
  35. Boonstra K, Weersma RK, van Erpecum KJ i sur. Population-based epidemiology, malignancy risk, and outcome of primary sclerosing cholangitis. *Hepatology*. 2013;58:2045–55. DOI: 10.1002/hep.26565.
  36. Broome U, Olsson R, Loof L i sur. Natural history and prognostic factors in 305 Swedish patients with primary sclerosing cholangitis. *Gut* 1996;38:610–5. DOI: 10.1136/gut.38.4.610.
  37. Chapman RW, Arborgh BA, Rhodes JM i sur. Primary sclerosing cholangitis: a review of its clinical features, cholangiography and hepatic histology. *Gut* 1980;21:870–7. DOI: 10.1136/gut.21.10.870.
  38. Olsson R, Danielsson Å, Järnerot G i sur. Prevalence of primary sclerosing cholangitis in patients with ulcerative colitis. *Gastroenterology* 1991;100:1319–23.
  39. Hay JE, Lindor KD, Wiesner RH i sur. The metabolic bone disease of primary sclerosing cholangitis. *Hepatology* 1991;14:257–61.
  40. Jorgensen RA, Lindor KD, Sartin JS, LaRusso NF, Wiesner RH. Serum lipid and fat-soluble vitamin levels in primary sclerosing cholangitis. *J Clin Gastroenterol* 1995;20:215–9. DOI: 10.1097/00004836-199504000-00011.
  41. Kaw M, Silverman WB, Rabinovitz M, Schade RR. Biliary tract calculi in primary sclerosing cholangitis. *Am J Gastroenterol* 1995;90:72–5.
  42. Martins EBG, Fleming KA, Garrido MC, Hine KR, Chapman RW. Superficial thrombophlebitis, dysplasia, and cholangiocarcinoma in primary sclerosing cholangitis. *Gastroenterology* 1994;107:537–42. DOI: 10.1016/0016-5085(94)90182-1.
  43. Soetikno RM, Lin OS, Heidenrich PA, Young HS, Blackstone MO. Increased risk of colorectal neoplasia in patients with primary sclerosing cholangitis and ulcerative colitis: A meta-analysis. *Gastrointest Endosc* 2002;56:48–54. DOI: 10.1067/mge.2002.125367.
  44. Angulo P, Peter JB, Gershwin ME i sur. Serum autoantibodies in patients with primary sclerosing cholangitis. *J Hepatol* 2000;32:182–7. DOI: 10.1016/s0168-8278(00)80061-6.
  45. MacCarty RL, LaRusso NF, Wiesner RH, Ludwig J. Primary sclerosing cholangitis: findings on cholangiography and pancreatography. *Radiology* 1983;149:39–44. DOI: 10.1148/radiology.149.1.6412283.
  46. Angulo P, Pearce DH, Johnson CD i sur. Magnetic resonance cholangiography in patients with biliary disease: Its role in primary sclerosing cholangitis. *J Hepatol* 2000;33:520–7. DOI: 10.1034/j.1600-0641.2000.033004520.x.
  47. Textor HJ, Flacke S, Pauleit D i sur. Three-dimensional magnetic resonance cholangiopancreatography with respiratory triggering in the diagnosis of primary sclerosing cholangitis: Comparison with endoscopic retrograde cholangiography. *Endoscopy* 2002;34:984–90. DOI: 10.1055/s-2002-35830.
  48. Lindor KD, Kowdley KV, Harrison ME, American College of Gastroenterology. ACG Clinical Guideline: Primary Sclerosing Cholangitis. *Am J Gastroenterol* 2015;110:646–59. DOI: 10.1038/ajg.2015.112.
  49. Chapman R, Fevery J, Kalloo A i sur. Diagnosis and management of primary sclerosing cholangitis. *Hepatology* 2010;51:660–78.



- DOI: 10.1002/hep.23294.
50. De Maria N, Colantoni A, Rosenbloom E, Van Thiel DH. Ursodeoxycholic acid does not improve the clinical course of primary sclerosing cholangitis over a 2-year period. *Hepatogastroenterology* 1996;43:1472-9.
51. Lindor KD. Ursodiol for primary sclerosing cholangitis. Mayo Primary Sclerosing Cholangitis-Ursodeoxycholic Acid Study Group. *N Engl J Med* 1997;336:691-5. DOI: 10.1056/NEJM199703063361003.
52. van Hoogstraten HJ, Wolfhagen FH, van de Meeberg PC i sur. Ursodeoxycholic acid therapy for primary sclerosing cholangitis: results of a 2-year randomized controlled trial to evaluate single versus multiple daily doses. *J Hepatol* 1998;29:417-23. DOI: 10.1016/s0168-8278(98)80059-7.
53. Stiehl A, Rudolph G, Sauer P, Benz C i sur. Efficacy of ursodeoxycholic acid treatment and endoscopic dilation of major duct stenosis in primary sclerosing cholangitis. An 8-year prospective study. *J Hepatol* 1997;26:560-6. DOI: 10.1016/s0168-8278(97)80421-7.
54. Shi J, Li Z, Zeng X, Lin Y, Xie WF. Ursodeoxycholic acid in primary sclerosing cholangitis: meta-analysis of randomized controlled trials. *Hepatol Res* 2009;39:865-73. DOI: 10.1111/j.1872-034X.2009.00527.x.
55. Poropat G, Giljača V, Štimac D, Gluud C. Bile acids for primary sclerosing cholangitis. *Cochrane Database Syst Rev* 2011; CD003626. DOI: 10.1002/14651858.CD003626.pub2.
56. Lindor KD, Kowdley KV, Luketic VA i sur. High-dose ursodeoxycholic acid for the treatment of primary sclerosing cholangitis. *Hepatology* 2009;50:808-14. DOI: 10.1002/hep.23082.
57. Stiehl A, Rudolph G, Klöters-Plachky P, Sauer P, Walker S. Development of dominant bile duct stenoses in patients with primary sclerosing cholangitis treated with ursodeoxycholic acid: outcome after endoscopic treatment. *J Hepatol* 2002;36:151-6. DOI: 10.1016/s0168-8278(01)00251-3.

**ADRESA ZA DOPISIVANJE:**

Doc. dr. sc. Lucija Virović Jukić, dr. med.  
Medicinski fakultet Sveučilišta u Zagrebu  
Zavod za gastroenterologiju i hepatologiju  
Klinika za unutarnje bolesti  
Klinički bolnički centar „Sestre milosrdnice“  
Vinogradska cesta 29, 10 000 Zagreb  
e-mail: lucija.jukic@gmail.com

**PRIMLJENO/RECEIVED:**

20. 8. 2019./August 20, 2019

**PRIHVAĆENO/ACCEPTED:**

6. 10. 2019./October 6, 2019

