



# Tupe traume kod nasilne smrti psa

## Blunt force trauma in the violent death of a dog

Palić, M.<sup>1\*</sup>, P. Džaja<sup>2</sup>, A. Gudan Kurilj<sup>3</sup>, K. Severin<sup>2</sup>

### Sažetak

Znatan udio predmeta sudskoveterinarskih vještačenja jesu ozljede uzrokovane mehaničkim silama, među kojima su najčešće traume glave. Često se radi o teškim ozljedama koje naposljetku rezultiraju smrću životinje te su uzrokovane nasilnim, a manjim udjelom nesretnim slučajevima zbog čega im se pridaje posebna važnost. Tupe traume glave obilježene su krvarenjima unutar parenhima mozga, između mozgovnih ovojnica, ozljedama moždanog tkiva povezanih s prijelomima lubanje te ozljedama ostalih tkiva glave koje mogu ozbiljno ugroziti život. U prikazanom slučaju određeno je sudskoveterinarsko vještačenje lešine psa za koju se sumnja da je do smrti došlo tijekom borbe pasa. Obdukcijom su nađene ozljede glave, za koje se smatra da su ujedno bile i smrtonosne, te prsnog koša uzrokovane tupim silama, što odbacuje činjenicu da je uzrok uginuća bila borba pasa. Stoga je u ovakvim ili sličnim slučajeva nužno ustanoviti dinamiku nastanka i međusobnu povezanost uočenih ozljeda kako bi se razjasnile okolnosti događaja i pomoglo u pronalazaženju počinitelja.

### Abstract

A significant proportion of forensic veterinary expertise involves injuries caused by mechanical forces, among which the most common is blunt head trauma. Often, these are injuries that lead to death, and are caused by violence, and less often by accidents, which gives them special significance. Blunt force trauma can result in bleeding in the brain parenchyma, between the meninges, brain tissue injuries associated with skull fractures, and other injuries of the head tissues which may be life-threatening. In the case presented, a forensic veterinary expertise panel determined the cause of death of a dog as occurring in a dog fight. During the autopsy, injuries to the head were found, which were lethal, and injuries of the chest caused by blunt force trauma, which refutes the notion that the cause of the death was a dog fight. Therefore, in this or similar cases, it is necessary to establish the dynamics of the origin and interconnection between the injuries observed, in order to be able to shed light on how they occurred, and help find the offender.

<sup>1</sup>Magdalena Palić, dr. med. vet., Veterinarska ambulanta Kastor i Dar, Zagreb

<sup>2</sup>prof. dr. sc. Petar Džaja, prof. dr. sc. Krešimir Severin, Zavod za sudsko i upravno veterinarstvo, Veterinarski fakultet Sveučilišta u Zagrebu

<sup>3</sup>izv. prof. dr. sc. Andrea Gudan Kurilj, Zavod za veterinarsku patologiju, Veterinarski fakultet Sveučilišta u Zagrebu

\*e-mail: [magdalena.palic6@gmail.com](mailto:magdalena.palic6@gmail.com)

**Ključne riječi:** nasilna smrt, tupe traume glave, sudskoveterinarsko vještačenje, pas

**Key words:** violent death, blunt force trauma, forensic veterinary expertise, dog

### UVOD

Ozljede uzrokovane mehaničkom silom čest su predmet sudskoveterinarskih vještačenja u kojima specijalisti iz patologije, kirurgije i sudskog veterinarstva, u konačnici vještaci, daju mišljenje o mehanizmu njihova nastanka. Dakako, da bi mišljenje bilo vjerodostojno, ozljede moraju biti detaljno pregledane i opisane tako

da se iz njihova opisa lako može raspoznati jesu li nastale poslije smrti ili zaživotno. U veterinarskoj medicini ozljede uzrokovane tupom silom jedne su od najčešćih te im se pridaje posebna važnost. Na temelju ozljede katkad možemo odrediti tip predmeta koji ju se prouzročio, no najčešće uočavamo posljedicu udara, ali ne i oružje (Džaja i Grabarević, 2011.). Koža, kao

najveći organ pokrovnog sustava, odupire se djelovanju tupe sile sve dok ona ne premaši njezinu otpornost što rezultira nastajanjem vidljivih oštećenja poput oguljotina/ogrebotina, nagnječenja ili rana (Ressel i sur., 2016., Munro i Munro, 2010.). Za razliku od ljudske, koža u psa izrazito je pomična i manje podložna ozljeđivanju (Reisman, 2018). Tupe traume obično su rezultat udarca tijela o tupu površinu, utjecaja tupog predmeta na tijelo ili kombinacija oboje. Izgled i opseg tupe traume ovise o količini sile koja se isporučuje tijelu, vremenu prijenosa sile, pogođenoj regiji te površini tijela na koju sila djeluje. Kad sila djeluje na objekt, njegovo ubrzanje u prostoru ovisi o njegovoj masi. Energija koju objekt stječe i zadržava dok se kreće, definirana je kao kinetička energija, ta je energija sila koja se prenosi na drugo tijelo kad se dogodi tupa trauma. To objašnjava sposobnost objekta da izazove ozljedu, blago ili teže oštećenje, ovisno o težini i brzini: lagani predmeti koji ubrzavaju do velike brzine ili teški predmeti koji polako udaraju mogu isporučiti istu kinetičku energiju u pogođeno područje, čak i ako pritom nastaju različiti oblici rana. Anatomske osobitosti pojedinih dijelova tijela utječu na težinu i izgled traume što nazivamo plastičnošću tkiva. Na primjer, jednaka sila koja je prouzročena istim predmetom može rezultirati nastankom različitih ozljeda na glavi, gdje su kosti lubanje minimalne plastičnosti, u odnosu na bedro gdje je bedrena kost duboko *ugrađena* ispod mekih tkiva koja osiguravaju plastičnost. Isto tako, izdržljivost tkiva i organa ovisi o građi odnosno pokretljivosti organa unutar neke tjelesne šupljine i u međuovisnosti je s nastalim oštećenjima. Naposljetku, umjereno jaka oštećenja vitalnog organa mogu dovesti do smrti kao što izrazito jaka oštećenja organa koji nisu nužni za održavanje života, poput oka, jajnika, maternice, mokraćnog mjehura, neće bitno utjecati na životne funkcije (Ressel i sur., 2016.).

## TRAUMATSKE OZLJEDE GLAVE

Traume glave koje uključuju mehaničke ozljede mozga i lubanje među najbrojnijim su ozljedama tijela. One se nazivaju i kranio cerebralne ozljede te su učestali uzroci nasilnih smrti. Prijelom svoda i baze lubanje, krvarenja u lubanjsku šupljinu i ozljede mozga u najvećem broju

slučajeva predmet su razmatranja u sudskoverinarskim vještačenjima kojima je cilj ustanoviti uzrok i način smrti životinja (Finnie, 2015.). Prema mehanizmu nastanka razlikujemo ozljede nastale udarcem i ozljede nastale akceleracijsko-deceleracijskim mehanizmom. U prvom su slučaju tipične ozljede prijelomi lubanje, ekstraduralno krvarenje i nagnječenje mozga, dok su u drugom intraduralno krvarenje i difuzne ozljede mozga (aksona) kamo spadaju i potres mozga (Zečević i sur., 2004.). Životinju čija je smrt bila iznenadna treba tijekom razudbe detaljno pregledati na prisutnost ozljeda na području glave i vrata, jer minimalne ozljede mogu dovesti do neurogenog šoka i iznenadne smrti. Stupanj oštećenja mozga ovisi o udarnoj sili i načinu na koji ona djeluje, a može prouzročiti ozljeđivanje živčanih vlakana ili difuzne ozljede aksona. Također, ona ovisi o karakteristikama objekta koji udara, površini i količini primijenjene sile (Merck i sur., 2013.). Stoga je iznimno važno objasniti mehanizam nastajanja ozljeda lubanje i mozga prilikom tupe traume glave.

### **Ozljede lubanje i mozga**

Prilikom djelovanja tupe sile koža i mišićje, kao prve barijere, opiru se oštećenju vitalnih dijelova središnjega živčanog sustava. Kako su obje komponente izrazito vaskularizirane, ozljeda uzrokuje krvarenje različita intenziteta (Finnie, 2015.). Prilikom razudbe životinje izostanak promjena boje na koži može upućivati na postmortalne ozljede ili iznenadnu smrt, dok se prisutnost bilateralnih simetričnih modrica može pojaviti kao postmortalni artefakt. Izrazito jake i energične traume dovode do ograničenih ili difuznih intramuskularnih krvarenja u temporalnom mišićju (Merck i sur., 2013.). Kad sile kojima predmet djeluje na glavu premaše snagu otpornosti kože i mišićja, dolazi do oštećenja kostiju lubanje. Nastali prijelomi i njihova težina ovise o dlačnom pokrivaču, debljini kože, debljini i konfiguraciji lubanje i elastičnosti kože na mjestu udarca. Također ovise o obliku predmeta, njegovoj težini i konzistenciji (Merck i sur., 2013.). Prema radiološkoj klasifikaciji frakture lubanje dijele se u jednostavne i složene. Jednostavne frakture obilježavaju jednostruke linije koje se mogu protezati ravno, nazubljeno ili zakrivljeno, te takvi prijelomi ne prelaze šavove lubanje (lat. *suturae cranii*). Za razliku od njih, prilikom nastanka slo-

ženih fraktura prisutno je više linija loma koje mogu biti usitnjene, izdignute ili spuštene (Munro i Munro, 2010.). Pri puknuću kostiju lubanje odlomljeni fragmenti mogu dovesti do ozljede mozga (Merck i sur., 2013.).

U trenutku sudaranja mozga s koštanim brazdama lubanje silina udara i naglo ubrzavanje neurona i aksona mogu dovesti do njihove kompresije, uvijanja, rastezanja, pa čak i rupture. Istodobnim djelovanjem sile koje djeluju mogu uzrokovati ozljede krvnih žila središnjega živčanog sustava i leptomeninga, te rezultirati manjim ili većim krvarenjima unutar parenhima mozga i unutar prostora između meningealnih ovojnica (McGavin i Zachary, 2007.). Lokalizacija lezija uzrokovanih rupturom krvnih žila ovisit će o točki kontakta te o smjeru udara s obzirom na glavu. Zbog rastezanja krvnih žila krvarenja često pronalazimo na suprotnoj strani od točke djelovanja sile te takve ozljede nazivamo protuudarnima (McGavin i Zachary, 2007.). Kod 10 % pasa krvarenja se pojavljuju u sklopu blažih trauma te u više od 80 % slučajeva kod snažnih trauma glave (Finnie, 2015). Ozljede glave mogu prouzročiti subduralno, epiduralno, subarahnoidno i intraparenhimsko krvarenje (Merck i sur., 2013.). Subduralno krvarenje uvijek je posljedica traume te nastaje zbog prekida premošćujućih vena, uz mogućnost nastanka i subduralnog higroma, koji označuje izlivanje cerebrospinalne tekućine u subduralni prostor (Merck i sur., 2013.). Obično zbog fraktura lubanje, zbog njezina ventralnog uvijanja i posljedice laceracije dure mater i meningealnih krvnih žila, krv izlazi u ekstraduralni prostor (Merck, 2013.). U trenutku kada dođe do penetrirajuće ozljede mozga, krvarenje se obično očituje u subarahnoidnom prostoru te će traume koje izazovu ekstraduralno i subduralno krvarenje vrlo često dovesti i do subarahnoidnog krvarenja (Munro i Munro, 2010.). Spomenuta krvarenja dovode do kompresije moždanog parenhima uzrokujući neurološke disfunkcije te mogu uzrokovati smrt životinje (Santos i sur., 2018.). Ovisno o svojoj veličini, hematomi se s vremenom mogu potpuno organizirati ili djelomično razgraditi, perzistirajući s cističnim središtem (Finnie, 2015.).

Kada nastupi ozljeda moždanog tkiva, koja je povezana s njegovim nagnečenjem i rupturom krvnih žila, govorimo o kontuziji mozga (lat.

*contusio cerebrealis*), koja može ozbiljno ugroziti život, osobito ako je povezana s prijelomima lubanje (McGavin i Zachary, 2007.). Unutar takve lezije mogu prevladavati vaskularne ozljede te nekroza i gubitak tkiva, s krvarenjem ili bez nje, kao rezultat laceracije tkiva središnjega živčanog sustava (Finne, 2015.). Lezije mogu biti površne, uključujući cerebralne vijuge ili više centralne i usmjerene na moždano deblo (McGavin i Zachary, 2007.). Katkad je moguće imati teški otvoreni prijelom lubanje s masivnom nekrozom mozga ili evisceracijom bez kontuzije te nekrozu s minimalnim krvarenjem (Merck i sur., 2013.). Prvotna trauma parenhima pokreće biokemijske kaskade koje pogoršavaju ozljedu uzrokujući sekundarnu intrakranijalnu ozljedu posredovanu povećanom aktivnošću ekscitacijskih neurotransmitera (glutamata i aspartata), koji se otpuštaju u velikim količinama. Ubrzavajući metaboličku aktivnost iscrpljuju adenzin-trifosfat (ATP), s posljedičnim ometanjem u radu natrij-kalijeve pumpe te nakupljanjem intracelularnog kalcija i natrija u neuronima. Uzrokovana depolarizacija dovodi do većeg oslobađanja ekscitacijskih neurotransmitera koji posreduju u daljnjem povećanju intracelularnog kalcija, stvarajući osmotski gradijent koji dovodi do difuzije tekućine te nastanka citotoksičnog edema. Ostali faktori odgovorni za genuzu sekundarnih lezija jesu stvaranje reaktivnih spojeva kisika te oslobađanje upalnih citokina (Santos i sur., 2018.).

Tupa trauma glave može rezultirati funkcionalnim oštećenjem mozga bez vidljivih oštećenja tkiva, što nazivamo potresom mozga (lat. *commotio cerebri*). Stoga odsutnost lezije ne isključuje traumu mozga (Ressel i sur., 2016.).

### **Ozljede oka, uha, nosa i usta**

Prvenstveno zatvorene traume oka posljedica su tupih trauma glave (Merck i sur., 2013.). U nekim su slučajevima vidljivi samo prijavljeni vanjski dokazi traume (Ressel i sur., 2016.). Trauma oka može se očitovati krvarenjem na konjunktivama, skleri, periorbitalnom tkivu ili trećem očnom kapku (Merck i sur., 2013.). Skleralna bilateralna krvarenja upućuju na tešku i ozbiljnu ozljedu glave i popratni su nalaz kod subduralnog hematoma. U prikazu slučaja osmogodišnjeg psa (pasmine dalmatinski pas)

s bilateralnim skleralnim krvarenjem (neurološkim ispadima i cervikalnim bolom), magnetskom rezonancijom ustanovljen je subduralni hematoma, što je ujedno i prvi izvještaj o subduralnom hematoma otkrivenom na ventralnoj strani moždanog debla u pasa (Adamo i sur., 2005.). Ostali nalazi mogu uključivati traumatsku luksaciju leće, krvarenje u mrežnici te njezino odvajanje (Merck i sur., 2013.). Krvarenja u mrežnici koja su najčešće izražena na stražnjem polu oka, češće se nalaze kod nanesenih ozljeda glave nego kod slučajnih ozljeda ili bolesti (uzrokovanih anemijom i sistemskom hipertenzijom) (Munro i Munro, 2010.). Prilikom djelovanja tupe sile često se susreće prolaps očne jabučice (traumatska proptoza) prilikom kojega je bulbus oka pomaknut rostralno iz orbite. Najčešći problemi uzrokovani traumatskom proptozom jesu strabizam, kemoza, keratitis, ulceracije rožnice i hifema. Prilikom prosuđivanja traume oka važno je učiniti kompletan pregled oka, uključujući pregled rožnice fluorescinskim testom, kako bi se isključila prisutnost ozljeda rožnice, pregled prednje komore oka, fundusa, te je potrebno izmjeriti intraokularni tlak (Merck i sur., 2013.). Za otkrivanje dodatnih promjena, poput odvajanja mrežnice, te za precizniju identifikaciju lezija potrebno je napraviti patohistološku pretragu (Ressel i sur., 2016.).

Na površini uške ili baze uha moguće je pronaći petehijalna krvarenja uzrokovana traumom. Rijetko se može pojaviti ruptura bubnjića s krvarenjem. Zbog konformacije vertikalnog i vodoravnog kanala uha udarac u glavu dovodi do istezanja vodoravnog kanala i rupture kapilara, stvarajući petehijalna krvarenja na površini. To je jedinstven nalaz kod životinja. Krv se može nalaziti u ušnom kanalu te istjecati iz njega što je često povezano s intrakranijalnim krvarenjem u pasa (Merck i sur., 2013.).

Tupa trauma može rezultirati krvarenjem iz nosa, no ono ne mora biti vidljivo jer može doći do aspiracije ili digestije krvi (lat. *epistaxis*). Kao dokaz krvarenja krv je moguće naći u dušniku, donjim dišnim putevima te probavnom traktu s mogućim nalazom probavljene krvi, ovisno o vremenu proteklom od nastanka ozljede. U usnoj šupljini mogu se pojaviti ozljede poput laceracija gingive, bukalne sluznice, jezika, usana, ozljeda tvrdoga i mekog nepca, frakture

zubi te kontuzija okolne kože usana i sluznice. Prijelomi tvrdog nepca i separacija simfize također mogu uzrokovati krvarenje iz nosa, što treba uzeti u obzir prilikom pregleda životinje (Merck i sur., 2013.).

## PODACI O SLUČAJU

U kaznenom predmetu zbog kaznenog djela ubijanja i mučenja životinja iz članka 205., stavka 1. i 2. Kaznenog zakona (Anonymous, 2011.) određeno je sudskoveterinarsko vještačenje lešine psa koja je nađena pri očevidu mjesta za koje se sumnja da je bilo poprište održavanje borbe pasa. Istražitelji mjesta događaja sumnjaju da je životinja sudjelovala u borbama zbog kojih je došlo do uginuća. Lešina, zamotana u najlonsku vreću, pronađena je u napuštenom gospodarskom objektu gdje su se nekad držale životinje. Vanjskim pregledom lešine na mjestu događaja od strane mjesnog veterinara utvrđeni su uznapredovali procesi raspadanja poput neugodna mirisa, raspadanja tkiva i uznapredovanih truležnih procesa. Nakon pronalaska lešina je pohranjena kroz dva dana na  $-20\text{ }^{\circ}\text{C}$  do dostave na Zavod za veterinarsku patologiju gdje je obavljena razudba. Razudbi je prethodilo rendgensko (RTG) snimanje glave i vrata, trupa te prednjih i stražnjih udova lešine, i to u latero-lateralnoj i dorzo-ventralnoj projekciji, pri čemu su ustanovljeni višestruki prijelomi kosti glave. Vanjskim i unutarnjim pregledom lešine utvrđena su brojna oštećenja s obzirom na lokalizaciju, koja možemo podijeliti na oštećenja na glavi i na području prsnoga koša. Na području glave, u njezinu dorzalnom dijelu, na više mjesta utvrđena su oštećenja kože (neposredno lijevo ili desno od medijane linije). Oštećenja su veličine  $1,5 \times 1\text{ cm}$ ,  $0,5 \times 0,3\text{ cm}$ ,  $1,5 \times 0,5\text{ cm}$  i promjera  $1\text{ cm}$  (od najkranijalnijeg prema najkaudalnijem). Nakon skidanja kože s glave, osobito nakon skidanja parijetalne muskulature, uočeni su višestruki prijelomi parijetalne, okcipitalne i bazisfenoidne kosti. Prijelomi su praćeni multiplim koštanim fragmentima i otvaranjem lubanjske šupljine (osobito opsežno u području okcipitalne kosti). Također su bila vidljiva krvarenja u okolnoj muskulaturi. Uz prethodna oštećenja na području prsnoga koša, s desne strane trupa u kaudalnoj trećini prsnoga koša, više dorzalno, uočeno je područje tamnije cr-

vene boje, veličine 12 x 6 cm, jače provlaženo (krvni podljev). Osim ozljeda na lešini su uočene postmortalne promjene važne za procjenu vremena smrti (uginuća).

### ANALIZA OZLJEDA UTVRĐENIH U LEŠINE PSA

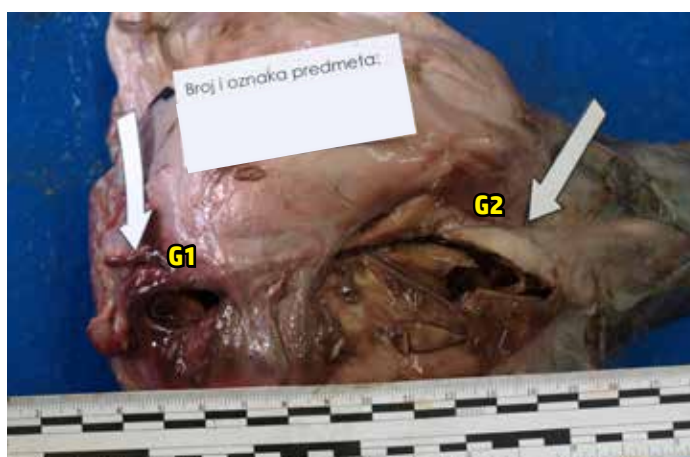
S dorzalne (gornje) strane glave u predjelu moždanog dijela svoda lubanje utvrđena su četiri oštećenja kože koja po svojim obilježjima možemo svrstati u nagnječenja. Ove rane u pravilu nastaju kao posljedica gnječenja kože i potkožnog tkiva između tupo-tvrđog sredstva koje udara po koži i kosti (tvrde podloge) koja se nalazi ispod kože. U konkretnom slučaju veći defekt tkiva kože izraženiji je kod prve rane, ako se broji od prednjega prema stražnjem kraju glave, jer upravo na tome mjestu koža naliježe izravno na kost lubanje za razliku od preostalih oštećenja kože koja su manja i nalaze se prema straga, gdje se između kože i lubanje nalaze površinski mišići i sljepoočni mišić (*musculus tem-*

*poralis*) koji ispunjava *fossa temporalis* lubanje (slika 1). Premda su procesi raspadanja lešine utjecali na obilježja, neoštri rubovi rana jasno se uočavaju što je karakteristično za tu vrstu rana. U središtu prve rane jasno prominiraju koštani fragmenti prelomljene kosti svoda lubanje. Nakon skidanja kože glave jasno se nazire promjena oblika (deformacija) lubanje kao posljedica djelovanja iste one mehaničke sile koja je dovela do stvaranja rana. Deformacije lubanje posljedica su višestrukog prijeloma moždanog dijela svoda i zatiljne površine lubanje, i to čeonne (*os frontale*), tjemene (*os parietale*), međutjemene (*os interparietale*) i zatiljne kosti (*os occipitale*). Analizirajući poziciju, oblik i broj koštanih ulomaka prelomljenih kostiju, može se zaključiti da se radi o najmanje dva različita smjera pružanja prijeloma koji su posljedica dva jača djelovanja mehaničke sile na relativno široj površini svoda lubanje, s lokalizacijom udarca na mjestima potpunog „urušavanja“ koštanog svoda, što je prikazano na slici 2. Odnosno, lokalizacije mjesta

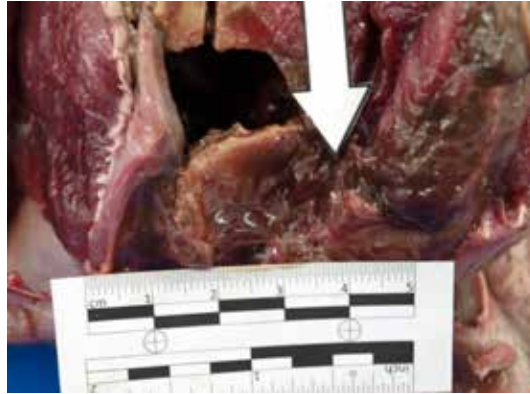
**Slika 1.** Tjemena i zatiljna površina glave. Oštećenja kože glave označena su bijelim strelicama. Veći defekt tkiva kože izraženiji je kod prve rane, brojeći od prednjega prema stražnjem kraju glave. U središtu te rane jasno prominiraju koštani fragmenti prelomljene kosti svoda lubanje.



**Slika 2.** Bijelim strelicama označena su mjesta prijeloma lubanje. Prijelom na sredini zatiljne površine lubanje označen je oznakom G1, dok je drugi prijelom, koji je smješten malo postrano od zamišljene srednje linije prednjega dijela moždanog svoda lubanje, označen s oznakom G2. Na oba je mjesta došlo do potpunog „urušavanja“ koštanog svoda kao posljedica jačeg djelovanja mehaničke sile tupo-tvrđog predmeta.

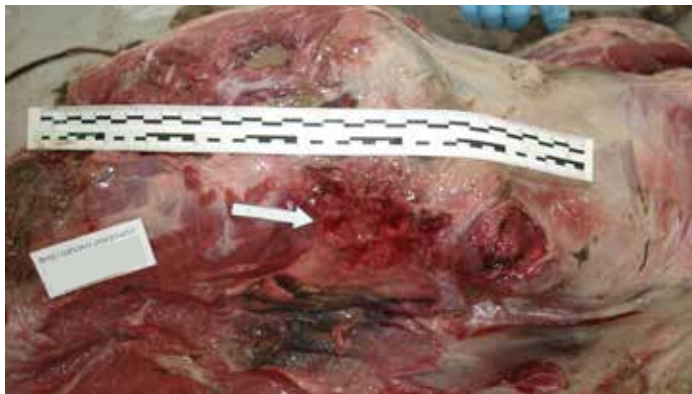

udarca na sredini su zatiljne površine lubanje (G1) i malo postrano od zamišljene srednje linije prednjega dijela moždanog svoda lubanje (G2). Isto tako, u okolnom mišićju na mjestu udarca vidljiva su krvarenja (slika 3) što pokazuje kako se radi o zaživotno nastalim promjenama. S obzirom na intenzitet ozljeda na koži, mišićju i lubanji za pretpostaviti je da je došlo do krvarenja u lubanjsku šupljinu i nagnječenja mozga, no te promjene nismo mogli utvrditi zbog postmortalnog raspadanja velikog i malog mozga. Osim ozljeda na glavi, na lešini je vidljiva ozljeda trupa u zadnjoj trećini desne strane prsnoga koša, i to u gornjem (dorzalnom) dijelu. Radi se o nagnječenju tkiva koje je rezultiralo krvnim podljevom površine 12 x 6 cm (slika 4). Ta je ozljeda vjerojatno nastala kao posljedica udarca tupo-tvrđog predmeta, no višestruko slabijeg intenziteta od udarca u području glave jer na tom mjestu nije došlo većih oštećenja tkiva kao što su prekid kontinuiteta kože (rana) i/ili prijelom rebara. Istovjetna je ozljeda mogla nastati sputavanjem žrtve od strane počinitelja kako bi zadao više udaraca u području glave. Opisane ozljede gla-

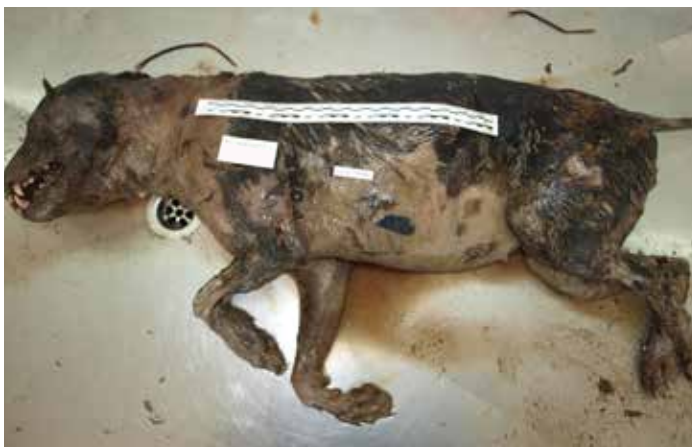

**Slika 3.** Zatiljna površina lubanje. Bijelom strelicom označeno je mjesto krvarenja u mišićju na mjestu prijeloma što pokazuje da se radi o zaživotno nastalim promjenama.

ve i prsnoga koša jedino su vidljive na lešini te one zasigurno nisu mogle nastati tijekom borbe s drugim psom, koja bi rezultirala smrtnim ishodom jedinke. Razumije se kako ne možemo tvrditi da životinja nije sudjelovala u borbama, bez obzira na to što nismo našli specifične ozljede koje se obično uočavaju u psa korištenog u navedene svrhe. Naime, dobro je poznato da se kod takvih pasa uobičajeno nalaze ozljede u obliku rana, a poslije i ožiljaka na koži, kao posljedica cijeljenja rane, katkad i prijeloma različite sta-



**Slika 4.** Potkožje desne strane trupa lešine. Bijelom strelicom označeno je mjesto krvnog podljeva površine 12 x 6 cm.



**Slika 5.** Lešina psa kod koje se jasno uočavaju uznapredovali znakovi truljenja poput stvaranja truležnih plinova (izbočena trbušna stijenka), prljavo zelenkasta prebojena mjesta na koži trbuha (pseudomelanoza) te autolitično-truležni procesi razgradnje koje obilježava krpičasto raspadanje tkiva (dlaka i koža su vlažne i dlaka se lako skida prstima s kože, dok se na mekušima i njuški epidermis spontano odvaja od dermisa).

rostiti procesa. Osljedice su posljedica ugriza zubi te se zapravo radi o kombinaciji kontuzijskih ozljeda kože, potkožja i mišića uz pojavu ubodnih rana i razderotina. U većem broju slučajeva kod životinja ozlijeđenih od pasa prevladavaju kontuzijske ozljede bez izraženih promjena na koži u obliku rana. Razlog su tomu relativno tupi zubi pasa koji teže probijaju kožu. Isto tako, kontuzijske ozljede koje se često ne uočavaju do uklanjanja kože odlikuje gnječenje i drobljenje tkiva s pojavom krvnih podljeva u dubljim tkivima, mišićima, a katkad i organima. S druge strane teže ozljede kože u obliku razderotina i ubodnih rana koreliraju s težinom kontuzijskih ozljeda ispod kože. Vanjskim pregledom, a potom i pregledom potkožja lešine, nismo uočili opisane promjene. Uznapredovale postmortalne promjene kože (slika 5) donekle su mogle sakriti manje ožiljke dužine do 10 mm, koji su mogli nastati u nekoj od prijašnjih borbi ako je životinja u njima sudjelovala. Dakako, takav se događaj morao zbiti prije više od 14 dana kako bi došlo do cijeljenja tako malih oštećenja kože. Vezano uz RTG snimke bitno je izdvojiti da kod lešine nismo utvrdili ozljede kostiju različite starosti koje se katkad nalaze kod zlostavljanih životinja ili onih koje su u borbama pretrpjele teža ozljeđivanja.

## ZAKLJUČCI

Pri svakoj sumnji na nasilnu smrt potrebno je utvrditi i detaljno popisati sve uočene ozljede i oštećenja organa i tkiva te odrediti jesu li nastali za života ili postmortalno. Sa stanovišta sudskog veterinarstva od posebnog interesa je ustanoviti mehanizam nastanka ozljeda ili skup ozljeda koje su dovele do smrti te, ako je moguće, pretpostaviti sredstvo počinjenja ozljeda. Ozljede glave nastale djelovanjem tupe sile među najčešćim su uzrocima nasilnih smrti kod pasa. U većini slučajeva kao posljedica djelovanja tupo-tvrde sile na području glave, pri kojemu dolazi do prijeloma kostiju lubanje, dolazi do trenutnog gubitka svijesti, a posljedično i smrti. U prikazanom slučaju osim ozljeda glave koje su bile smrtonosne, utvrđena je i ozljeda na području prsnoga koša. Pretpostavlja se da je ona mogla nastati kao posljedica udarca tupo-tvrđog predmeta, no višestruko slabijeg intenziteta od udarca u području glave ili sputanjem žrtve od strane počinitelja kako bi

zadao više udaraca u području glave. Stoga je u ovakvim ili sličnim slučajevima nužno ustanoviti dinamiku nastanka i međusobnu povezanost uočenih ozljeda kako bi se razjasnile okolnosti događaja i pomoglo u pronalaženju počinitelja.

## LITERATURA

- ADAMO, P. F., J. T. CRAWFORD, R. L. STEPIEN (2005): Subdural Hematoma of the Brainstem in a Dog: Magnetic Resonance Findings and Treatment. *J. Am. Anim. Hosp. Assoc.* 41, 400-405.
- ANONYMOUS (2011): Kazneni zakon. Narodne novine br. 125/2011, 144/2012, 56/2015, 61/2015, 101/2017, 118/2018.
- DŽAJA, P., Ž. GRABAREVIĆ (2011); Sudsko veterinarstvo - opći dio. Veterinarski fakultet Sveučilišta u Zagrebu, Zagreb.
- FINNIE, J. W. (2015): Forensic Pathology of Traumatic Brain Injury. *Vet. Pathol.* 53, 962-978.
- MCGAVIN, M. D., J. F. ZACHARY (2008): Živčani sustav. U: Specijalna veterinarska patologija (Grabarević, Ž., ur. prevedenog izdanja). Stanek, Varaždin. str. 638-644.
- MERCK, M. D., D. M. MILLER, R. T. W. REISMA, P. C. MAIORKA (2013): Blunt force trauma. U: *Veterinary Forensics: Animal Cruelty Investigations*, 2<sup>nd</sup> ed. (Merck, M., ur.) John Wiley & Sons. Chichester, UK. str. 97-109.
- MUNRO, R., H. M. C. MUNRO (2008): *Animal Abuse and Unlawful Killing: Forensic veterinary pathology*. Elsevier Saunders, Edinburgh, New York.
- REISMAN, R. (2018): Blunt Force Trauma. U: *Veterinary Forensic Pathology 1*. (Brooks, J. W.). Springer International Publishing AG, Pennsylvania, USA. str. 65-94.
- RESSEL, L., U. HETZEL, E. RICCI (2016): Blunt Force Trauma in Veterinary Forensic Pathology. *Vet. Pathol.* 53, 941-961.
- SANTOS, L. O., G. G. CALDAS, C. R. O. SANTOS, D. B. JUNIOR (2018): Traumatic brain injury in dogs and cats: a systematic review. *Vet. Medicina* 63, 345-357.
- ZEČEVIĆ, D. (2004): *Sudska medicina i deontologija*. 4. izd. Medicinska naklada, Zagreb.