

Teil 1*: Physiologie, Monitoring und therapeutische Implikationen

Intrakranieller Druck

Dr. med. Levin Häni^a, Dr. med. Jens Fichtner^a, Prof. Dr. med. Andreas Raabe^a,
Prof. Dr. med. Werner J. Z'Graggen^{a,b}^a Universitätsklinik für Neurochirurgie, Inselspital, Universitätsspital, Bern; ^b Universitätsklinik für Neurologie, Inselspital, Universitätsspital, Bern

Überwachung und Therapie des erhöhten intrakraniellen Druckes sind fester Bestandteil der intensivmedizinischen Behandlung diverser neurochirurgischer, neurologischer und internistischer Krankheitsbilder. Die Liquordynamik beim Gesunden, das Zusammenspiel mit vaskulären Faktoren und die pathophysiologischen Veränderungen beim Kranken sind äusserst komplex und immer noch unvollständig verstanden.

Einleitung

Das menschliche Gehirn macht ca. 80% des intrakraniellen Volumens aus. Die restlichen 20% entfallen zu jeweils gleichen Teilen auf Blut und Liquor. Durch das Zusammenspiel von Liquorproduktion und -absorption sowie arteriellem Zustrom und venösem Abfluss wird der intrakranielle Druck (ICP) beeinflusst. Die Überwachung und Therapie des ICP sind feste Bestandteile der Neurointensivmedizin.

Liquorproduktion, -zirkulation und -absorption

Das klassische Konzept der Liquordynamik geht von der Produktion des Liquors im Plexus choroideus, anschliessender Zirkulation über das Ventrikelsystem durch die Foramina magendii und luschkae in den Subarachnoidalraum und schliesslich der Liquorresorption in den Pacchioni-Granulationen aus. Neue Studien haben jedoch gezeigt, dass Liquor auch extrachoroidal durch Filtration von Flüssigkeit aus den Kapillaren ins Interstitium und im Ependym produziert wird. Die Liquorproduktionsrate eines gesunden Erwachsenen wird mit 0,3–0,68 ml/min oder ca. 500–600 ml/Tag beziffert.

Die Liquorproduktionsrate ist nur wenig vom ICP abhängig, scheint sich jedoch mit dem zerebralen Perfusionsdruck (CPP) zu ändern und einer zirkadianen Rhythmik mit Zenit nachts und dem Nadir am späten Nachmittag zu unterliegen.

Die klassische Vorstellung eines unidirektionalen Flusses von Liquor von den Seitenventrikeln über den III. und IV. Ventrikel in den Subarachnoidalraum ist heutzutage nicht mehr haltbar. Mittels Fluss-sensitiver MR Sequenzen konnte ein bidirektionaler Liquorfluss im

Ventrikelsystem nachgewiesen werden, wobei es während der kardialen Systole zu einem kaudalwärts und während der Diastole zu einem kranialwärts gerichteten Fluss kommt.

Die Liquorresorption ist proportional zur Druckdifferenz zwischen dem Subarachnoidalraum und den venösen Blutleitern. Neue Studien postulieren nicht nur eine Resorption im Bereich der Pacchioni-Granulationen, sondern eine ubiquitäre Liquorresorption in die Blutgefässe.

Physiologischer intrakranieller Druck

Konventionsgemäss wird der intrakranielle Druck auf die Höhe des Foramen monroi referenziert (näherungsweise dem äusseren Gehörgang entsprechend) und in mm Hg gemessen. Beim gesunden Erwachsenen beträgt der ICP im Liegen 8–15 mm Hg. Aktivitäten wie Husten oder Pressen erhöhen den ICP auf Werte über 40 bis ca. 100 mm Hg. In aufrechter Körperposition beträgt der ICP auf Höhe des Foramen monroi gemessen –10 bis +5 mm Hg, während der Druck lumbal 25–40 mm Hg beträgt.

In der kontinuierlichen Aufzeichnung zeigt die Kurve des ICP einen dreigipfligen, pulssynchronen Verlauf. Bei der Interpretation der Pulsdruckamplitude ist die Kenntnis der Druck-Volumen-Kurve zwingend (Abb. 1). Die Compliance ($\Delta V/\Delta P$) beschreibt die Volumenänderung, welche zu einer Druckänderung um eine Einheit führt. Aufgrund der exponentiellen Form der Druck-Volumen-Kurve nimmt die Compliance des Liquorraumes bei höheren Druckwerten ab, d.h. bei höheren ICP-Werten führt eine gegebene Volumenänderung zu einer stärkeren Druckveränderung als bei tieferen ICP-Werten. Dies betrifft auch die Herzaktion, so dass

* «Intrakranieller Druck, Teil 2: Normaldruck-Hydrozephalus» erscheint in Heft 29–30 des *Swiss Medical Forum*.



Levin Häni

die Pulsdruckamplitude bei höheren ICP Werten zunimmt. Die Beachtung der Pulsdruckamplitude ist bei der Interpretation des ICP essentiell, da sie einen Hinweis auf den Compliance-Status des jeweiligen Patienten liefert. Intraventrikulär gemessen liegt sie normalerweise <4 mm Hg. Die Höhe der Pulsdruckamplitude hängt auch vom pulsatilem Blutvolumen ab, welches sich aus dem Herzschlagvolumen und dem zerebrovaskulären Widerstand zusammensetzt. Bei Abnahme

des zerebrovaskulären Widerstandes nimmt die Pulsdruckamplitude zu, wodurch sich Rückschlüsse auf den Status der zerebralen Autoregulation ziehen lassen (s.u.).

Der erste Gipfel (P1) der Pulsdruckkurve, die «percussion wave», entsteht aufgrund der arteriellen Druckwelle. Etwas verzögert dazu füllen sich die zerebralen Arterien mit Blut, wodurch der zweite Gipfel (P2), die «tidal wave», entsteht. Der dritte Gipfel (P3), die «dichrotic wave», entsteht vermutlich aufgrund der venösen Pulsation. Unter normalen Bedingungen gilt das $P1 > P2 > P3$ ist (Abb. 2). Da P2 durch den Einstrom des Blutvolumens zustande kommt, lässt das Verhältnis von P2 zu den anderen Gipfeln Rückschlüsse auf die intrakranielle Compliance sowie auf den zerebralen Vasotonus und damit den Status der Autoregulation zu. Bei Hyperventilation mit konsekutiver Vasokonstriktion nimmt die Höhe von P2 ab. Andererseits führt Hypoventilation und die resultierende Vasodilatation zu einer Akzentuierung von P2 sowie zur Angleichung der ICP-Kurve an die arterielle Pulsdruckkurve.

Neben den pulssynchronen Oszillationen können auch langsamere, respiratorisch bedingte Oszillationen des ICP von 2–4 mm Hg beobachtet werden. Durch den erhöhten venösen Abfluss nimmt der ICP bei Inspiration ab und bei Expiration zu.

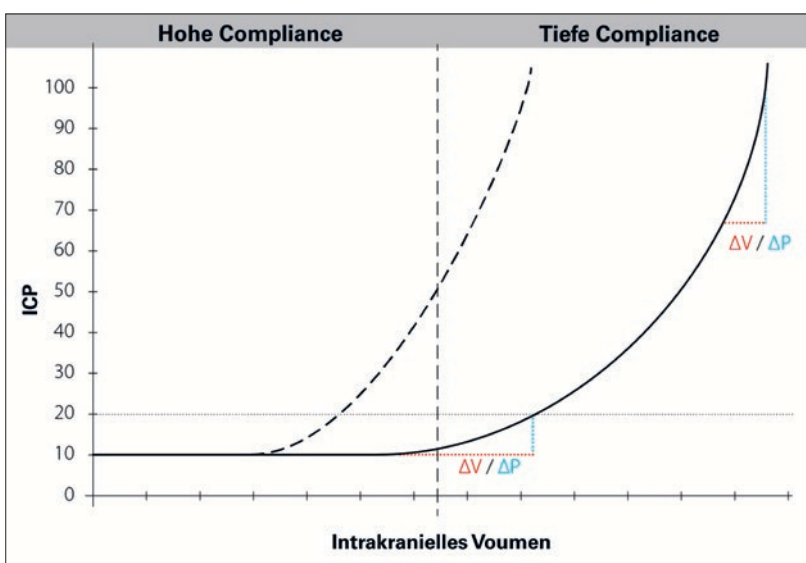


Abbildung 1: Intrakranielle Druck-Volumen-Kurve. Durch die exponentielle Kurvenform nimmt die Compliance mit steigendem ICP ab, d.h. eine gleiche Volumenänderung führt bei einem höheren ICP zur stärkeren Druckänderung. Dies erklärt, warum Patienten bei nur geringer Erhöhung des ICP plötzlich dekomensieren können. Bei zunehmendem ICP nimmt die Pulsdruckamplitude bei gleichbleibender Herzaktion zu. Während Patient 1 (durchgezogene Linie) bei einem ICP von 20 noch kompensiert ist, dekomensiert Patient 2 (gestrichelte Linie) bei dem gleichen ICP rasch aufgrund der niedrigeren Compliance. Daher ist eine Mitbeurteilung der Pulsdruckamplitude bei der Betrachtung des ICP zwingend notwendig, um eine drohende Dekompensation frühzeitig zu erkennen. ICP = intrakranieller Druck; ΔV = Volumenänderung; ΔP = Druckänderung.

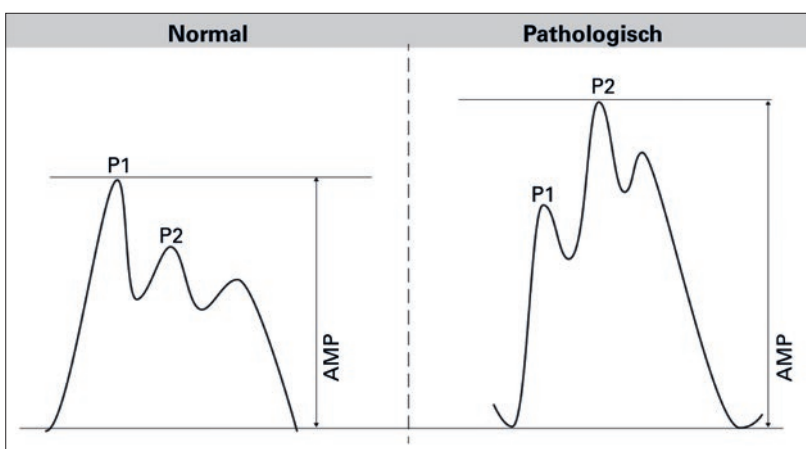


Abbildung 2: ICP-Kurvenform unter physiologischen (links) und pathologischen (rechts) Bedingungen. Bei erhöhtem ICP und niedrigem Compliance-Status nimmt die «tidal wave» (P2) gegenüber der «percussion wave» (P1) zu, die Pulsdruckamplitude nimmt zu und die Kurvenform wird pyramidenförmig. AMP = Pulsdruckamplitude; ICP = intrakranieller Druck.

Zerebraler Perfusionsdruck und Autoregulation

Die beiden entscheidenden Faktoren für die zerebrale Durchblutung sind der zerebrale Perfusionsdruck («cerebral perfusion pressure» [CPP]) und der Durchmesser der regulatorischen Widerstandsgefäße (zerebrovaskulärer Widerstand [CVR]). Der CPP errechnet sich aus der Differenz zwischen arteriellem Mitteldruck (MAP) und ICP gemäss: $CPP = MAP - ICP$.

Korrekterweise muss der MAP mit einem Druckwandler auf Höhe des äusseren Gehörganges gemessen werden, ansonsten überschätzt der berechnete CPP den effektiven CPP.

Beim Gesunden wird die Blutversorgung des Gehirnes durch die zerebrale Autoregulation für einen MAP von ca. 60–150 mm Hg konstant gehalten (Abb. 3). Werden diese Grenzen überschritten, so ändert sich der zerebrale Blutfluss proportional mit dem MAP. Unter pathologischen Umständen, beispielsweise beim Schädel-Hirn-Trauma (SHT), Hirnschlag oder einer Subarachnoidalblutung, sind die Autoregulationsmechanismen regional oder global geschädigt. Auch beim chronischen Hypertoniker können die Grenzen der Autoregulation zu höheren Drücken hin verschoben sein. Eine gestörte zerebrale Autoregulation ist mit

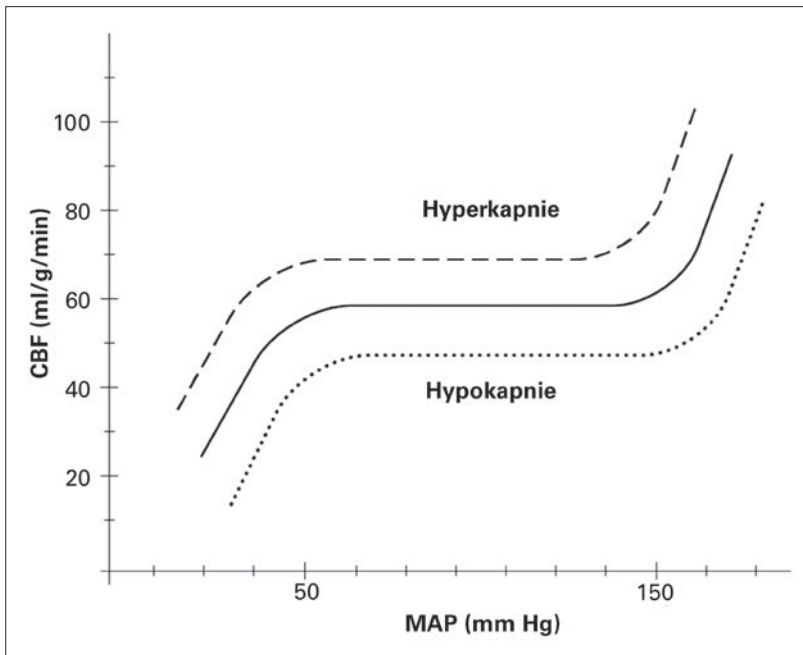


Abbildung 3: Bei intakter zerebraler Autoregulation wird der zerebrale Blutfluss durch eine Änderung des Vasomotorentonus über einen weiten Bereich des arteriellen Mitteldruckes konstant gehalten. CO₂ übt einen potenten Einfluss auf den zerebralen Vasomotorentonus aus. Hypokapnie führt über eine Vasokonstriktion zur Erniedrigung des zerebralen Blutflusses und vice versa. Durch Hyperventilation kann über eine Erniedrigung des arteriellen pCO₂ eine zerebrale Vasokonstriktion herbeigeführt werden. MAP = arterieller Mitteldruck; CBF = zerebraler Blutfluss.

Tabelle 1: Ursachen und Mechanismen der intrakraniellen Hypertension.

Ursache	Masseneffekt	Hirnödem	Liquorzirkulationsstörung
Schädel-Hirn-Traum	+	+	
Intrazerebrale Blutung	+	(+)	
Subarachnoidalblutung	+	+	++
Tumor	+	(+)	
Abszess	+	(+)	
Meningitis		(+)	+
Hirnvenenthrombosen		+	++
Hypoxische Enzephalopathie		+	
Maligner Mediainfarkt	+	+	
Idiopathische intrakranielle Hypertension			(+?)
Akute hepatische Enzephalopathie		+	
Hydrozephalus			++

einer schlechteren Prognose assoziiert. Diverse Methoden zur Abschätzung des Zustands der zerebralen Autoregulation, unter Einbezug von Zusatzuntersuchungen wie der CT-Perfusions-Bildgebung, Nahinfrarotspektroskopie und transkranialen Doppler-Untersuchung, stehen zur Verfügung. Bei den meisten werden Blutdruckwerte mit Flussgeschwindigkeiten in den zerebralen Gefäßen, dem ICP oder der Puls-

druckamplitude verglichen. Im klinischen Alltag hat sich noch keine Methode klar durchgesetzt.

Pathophysiologie des erhöhten intrakraniellen Druckes

Die Schädelkalotte stellt eine rigide Struktur dar. Gemäss der Monroe-Kellie-Doktrin bleibt das intrakranielle Gesamtvolumen, zusammengesetzt aus Liquor (10%), Blut (10%) und Hirn (80%), konstant. Im Falle einer Massenläsion kommt es zu einer kompensatorischen Volumenabnahme von Liquor und Blut. Sind diese Kompensationsmechanismen ausgeschöpft, kommt es zur Dekompensation und zum exponentiellen Anstieg des ICP (Abb. 1).

Bei kontinuierlicher ICP-Messung können langsame Oszillationen beobachtet werden, welche zumeist nach Lundberg eingeteilt werden. Lundberg-A-Wellen (auch Plateau-Wellen genannt) zeichnen sich durch einen steilen ICP-Anstieg um 15–50 mm Hg für 5–20 Minuten aus. Sie sind Ausdruck einer extrem erniedrigten Compliance, hochpathologisch und treten nicht selten zusammen mit einer Erhöhung des Blutdruckes im Sinne des Cushing-Reflexes bei beginnender Herniation auf. Demgegenüber zeichnen sich Lundberg-B-Wellen durch einen ICP-Anstieg um 2 bis über 50 mm Hg in einer Frequenz von 0,5–3/min aus. Sie werden v.a. nachts durch die Oszillation der Atmung und des arteriellen pCO₂ verursacht. Obschon sie auch bei Gesunden auftreten, könnte eine Häufung Ausdruck einer verminderten Compliance sein, ihre Bedeutung ist jedoch umstritten.

Neben einer raumfordernden Massenläsion können ein Hirnödem oder eine Liquorzirkulationsstörung zum Anstieg des ICP führen (Tab. 1). Beim Hirnödem wird das vasogene Ödem vom zytotoxischen Ödem unterschieden. Ersteres wird durch eine Inkompetenz der Blut-Hirn-Schranke hervorgerufen und tritt typischerweise als perifokales Ödem um einen Tumor, Abszess oder eine intrazerebrale Blutung auf. Ein zytotoxisches Hirnödem findet sich im Rahmen einer Hypoxie, beispielsweise beim ischämischen Schlaganfall. Häufig treten die genannten Mechanismen kombiniert auf.

Durch eine Massenläsion entsteht ein primärer Hirnschaden, welcher irreversibel und einer Therapie nicht zugänglich ist. Durch die lokale Drucksteigerung kommt es zur Abnahme der Perfusion im umliegenden Gewebe. Bei weiterem Druckanstieg führt dies zur Ischämie, wodurch wiederum ein zytotoxisches Ödem mit weiterer Drucksteigerung entsteht (Abb. 4). Ziel der Therapie ist es, diesen Circulus vitiosus zu durchbrechen und damit den sekundären Hirnschaden zu verhindern.

Klinik

Klinische Zeichen der intrakraniellen Drucksteigerung sind Kopfschmerzen, Übelkeit, Erbrechen, Doppelbilder, intermittierendes Verschwommensehen, Vigilanzminderung und Koma. Kopfschmerzen sind typischerweise morgendlich betont, einerseits aufgrund der

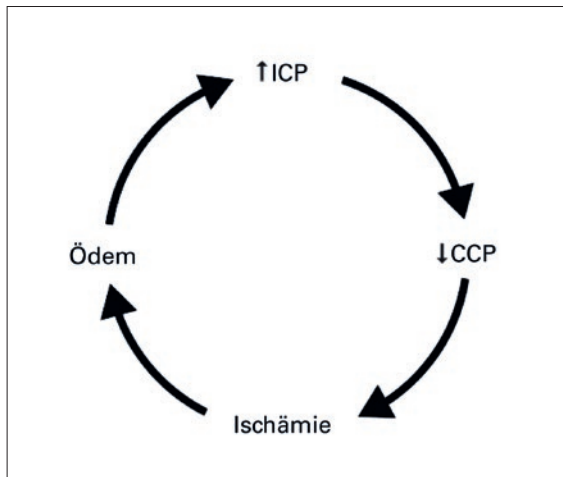


Abbildung 4: Der lokale Anstieg des ICP löst einen Circulus vitiosus aus, wodurch der sekundäre Hirnschaden entsteht. ICP = intrakranieller Druck; CCP = zerebraler Perfusionsdruck.

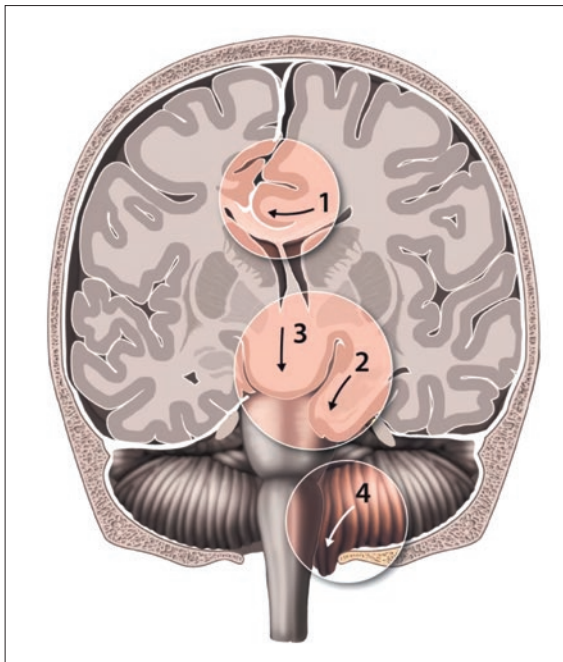


Abbildung 5: Formen der Herniation: Subfalxine Herniation (1). Die unkele Herniation (2) tritt typischerweise bei Raumforderungen der mittleren Schädelgrube auf (z.B. temporales Epiduralhämatom). Die zentrale, transtentorielle Herniation (3) tritt bei diffuser intrakranieller Drucksteigerung oder bei weit vom tentoriellen Hiatus entfernten Läsionen auf. Raumforderungen der hinteren Schädelgrube können ebenso wie die diffuse Drucksteigerung zur tonsillären Herniation (4) führen. (© Universitätsklinik für Neurochirurgie, Inselspital, Bern.)

horizontalen Lage über Nacht, andererseits kommt es bei intermittierender nächtlicher Hypoventilation zur zerebralen Vasodilatation. Ein Papillenödem findet sich v.a. bei der chronischen intrakraniellen Drucksteigerung und kann in der Akutsituation fehlen. Ein kritischer Anstieg des ICP kann den Cushing-Reflex, gekennzeichnet durch Hypertonie, Bradykardie und unregelmässige Atmung, auslösen. Bei weiterem Anstieg des ICP kann es zur Herniation kommen, mit folgender Differenzierung (Abb. 5):

- *Unkele Herniation:* Kompression des N. oculomotorius mit einseitiger Mydriasis, Hirnstammkompression mit Vigilanzminderung und schliesslich bilateraler Mydriase
- *Zentrale, transtentorielle Herniation:* Vigilanzminderung, rostrokaudal progrediente Hirnstammschädigung mit initial bilateraler Miose, Cheyne-Stokes-Atmung, Beuge- oder Strecksynergismen
- *Tonsilläre Herniation:* rascher Tod durch Hirnstammkompression
- *Subfalxine Herniation:* wenig spezifische Symptome
- *Transtentorielle Aufwärtsherniation:* meist iatrogen im Rahmen exzessiver supratentorieller Liquordrainage bei Läsionen der hinteren Schädelgrube

Abgesehen von der subfalxinen Herniation können alle Herniationsformen zur irreversiblen Hirnstammschädigung und damit zum Hirntod führen.

Zur Messung des intrakraniellen Druckes stehen verschiedene Sonden und Techniken zur Verfügung (Abb. 6). Goldstandard ist die intraventrikuläre Messung über eine externe Ventrikeldrainage (EVD), üblicherweise im Vorderhorn des Seitenventrikels auf Höhe des Foramen monroi. Vorteile sind die direkte Messung und die Möglichkeit der therapeutischen Drainage von Liquor. Nachteile sind eine Infektionsrate von ca. 8–9% sowie eine Rate an klinisch relevanten Einblutungen von ca. 1% und Fehllagen von 8–45%. Letztere kann durch eine CT-gesteuerte oder Ultraschall-kontrollierte Einlage gesenkt werden. Demgegenüber sind intraparenchymatöse Messsonden einfach zu platzieren und weniger komplikationsträchtig, mit Infektions- und Blutungsrate <1%. Sie erlauben jedoch nicht die Drainage von Liquor und liefern weniger zuverlässige Werte. Subdurale und epidurale Drucksonden werden zur Messung nicht mehr empfohlen.

Als Grundsatz sollte keine prophylaktische ICP-senkende Therapie ohne ein ICP-Monitoring initiiert werden. Klinische Zeichen einer akuten Herniation, beispielsweise bei Patienten mit SHT, sind eine Ausnahme. Die Indikation zum invasiven ICP-Monitoring ist grundsätzlich gegeben bei komatösen oder bei intubierten und sedierten Patienten mit akuter zerebraler

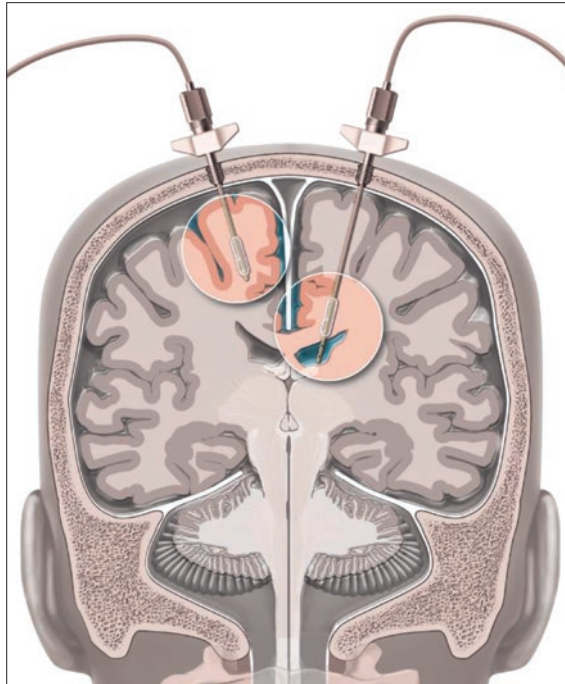


Abbildung 6: Die Messung des intrakraniellen Druckes kann über eine intraparenchymatöse ICP-Sonde (links) oder eine externe Ventrikeldrainage (EVD, rechts) erfolgen. Verschiedene Systeme stehen zur Verfügung, in der Abbildung dargestellt ist jeweils ein System mit Bolzen-Fixation und pneumatischer Hirndruckmessung über eine Luftkammer. Im Falle einer EVD kann die Druckmessung auch über die Wassersäule erfolgen. ICP = intrakranieller Druck. (© Universitätsklinik für Neurochirurgie, Inselspital, Bern.)

Erkrankung, die klinisch nicht hinreichend beurteilbar sind und bei denen klinisch oder bildgebend Verdacht auf eine Hirndruckerhöhung besteht oder sich eine solche entwickeln kann. Am besten untersucht ist der Effekt der intrakraniellen Hypertension und des ICP-Monitorings bei Patienten mit SHT. Es wurde gezeigt, dass die intrakranielle Hypertension mit einer erhöhten Mortalität assoziiert ist. Der ICP per se ist jedoch kein guter prognostischer Marker für den Outcome und darf daher nie isoliert als prognostischer Marker verwendet werden. Die 2012 publizierte BEST:TRIP-Studie randomisierte Patienten mit SHT in Bolivien und Ecuador entweder zur Anlage eines ICP-Monitorings oder zum Monitoring durch regelmässige bildgebende und klinische Kontrollen. Patienten in der ICP-monitorierten Gruppe wurden entsprechend den damaligen Leitlinien der «Brain Trauma Foundation» ab einem Schwellenwert von 20 mm Hg behandelt. Die Studie fand keinen Unterschied hinsichtlich Mortalität und funktionellem Outcome. Dies löste kontroverse Diskussionen aus: Die Übertragbarkeit der Resultate aufgrund des technologisch eingeschränkten Settings in Südamerika wurde in Frage gestellt. Zudem wurde argumentiert, dass nicht das ICP-Monitoring per se,

sondern nur die entsprechende Therapie den Outcome verbessern kann. In den aktuellen Guidelines der «Brain Trauma Foundation» wird neu nur noch eine Level-IIB-Evidenz zur Verwendung der Information des ICP-Monitorings zur Senkung der Mortalität während der Hospitalisation in den ersten 2 Wochen nach Trauma ausgesprochen. Neu findet sich in den Leitlinien auch nicht mehr ein Schwellenwert von 20 mm Hg, sondern von 22 mm Hg zur Behandlung des ICP. Diese Erhöhung des Schwellenwertes beruht jedoch auf einer einzigen retrospektiven Single-Center-Studie aus dem Jahr 2012. Es ist jedoch nicht nur die Höhe des ICP, sondern auch die Zeitdauer entscheidend: Während höhere ICP-Werte schon nach kurzer Zeit mit einem schlechten Outcome assoziiert sind, wirken sich auch grenzwertige ICP-Werte negativ auf den Outcome aus, wenn sie längere Zeit andauern. Die Problematik eines universellen ICP-Schwellenwertes wird im klinischen Alltag deutlich: während Patienten mit besonders tiefer Compliance bereits bei ICP-Werten von 8–10 mm Hg komatös sein können, weisen andere bei Bewusstsein Druckwerte von 30–50 mm Hg auf.

Systematische, prospektive oder randomisierte Studien, welche eine CPP-orientierte Therapie mit Evidenz untermauern, liegen kaum vor. Es besteht jedoch eine Assoziation eines niedrigen CPP mit schlechtem Outcome bei gestörter Autoregulation. In der Regel wird ein CPP von 60–70 mm Hg angestrebt. Analog zum ICP ist nicht nur der Schwellenwert per se, sondern auch die Zeitdauer des kompromittierten CPP ausschlaggebend.

Auch wenn klinisch noch nicht routinemässig einsetzbar, ist der Einbezug des Status der zerebralen Autoregulation und der Compliance bei der Beurteilung des ICP und CPP ein wichtiger Schritt zur individualisierten Behandlung in der Neurointensivmedizin. In diesem Zusammenhang können die zerebrale Mikrodialyse und die Messung der zerebralen Gewebe-Sauerstoffspannung (ptO₂) weitere Informationen beitragen. Die zerebrale Mikrodialyse erlaubt durch die Analyse der extrazellulären Flüssigkeit die Messung von verschiedenen zerebralen Metaboliten. Aktuell existiert Evidenz für eine Assoziation zwischen tiefer Glukose, hohem Glutamat, hohem Glycerol, hohem Laktat, hoher Laktat:Pyruvat-Ratio und einem schlechten Outcome nach SHT. Bezüglich der ptO₂-Messung beim SHT existieren Hinweise aus einer prospektiven, randomisierten Phase-II-Studie (BOOST II), dass diese einer reinen ICP/ CPP-orientierten Therapie überlegen sein könnte. Tiefe ptO₂-Werte sind mit einem schlechten Outcome assoziiert. In der Regel wird ein Schwellenwert von <20 mm Hg als Marker der zerebralen Hypoxie verwendet.

Umgekehrt kann auch ein zu tiefer intrakranieller Druck Symptome und potentiell lebensbedrohliche Komplikationen nach sich ziehen. Typischerweise treten orthostatische Kopfschmerzen auf. Bildgebend finden sich oft ein diffuses pachymeningeales Enhancement und teilweise subdurale Kollektion. Durch eine akute, oft spontane Einblutung kann ein lebensbedrohliches Subduralhämatom entstehen. Eine intrakranielle Hypotension kann u.a. in Zusammenhang mit einem spinalen Liquorleck (spontan oder iatrogen) oder durch eine Überdrainage bei einem ventrikulären Shunt oder liegender EVD auftreten.

Therapie

Grundsätzlich richtet sich die Therapie der intrakraniellen Hypertension nach deren Ursache. Eine chirurgisch behandelbare Massenläsion (z.B. Sub- oder Epiduralhämatom) soll evakuiert werden. Beim Hydro-

zephalus erfolgt die Einlage einer externen Ventrikel-drainage. Bei monitorisierten Patienten mit ansteigendem ICP sollte ein Kontroll-CT in Betracht gezogen werden, um eine neue chirurgisch behandelbare Läsion auszuschliessen. Des Weiteren sollte grundsätzlich auf einen unbehinderten venösen Abstrom (z.B. durch einen harten Halskragen), Normothermie, -glykämie, -kapnie ($p\text{CO}_2$ 35–45 mm Hg) sowie Normoxie ($p\text{O}_2$ 75–100 mm Hg) geachtet werden. Im Falle einer diffusen Drucksteigerung kommen diverse medikamentöse und chirurgische Massnahmen stufenweise zur Anwendung (Abb. 7).

Durch eine Vertiefung der Sedation beim intubierten Patienten (primär mit Propofol und Benzodiazepinen), eventuell in Kombination mit Muskelrelaxation, kann der ICP effektiv gesenkt werden. Auch durch die Oberkörperhochlagerung kann der ICP beeinflusst werden. Bei zunehmender Oberkörperhochlagerung nimmt der ICP, aber auch der MAP, auf Höhe des Gehörganges ab. Falls eine EVD vorhanden ist, kann durch die Drainage einiger Milliliter Liquor der ICP bereits deutlich gesenkt werden. Durch die hyperosmolare Therapie mit Mannitol oder hypertoner NaCl-Lösung kann die Plasmaosmolarität erhöht werden, wodurch ein Gradient über die Blut-Hirn-Schranke entsteht und folglich Wasser aus dem Hirngewebe extrahiert wird. Der Effekt tritt rasch ein und hält einige Stunden an. Dabei ist zu beachten, dass bei defekter Blut-Hirn-Schranke und bei längerer Anwendung (>72 Stunden) Mannitol ins Hirngewebe penetriert, so dass der Gradient abnimmt und der Effekt kontraproduktiv sein kann. Die Gabe von Mannitol erfolgt bolusweise in einer Dosierung von 0,25–1 g/kg Körpergewicht alle 4–6 Stunden. Bei Hypotonie, Hypovolämie und Hyponatriämie sollte hypertone NaCl-Lösung anstelle von Mannitol angewendet werden. Diese kann ebenfalls bolusweise oder kontinuierliche verabreicht werden. Unter hyperosmolarer Therapie muss eine Kontrolle der Serum-elektrolyte (Ziel Serumnatrium: 145–155 mmol/l) und der Serumosmolarität (Ziel: 320 mmol/l) erfolgen. Zur Vermeidung eines Rebound-Effektes sollten die Osmotherapeutika langsam ausgeschlichen werden. In zwei Metaanalysen schneidet hypertones NaCl gegenüber Mannitol besser ab hinsichtlich Effekt auf ICP-Senkung und Nebenwirkungen und scheint auch bei Mannitol-Versagern noch effektiv zu sein.

Durch Hyperventilation wird eine zerebrale Vasokonstriktion und dadurch eine ICP-Reduktion herbeigeführt. Die induzierte Vasokonstriktion birgt die Gefahr von Ischämien, weshalb eine prolongierte oder starke Hyperventilation vermieden werden sollte. Eine moderate Hyperventilation mit einem $p\text{CO}_2$ von 30–35 mm Hg kann bei akuten ICP-Krisen eingesetzt werden, die Mass-

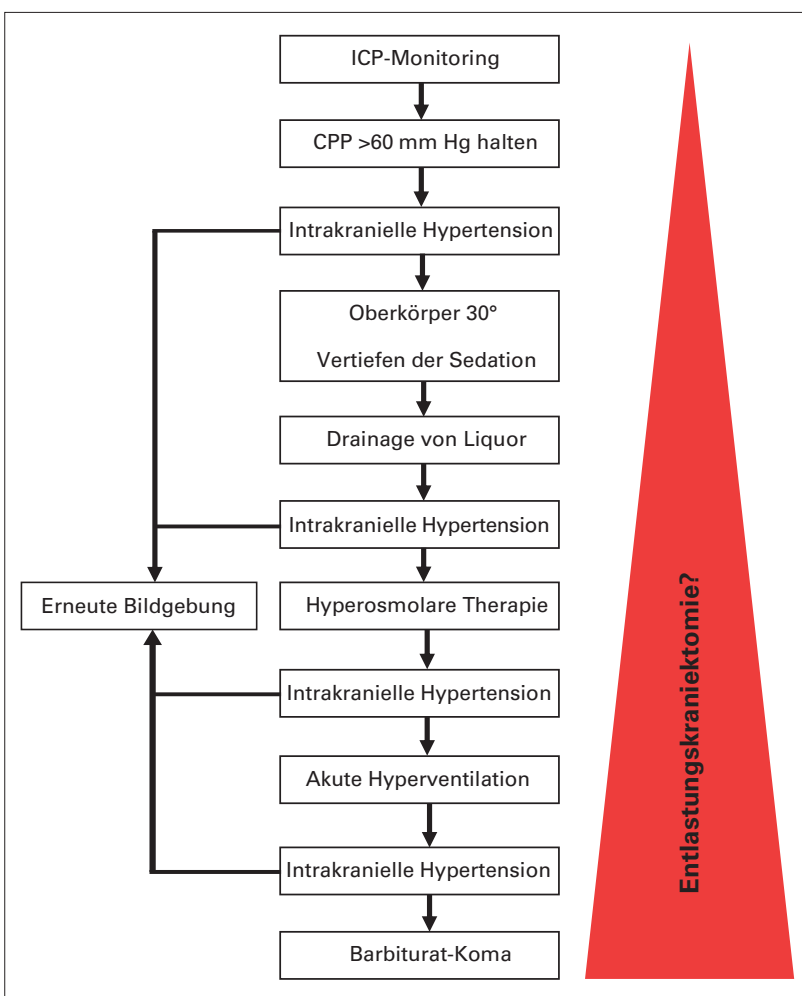


Abbildung 7: Algorithmus zur Behandlung des erhöhten intrakraniellen Druckes. Mit zunehmender Behandlungsintensität muss eine Entlastungskraniektomie in Betracht gezogen werden.

nahme verliert jedoch nach einigen Stunden an Wirksamkeit und ist bei Krankheitsbildern mit reduzierter Hirndurchblutung, z.B. Subarachnoidalblutung mit Vasospasmus, kontraindiziert. Keinesfalls sollte eine Hyperventilation prophylaktisch oder längerfristig angewendet werden, bzw. die zerebrale Perfusion muss in diesen Situationen monitorisiert werden.

Bei Versagen anderer konservativer Massnahmen stellt die Induktion eines Barbiturat-Komas eine weitere Option dar. Barbiturate hemmen die synaptische Impulsübertragung und reduzieren konsekutiv den zerebralen Metabolismus und Sauerstoffbedarf. In der Regel kommt Thiopental (Pentothal®) zum Einsatz. Die Dosierung sollte EEG gesteuert erfolgen, Ziel ist das Erreichen eines Burst-Suppression-Komas. Aufgrund des Nebenwirkungsprofils mit häufiger hämodynamischer Instabilität und erhöhtem Infektrisiko muss der Einsatz des Barbiturat-Komas restriktiv erfolgen.

Bei einer ICP-Erhöhung aufgrund eines vasogenen Ödems, z.B. bei Tumoren, helfen Steroide durch die Dichtung der Blut-Hirn-Schranke. Auf das zytotoxische Ödem, z.B. beim SHT, haben Steroide keinen Effekt und sind gemäss einer randomisierten Studie kontraindiziert.

Der Nutzen der Hypothermie gegenüber der Normothermie wird bei Erwachsenen kontrovers diskutiert. Fieber sollte jedoch konsequent vermieden werden.

Als chirurgische Massnahme zur Senkung des intrakraniellen Druckes steht die dekompressive Kraniektomie zur Verfügung, entweder in Form einer dekompressiven Hemikraniektomie oder einer bifrontalen Kraniektomie (Abb. 8). Dabei gilt es die primäre (prophylaktische) von der sekundären (bei kritischer ICP-Erhöhung) Kraniektomie zu unterscheiden. Wann (primär oder sekundär) und bei welchen Patienten dies am besten durchgeführt wird, ist umstritten. Mit DECRA und RESCUEicp liegen zwei randomisierte, kontrollierte Studien vor, welche den Effekt der sekundären Entlastungskraniektomie bei therapierefraktärer ICP-Erhöhung bei Patienten mit SHT untersuchten. Obschon in der DECRA-Studie die bifrontale Kraniektomie zur deutlichen ICP-Reduktion führte, war diese mit einem insgesamt schlechteren langfristigen Outcome assoziiert. In der RESCUEicp-Studie konnte eine signifikante Senkung der Mortalität durch eine bifrontale oder Hemikraniektomie erreicht werden. Dies geht jedoch zu Lasten von mehr Überlebenden mit schwerer Behinderung oder sogar vegetativem Status. Pro 100 chirurgisch behandelten Patienten resultieren 22 mehr Überlebende, davon jedoch 6 im vegetativen Status und 8 pflegeabhängig mit schwerer Behinderung. Die Resultate werfen entsprechende ethische Fragen auf. Beide Studien lassen keinen Rückschluss auf den Effekt einer frühen, prophylaktischen Dekom-

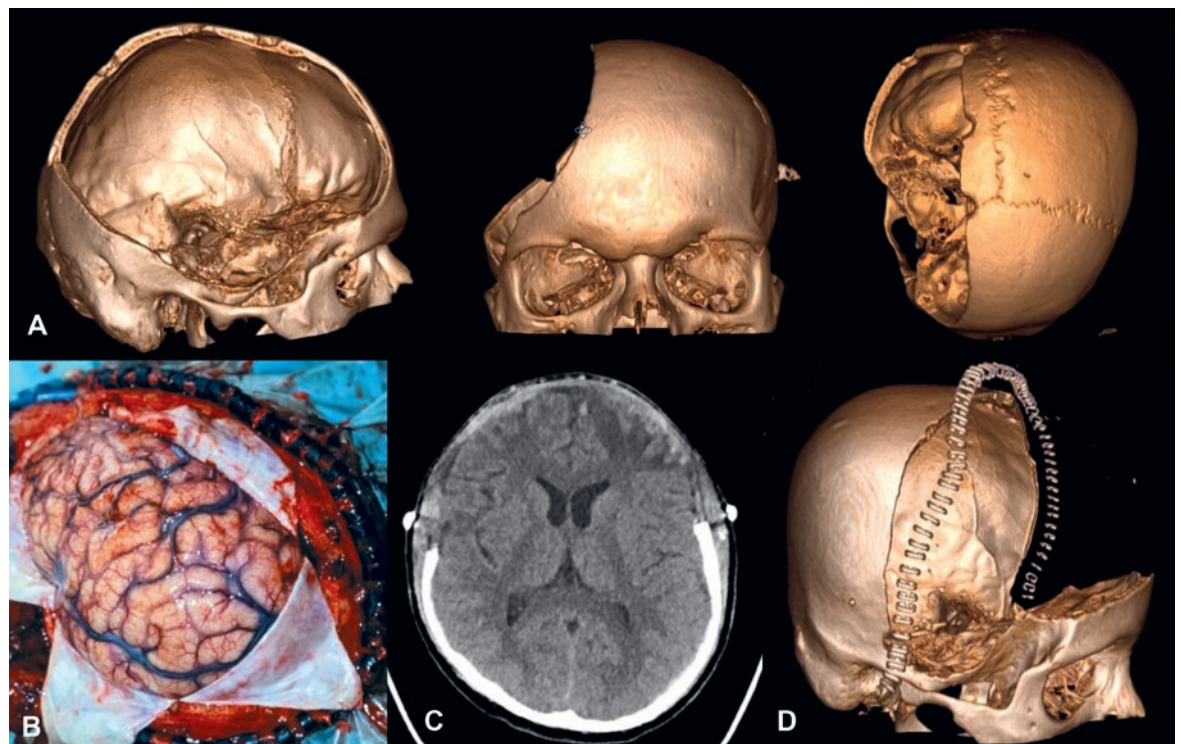


Abbildung 8: Dekompressiven Kraniektomie-Formen: **A.** 3D-Rekonstruktion eines postoperativen CTs nach dekompressiver Hemikraniektomie rechts. **B.** Dekompressive Hemikraniektomie, intraoperativer Situs nach Eröffnung der Dura. **C.** Postoperatives CT nach bifrontaler dekompressiver Kraniektomie. **D.** 3D-Rekonstruktion eines postoperativen CTs nach bifrontaler dekompressiver Kraniektomie.

Korrespondenz:
Dr. med. Levin Häni
Universitätsklinik
für Neurochirurgie
Inselspital
Freiburgstrasse 10
CH-3010 Bern
levin.haeni[at]insel.ch

pression zu. Dies wird in der aktuellen RESCUE-ASDH-Studie bei Patienten mit einem akuten Subduralhämatom untersucht.

Zusammenfassend muss die Entscheidung für oder gegen eine Kraniektomie immer auf individueller Basis entsprechend dem mutmasslichen Patientenwillen getroffen werden.

Ausblick

In der täglichen Praxis wird die Behandlung des intrakraniellen Druckes oft aus den Richtlinien beim SHT übernommen aufgrund fehlender Evidenz bei anderen

Erkrankungen. Entsprechende Studien diesbezüglich sind dringend notwendig.

Anstelle der Anwendung von starren Schwellenwerten ist die individualisierte Behandlung des ICP in der Neurointensivmedizin unter Einbezug des Status der zerebralen Autoregulation und der Compliance des Patienten in Zukunft sinnvoll. Zudem wird das erweiterte Neuromonitoring mit z.B. zerebraler Mikrodialyse und ptO_2 -Messung an Wichtigkeit gewinnen.

Die multizentrische, longitudinale Observationsstudie CENTER-TBI wurde 2015 begonnen und plant den Einschluss von 5400 Patienten zur Erstellung der umfassendsten Datenbank zum SHT mit hoffentlich entsprechendem Erkenntniszuwachs.

Generell ist die Evidenzlage für die meisten Interventionen unzureichend, so dass weitere entsprechende randomisierte Studien notwendig sind. Im Bereich des SHTs rekrutiert zurzeit die RESCUE-ASDH-Studie, welche eine Aussage zur primären dekompressiven Hemikraniektomie als Ziel hat. Für andere Erkrankungen als das SHT und den malignen Mediainfarkt liegt das Evidenzniveau für eine Entlastungskraniektomie sehr tief. In der randomisierten SWITCH-Studie wird aktuell der Wert der Kraniektomie bei tief lokalisierten intrazerebralen Blutungen untersucht.

Disclosure statement

Die Autoren haben keine finanziellen oder persönlichen Verbindungen im Zusammenhang mit diesem Beitrag deklariert.

Empfohlene Literatur

- Stochetti N, Maas AI. Traumatic Intracranial Hypertension. *N Engl J Med.* 2014;370:2121–30.
- Chesnut RM, et al. A trial of intracranial-pressure monitoring in traumatic brain injury. *N Engl J Med.* 2012;367:2471–81.
- Carney N, et al. Guidelines for the Management of Severe Traumatic Brain Injury. 4th edition. Verfügbar unter <https://www.braintrauma.org/coma/guidelines>
- Hutchinson PJ, et al. Trial of decompressive craniectomy for traumatic intracranial hypertension. *N Engl J Med.* 2016;375:1119–30.
- Cooper DJ, et al. Decompressive craniectomy in diffuse traumatic brain injury. *N Engl J Med.* 2011;364:1493–502.

Das Wichtigste für die Praxis

- Während im Liegen ein intrakranieller Druck von 8–15 mm Hg physiologisch ist, sinkt dieser im Stehen auf Werte von –10 bis +5 mm Hg.
- Bei der Interpretation des intrakraniellen Druckes sind die Beurteilung der Amplitude und Form der Druckkurve zwingend notwendig. Diese lässt Rückschlüsse auf den Status der zerebralen Compliance und den Vasomotorentonus zu.
- Die aktuellen Leitlinien empfehlen einen intrakraniellen Druck unter 22 mm Hg und einen zerebralen Perfusionsdruck zwischen 60–70 mm Hg. Ein fester Schwellenwert für beide Parameter ist jedoch nicht für alle Patienten geeignet. Der Einbezug des Status der zerebralen Autoregulation und der Compliance bietet in Zukunft die Möglichkeit für eine Individualisierung der Neurointensivmedizin.
- Grundpfeiler der pharmakologischen Therapie sind die Sedation und die hyperosmolare Therapie. Die Hyperventilation sollte zurückhaltend eingesetzt werden. Als weitere Massnahme steht das Barbiturat-Koma zur Verfügung, welches jedoch mit erheblichen Nebenwirkungen belastet ist.
- Die dekompressive Hemikraniektomie stellt eine effektive chirurgische Massnahme zur Senkung des intrakraniellen Druckes dar. Während beim malignen Mediainfarkt sehr gute Daten für ein besseres Outcome bei frühzeitiger Dekompression vorliegen, bleibt die Datenlage beim SHT umstritten.