

# Tibia Platosunun Spontan Osteonekrozu: Olgu Sunumu

Murat Çubukçu<sup>1</sup>, Banu Ordahan<sup>2</sup>, Adem Küçük<sup>3</sup>, Buğra Kaya<sup>4</sup>

## ÖZET:

Tibia platosunun spontan osteonekrozu: Olgu sunumu

Osteonekroz nedeni tam olarak bilinmeyen eklemin yapısını bozan ve ilerleyici fonksiyon kaybına neden olan bir hastalıktır. Osteonekroz kalça ekleminde sık görülmesine karşın, diz ekleminde oldukça seyrek rastlanan patolojik bir durumdur. En sık görülen diz osteonekroz tipi idiyopatik (spontan) tiptir. Altmış yaş üstünde daha sık görülür. Bu olgu sunumunda otuz dokuz yaşında kadın hastada aniden gelişen diz ağrısı sonrasında saptanan spontan osteonekroz olgusu sunulmuştur.

**Anahtar kelimeler:** Tibial plato, osteonekroz, spontan, diz ağrısı

## ABSTRACT:

Spontaneous osteonecrosis of the tibial plateau: a case report

Osteonecrosis is a disease of unknown origin which degenerates the structure of the joint and causes progressive loss of function. While osteonecrosis mostly affects hip joint, it is a pathologic condition which is rarely seen in knee joint. The most frequent type of knee osteonecrosis is idiopathic osteonecrosis (spontaneous). Spontaneous osteonecrosis is more common in patients older than 60 years. In this case report, a 39-year-old female patient diagnosed as having spontaneous osteonecrosis of the knee after a sudden pain was presented.

**Key words:** Tibial plateau, osteonecrosis, spontaneous, knee pain

Ş.E.E.A.H. Tıp Bülteni 2014;48(1):60-3



<sup>1</sup>Selçuk Üniversitesi, Selçuk Tıp Fakültesi, Fiziksel Tıp ve Rehabilitasyon Anabilim Dalı, Konya-Türkiye

<sup>2</sup>Konya Beyhekim Devlet Hastanesi, Konya-Türkiye

<sup>3</sup>Necmettin Erbakan Üniversitesi, Tıp Fakültesi, Romatoloji Anabilim Dalı, Konya-Türkiye

<sup>4</sup>Necmettin Erbakan Üniversitesi, Tıp Fakültesi, Nükleer Tıp Anabilim Dalı, Konya-Türkiye

Yazışma Adresi / Address reprint requests to:  
Banu Ordahan, Konya Beyhekim Devlet Hastanesi, Selçuklu, Konya-Türkiye

E-posta / E-mail:  
banuordahan@gmail.com

Geliş tarihi / Date of receipt:  
10 Temmuz 2013 / July 10, 2013

Kabul tarihi / Date of acceptance:  
03 Aralık 2013 / Dec 03, 2013

## GİRİŞ

Diz eklemine oluşturan kemiklerde osteonekroz; steroid kullanımı, travma, alkolizm, Gaucher hastalığı, orak hücreli anemi gibi durumlarla görülmekle birlikte büyük bir çoğunlukla idiyopattır (1,2). Diz ekleminde ortaya çıkan spontan osteonekrozlar genellikle 60 yaşın üzerinde görülür ve istirahat esnasında şiddetli diz ağrısı ile başlayan hastalarda akılda tutulması gereken nadir bir klinik tablodur. Kadınlarda üç misli daha sıktır. Genellikle medial femoral kondilinde, daha sonra sıklık sırası ile lateral femur kondilinde, tibia kondillerinde, tibial platoda ve patellada görülür (1,2).

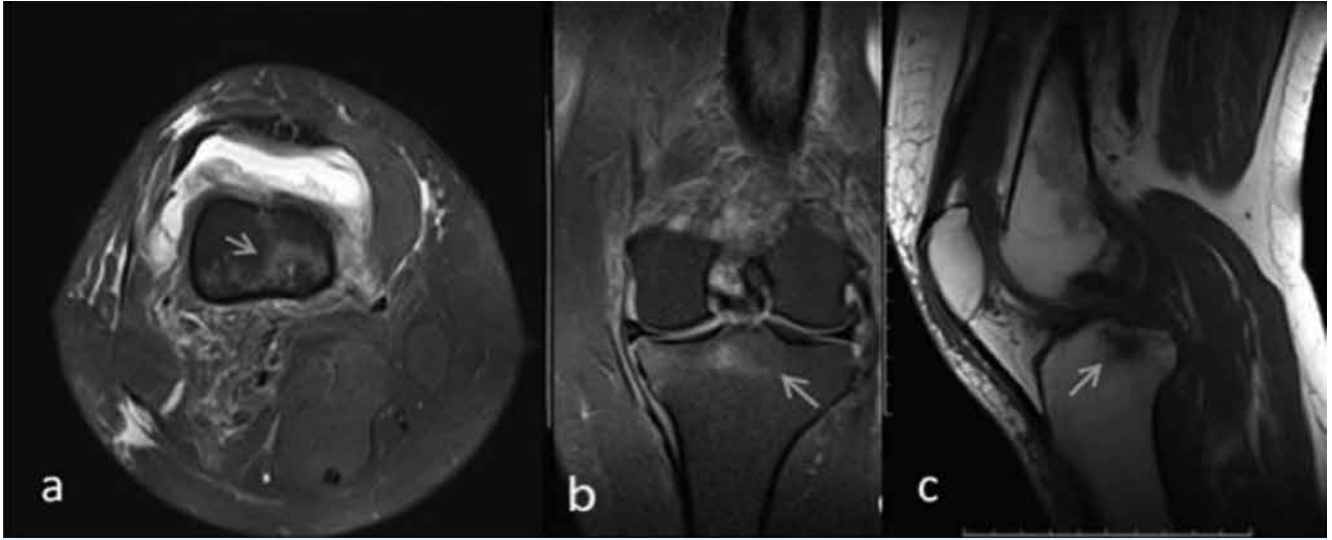
Literatürde spontan tibial plato osteonekrozundan ilk kez 30 yıl önce bahsedilmiştir. Henüz insidansı bilinmemektedir ancak tüm spontan osteonekrozla-

rın %10'u diz çevresinde görülür ve bunların ancak küçük bir kısmı tibial plato osteonekrozudur (1,2). Klinik olarak sıklıkla medial menisküs hasarı ve pes anserinus bursiti ile karışır. Erken dönemde direkt grafi bulgusu izlenmez.

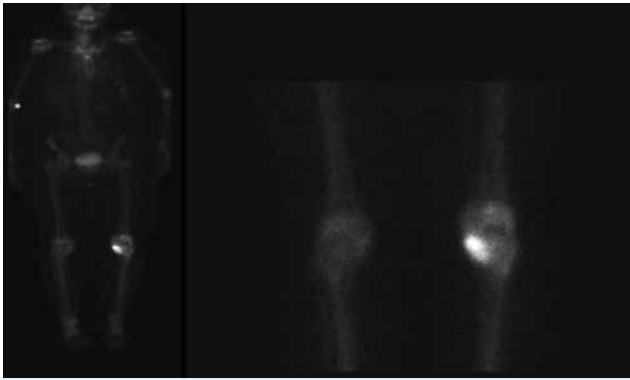
Bu sunumda erken tanı alan ve konservatif tedavi ile takip edilen bir spontan tibial plato osteonekrozu olgusunu ve üç aylık takibini tartışarak konuyla ilgili literatürü gözden geçirmeyi amaçladık.

## OLGU

Sol dizinde şiddetli ağrı şikayeti ile polikliniğimize başvuran 39 yaşındaki kadın hastanın öyküsünde herhangi bir hastalık veya travma öyküsü yoktu. Yaklaşık 15 gün önce sol dizinin iç kısmında ani başlayan ağrı, yürüyünce ve merdiven inip çıkınca artıyor-



**Resim 1:** Tibia medial platoda ve intereminensiyal alanda proton dansite aksiyel (a) ve koronal (b) MR görüntülerinde hafif hiperintens, T1 ağırlıklı sagittal (c) MR görüntüde hipointens düzensiz konturlu alanlar izlenmekte.



**Resim 2:** Sol tibia medial kondiline uyan alanda artmış radyoaktivite tutulumu

du. Ayrıca istirahat ve gece ağrısı da tariflemektedir. Hastanın özgeçmiş ve soygeçmişinde özellik yoktu. Sistem sorgusu normaldi. Muayenesinde dizlerde herhangi bir deformite yoktu. Ancak sol dizinde şişlik ve ısı artışı vardı. Sol dizde ağırlı olmak üzere bilateral diz eklem hareket açıklığı (EHA) tam olarak izlendi. Sol diz medial kısmında palpasyonla hassasiyet mevcuttu. Ancak ligaman stabilite ve menisküs testleri bilateral normaldi. Patellar muayene bilateral normaldi. Hemogram, eritrosit sedimentasyon hızı, C-reaktif protein ve romatoid faktörü de kapsayan laboratuvar incelemelerinde herhangi bir patolojiye rastlanmadı. Hastanın direkt grafi incelemelerinde ağrıyı açıklayabilecek bir patoloji görülmedi. Ağrı

tarifinin inflamatuvar özellikte olması nedeniyle ayırıcı tanıları yönelik yapılan manyetik rezonans görüntüleme (MRG)'de özellikle tibia medialinde avasküler nekroz ile uyumlu ödem izlendi (Resim 1). İstirahat ve gece ağrısı olan hastanın, ilaç kullanım öyküsü veya travma hikayesi olmaması, sol diz medialinde lokalize hassasiyet bulunması, laboratuvar testlerinin romatolojik bir patolojiyi düşündürmemesi ve MRG'de lokalize tibial ödem izlenmesi nedeni ile hastada spontan tibial plato osteonekrozu (STPO) tanısı düşünüldü. Ön tanıyı kesinleştirmek üzere üç fazlı tüm vücut kemik sintigrafisi yapıldı. Dinamik ve erken statik fazlarda sol diz eklemi, tibia proksimali medial kesimine uyan alanda artmış tutulum (Tc-99m MDP) ve kanlanma artışı izlendi (Resim 2). Elde edilen veriler ışığında STPO tanısı konulan hastaya konservatif tedavi ve takip planlandı. Osteonekroz olgularında artmış osteoporoz insidansı göz önünde tutularak kemik mineral yoğunluğu ölçümü yapıldı ve L1-L4 T skoru -1.6 izlendi.

Hastanın aktiviteleri asgari düzeye indirilerek ve baston desteği ile kısmi yük aktarımı sağlanarak sol dize binen yük azaltıldı. Bölgesel inflamatuvar süreci baskılamak için lokal ve sistemik steroid olmayan analjezik ilaç (SOAİ) tedavisi ve yirmişer dakikadan günde üç defa lokal soğuk uygulama tedavisi verildi. Analjezik amaçlı 15 seans konvansiyonel transkutanöz elektriksel sinir stimülasyonu (TENS) uygulaması

verildi. Kuadriseps ve diğer bacak kaslarına yönelik izometrik güçlendirme programı verildi. Sol dizde olası genu varus deformitesini önlemek için lateral kama uygulaması verildi. Hastanın birinci ve üçüncü ay kontrollerinde ağrılarında gerileme olduğu ve günlük yaşam aktivitelerinde kısıtlanma olmadığı gözlemlendi.

## TARTIŞMA

Osteonekroz kemik yapıda hücrenel nekroz ve komponent kaybı ile seyreden patomekaniği tam olarak aydınlatılmamış klinik bir tablodur (1,2). Günümüzde yapılan çalışmalarda patolojik olayı başlatıcı primer vasküler olaya veya sekonder interosseöz kompartman sendromuna yol açan subkondral stres fraktürüne bağlı gelişen patolojik süreç en çok üzerinde durulan iki teorinin temelini oluşturmaktadır (2-4). Mikrotravma teorisine göre osteoporotik subkondral kemikte oluşan mikro-kırıktan sızan sinovial sıvı intraosseöz basıncı artırır ve nekroz gelişir (1,3). Yamamoto ve ark. (5)'nin spontan diz osteonekrozunda yaptıkları çalışmalar bu teorileri desteklerken, Satku ve ark. (6)'nın medial tibial plato osteonekrozu saptadıkları hasta grubunda hastaların sadece bir kısmında minör travma öyküsü saptanmıştır. Yine aynı hasta grubunun %66'sında osteoporoz izlenmiştir. Bizim olgumuzda herhangi bir travma öyküsü yoktu. Yapılan kemik mineral yoğunluğu ölçümlerinde osteoporoz izlenmedi. Yine Arnoldi ve ark. (4)'da spontan diz osteonekrozu olgularındaki karakteristik istirahat ve gece ağrısını interosseöz hipertansiyon ile açıklamıştır.

İnflamatuar özellikler taşıyan, yoğun diz ağrısı tarifleyen STPO olgularının muayenesinde sıklıkla elde edilen en anlamlı klinik bulgu palpasyonla nekrotik alan lokalizasyonunda aşırı hassasiyet ve ağrıdır (3,4). Ağrı lokalizasyonu nedeniyle medial menisküs patolojileri ve pes anserinus bursiti ayırıcı tanıda düşünülmelidir. Birçok osteonekroz olgusunda olduğu gibi erken dönem direkt grafi bulguları sıklıkla normaldir. Ancak direkt grafi değerlendirilmesi normal olmasına rağmen ısrarla istirahat ve gece ağrısı tarifleyen olgularda ayırıcı tanıya yönelik MRG değerlendirilmesi yapılmalıdır (3,4). MRG ile lokalize alanda izlenen kontur düzensizliği ve ödem osteonekroz açısından tanısal özellik taşır. Ancak MRG için özellikle erken dönem olgularında olmak üzere %20'leri bulan

yanlış negatif sonuçlar bildirilmiştir (1,2). Ancak 3 fazlı kemik sintigrafisinde artmış izotop tutulumu ile osteonekrotik bölge açıkça ortaya konur (2-4). Bizim olgumuzda da direkt grafi bulgusu olmamasına rağmen MRG ve 3 fazlı kemik sintigrafisi ile erken dönemde osteonekroz tanısı konulabilmiştir.

Osteonekroz saptanan olgular sıklıkla semptomların başlamasından sonraki 8-10. haftalarda başlayan ve hızlı progresyon gösteren sekonder osteoartrit tablosu ile karşı karşıya kalırlar (2,4). Satku ve ark. (4)'nin takip ettikleri STPO olgularının çoğunda ilk bir yıl içerisinde anlamlı bir osteoartrit tablosu gelişmiş ve olguların dörtte birine total diz artroplastisi uygulanmıştır. Yapılan çalışmalarda STPO olgularında, başlangıç semptomlarının süresi veya şiddeti ile prognozun öngörülemediği bildirilmiştir. Ancak erken dönemde tanı alan hastalar konservatif tedavi ve takip şansını yakalayabilirler (3,4). Erken dönemde osteoartritik değişiklikler başlamadan tanı alan hastalarda eklem binen yük tam veya kısmi olarak azaltılarak eklem istirahata alınır. Lokal soğuk uygulama ve NSAİ ilaçlar lokal inflamasyonu baskılamayı amaçlar (3,4). Bu dönemde kuadriseps'e ve diğer diz kaslarına verilecek izometrik egzersizler lokal atrofiyi önler. Osteonekroz olgularında artmış osteoporoz oranı açısından hasta değerlendirilmeli ve gereğinde kalsiyum, kolekalsiferol ve uygun osteoporoz tedavisi verilmelidir (3,4).

Cerrahi tedavi prosedürleri hastanın yaşı, osteonekrozun lokalizasyonu, dönemi, büyüklüğü ve kemik defektinin olup olmasına göre farklılıklar gösterir. Hastanın durumu değerlendirilerek kor dekompresyon, artroskopik debridman ve perforasyon, osteokondral otogreft veya allogreft uygulaması veya gereğinde artroplasti uygulanabilir (6,7). Carpintero-Benitez ve Collantes-Esteviz (7) 12 vakalık STPO serisinde geç tanı (semptomların başlangıcı >6 ay) almış olan 10 olgunun tamamında cerrahi tedaviye ihtiyaç duyulduğunu bildirmişlerdir.

Sonuç olarak spontan osteonekroz diz bölgesinde sıklıkla femur kondillerinde izlense de tibial plato veya kondillerde de izlenebilir. Özellikle STPO olguları erken tanı aldıkları zaman konservatif tedavi ve takip şansını yakalayabilirler. Bu yüzden ani başlayan özellikle istirahat ve gece ağrısının eşlik ettiği diz ağrısı olgularında spontan tibial plato osteonekrozu göz ardı edilmemelidir.

## KAYNAKLAR

1. Zywiell MG, McGrath MS, Seyler TM, Marker DR, Bonutti PM, Mont MA. Osteonecrosis of the knee: a review of three disorders. *Orthop Clin North Am* 2009; 40: 193-211.
2. Patel DV, Breazeale NM, Behr CT, Warren RF, Wickiewicz TL, O'Brien SJ. Osteonecrosis of the knee: current clinical concepts. *Knee Surg Sports Traumatol Arthrosc* 1998; 6: 2-11.
3. Kucuksen S, Karahan AY, Kalkan H. Spontaneous osteonecrosis of the medial tibial plateau: a rare differential diagnosis of knee pain. *Turk J Phys Med Rehab* 2013; 59: 83-4.
4. Arnoldi CC, Lemperg K, Linderholm H. Intraosseous hypertension and pain in the knee. *J Bone Joint Surg Br* 1975; 57: 360-3.
5. Yamamoto T, Bullough PG. Spontaneous osteonecrosis of the knee: the result of subchondral insufficiency fracture. *J Bone Joint Surg Am* 2000; 82: 858-66.
6. Satku K, Kumar VP, Chong SM, Thambyah A. The natural history of spontaneous osteonecrosis of the medial tibial plateau. *J Bone Joint Surg Br* 2003; 85: 983-8.
7. Carpintero-Benitez P, Collantes-Estevez E. Osteonecrosis of the tibial plateau. *Clin Rheumatol* 1998; 17: 95-8.