

Hospital Clínicoquirúrgico "Hermanos Ameijeiras". Servicio de Cardiología

ESTUDIO COMPARATIVO ENTRE LA ECOCARDIOGRAFÍA DE ESTRÉS CON DOBUTAMINA Y DIPIRIDAMOL

Dr. Juan Prohías Martínez,¹ Dr. Carlos Ramos Emperador,¹ Dr. Jesús Horta Miranda,² Lic. Hilda Anello Utrera³ y Dra. Ángela Castro Arca²

RESUMEN

Se evaluó la precisión diagnóstica de la ecocardiografía de estrés con dobutamina y con dipiridamol en 15 pacientes con angina de esfuerzo estable, a los que se les realizó una coronarografía cuya indicación no estaba relacionada con los objetivos de este estudio. La sensibilidad global de la estrés ecocardiografía con dobutamina (100 %) fue superior a la del dipiridamol (77 %). La especificidad fue del 50 % para ambas pruebas y la precisión diagnóstica fue mayor para la dobutamina. La concordancia para cada vaso también resultó superior en el *test* con dobutamina al igual que el índice de movilidad de la pared entre el reposo y el pico estrés. La fracción de eyección del ventrículo izquierdo disminuyó significativamente durante el *test* con dipiridamol y tuvo un aumento no significativo en la prueba con dobutamina. Con ambos fármacos se produjeron efectos colaterales pero ninguno obligó a la suspensión de la prueba.

Descriptores DeCS: ECOCARDIOGRAFIA/métodos; DOBUTAMINA/uso diagnóstico; DIPIRIDAMOL/uso diagnóstico; VOLUMEN SISTOLICO; ISQUEMIA MIOCARDICA.

La ecocardiografía de estrés farmacológica de reciente introducción en Cuba es una nueva técnica no invasiva que se destaca por su facilidad de realización, economía, reproducibilidad, seguridad y resultados, convirtiéndose en una prueba rutinaria de los laboratorios de ecocardiografía.

Se basa en la premisa de que la isquemia inducida produce alteraciones de la contractilidad miocárdica regional que preceden temporal y secuencialmente a los cambios eléctricos y a las manifestaciones clínicas y que son detectadas por la ecocardiografía bidimensional.

La ecocardiografía de estrés farmacológica presenta ventajas sobre la de estrés

¹ Especialista de II Grado en Cardiología.

² Especialista de I Grado en Cardiología.

³ Licenciada en Imagenología Médica.

con ejercicio, considerada más fisiológica. Estas ventajas incluyen valorar viabilidad e isquemia miocárdica; además, se puede realizar en pacientes que no pueden hacer ejercicios, obteniéndose imágenes de mejor calidad durante toda la prueba.

En Europa se ha utilizado preferentemente el dipiridamol¹⁻⁴ y en Estados Unidos y otros países la dobutamina.⁵⁻¹⁰ En nuestro país hemos utilizado ambas formas de estrés farmacológico para el diagnóstico de isquemia miocárdica [Aguilar León N. Ecocardiografía de estrés con dipiridamol para el diagnóstico de la cardiopatía isquémica: Ciudad Habana, Hospital "Hermanos Ameijeiras", 1993. Tesis de Grado] [Castellanos Lage R. Valor de la ecocardiografía de estrés con dobutamina en el diagnóstico de la cardiopatía isquémica. Ciudad de La Habana, Hospital "Hermanos Ameijeiras" 1993. Tesis de Grado]. Sin embargo son numerosas las técnicas disponibles en la práctica de la Cardiología y no puede ser su utilización indiscriminada sino el pensamiento clínico racional el que debe jerarquizar el proceso diagnóstico eligiendo la técnica más adecuada en la relación costo/beneficio.

Martin y otros¹¹ estudiaron los resultados de la ecocardiografía con adenosina, dipiridamol y dobutamina en un grupo de 40 pacientes para detectar enfermedad coronaria, y concluyeron que la ecocardiografía con dobutamina tuvo mayor sensibilidad (76 %) que con adenosina (40 %) o dipiridamol (56 %), sin embargo la especificidad con adenosina fue mayor (93 %) a la del dipiridamol (67 %) y la dobutamina (60 %).

Previtali y otros,^{12,13} en 80 pacientes comparando dipiridamol y dobutamina encontraron una sensibilidad de 79 vs 60 % y una especificidad de 96 vs 83 % respectivamente.

Salustri y otros,¹⁴ en 46 pacientes encontraron una sensibilidad y especi-

ficidad superior con dipiridamol (64 vs 57 %) y (89 vs 78 %) comparativamente con la dobutamina.

El objetivo de esta investigación fue comparar la precisión diagnóstica de la estrés ecocardiografía con dobutamina (EED) y con dipiridamol (EDP) en un grupo de pacientes con coronariografía, determinando además la prueba más segura y tolerante de acuerdo con los efectos secundarios y complicaciones presentadas.

MÉTODO

Se estudiaron en el Servicio de Cardiología del Hospital "Hermanos Ameijeiras" 15 pacientes de ambos sexos con un cuadro clínico sugestivo de angina de esfuerzo estable a los que se les realizó una coronariografía cuya indicación no estaba relacionada con los objetivos de la investigación.

Los criterios de exclusión fueron los siguientes: infarto miocárdico agudo, angina inestable, valvulopatías de cualquier etiología, miocardiopatías, cardiopatías congénitas, insuficiencia cardiaca descompensada, arritmias ventriculares graves o completas, hipertensión arterial severa, mala ventana ecocardiográfica e imposibilidad de suspender la terapéutica antianginosa de base.

Los pacientes se asignaron a cada una de las pruebas de forma aleatoria durante la prescripción del estrés por la enfermedad del departamento siguiendo una tabla de números aleatorios. El segundo estrés eco con el medicamento cruzado se realizó en un período no mayor de 7 días después de la primera prueba. Se suspendió el tratamiento farmacológico en todos los pacientes previa evaluación médica.

Se utilizaron los protocolos para estrés eco con dipiridamol y dobutamina comúnmente establecido.

Ambos tipos de estrés eco fueron interrumpidos de acuerdo con los siguientes criterios: alteraciones evidentes de la contractibilidad segmentaria, depresión del segmento ST mayor de 2 mm a 80 mseg después del punto J en el electrocardiograma, elevación del segmento ST, dolor anginoso significativo o creciente, tensión arterial sistólica mayor de 230 mm de Hg y diastólica mayor de 120 mm de Hg, caída de la tensión arterial sistólica mayor de 20 mm de Hg con respecto al valor inicial, taquicardia ventricular sostenida o taquicardia supraventricular.

Las alteraciones del movimiento de cada uno de los segmentos fueron evaluados según el modelo de los 16 segmentos recomendado por la Sociedad Americana de Ecocardiografía:¹⁵ no evaluados=0 punto; normal=1 punto; hipoquinético=2 puntos; aquinético=3 punto; disquinético=4 puntos.

El índice de movilidad de la pared (IMP) se obtuvo sumando el valor de cada segmento y dividiéndolo entre el total de segmentos interpretados.

La fracción de eyección (FE) se calculó por el método de área longitud monoplanea en cada una de las imágenes apicales (2 y 4 cámaras) de los estudios. Las imágenes fueron analizadas de forma independiente por 2 especialistas en Cardiología con experiencia en esta técnica los cuales desconocían el resultado de la arteriografía coronaria.

El criterio de positividad fue la observación de una estenosis coronaria igual o mayor del 50 % en 1 o más vasos principales.

CRITERIO DE ESTUDIO POSITIVO

Se consideró que un estudio fue positivo cuando se produjo una alteración de la contractilidad en un segmento normal

en reposo o un agravamiento en un segmento hipoquinético en reposo.

ANÁLISIS ESTADÍSTICO

Se calculó sensibilidad, especificidad, valor predictivo positivo (VPP) y negativo (VPN) de ambas pruebas de estrés en el diagnóstico de cardiopatía isquémica.

RESULTADOS

Se estudiaron 15 pacientes con el diagnóstico de cardiopatía isquémica y manifestaciones clínicas sugestivas de angina de esfuerzo estable. De ellos, 4 tenían antecedentes de infarto. La edad promedio fue de 54 años.

De los 15 pacientes a los que se les realizó coronariografía, solo 13 presentaban lesiones iguales o mayores del 50 % en 1 o más vasos coronarios.

Durante el EDP se obtuvieron 11 respuestas isquémicas y 4 respuestas no isquémicas alcanzándose una sensibilidad para la detección de enfermedad coronaria del 77 %.

La prueba de EED resultó positiva en 14 pacientes. De los 13 pacientes con lesiones coronarias, todos presentaron trastornos de la movilidad segmentaria lo que representa una sensibilidad del 100 %. Dos pacientes presentaron una angiografía sin lesiones significativas, pero tuvieron alteraciones de la contractilidad segmentaria durante ambas pruebas. En el eco estrés con dobutamina se obtuvieron 14 respuestas isquémicas y 1 respuesta no isquémica para: VP:13, VN: 1, FP: 1, FN: 0. La sensibilidad de esta prueba fue del 100 % y la especificidad fue del 50 %.

En el eco estrés con dipiridamol; 11 respuestas fueron isquémicas y 4 no

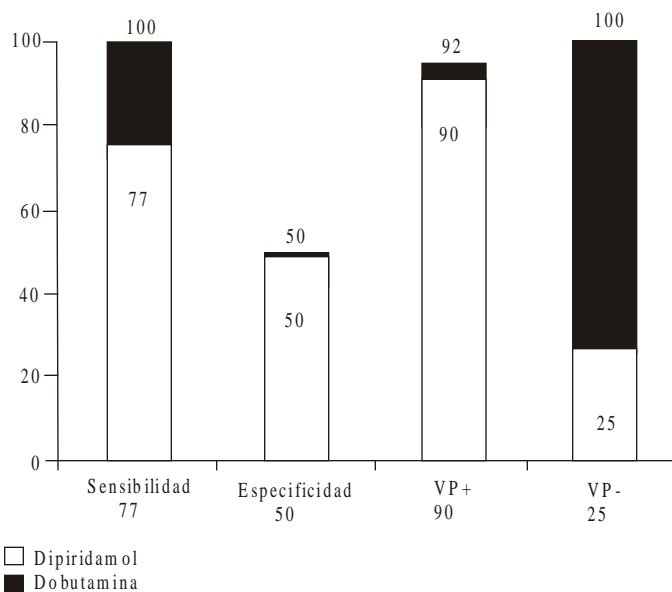


FIG. 1. Precisión diagnóstica comparativa entre ambas formas de eco estrés.

isquémicas por lo que los VP fueron 10 y VN:1. Los FN:3 y FP: 1, alcanzándose en esta prueba una sensibilidad del 77 % y una especificidad del 50 %.

El VPP para la prueba con dobutamina y dipiridamol fue del 92 y 90 % respectivamente y el VPN fue del 100 %, con dobutamina y del 25 % con dipiridamol. La precisión diagnóstica fue del 93 % para el test con dobutamina y del 73 % para el test con dipiridamol (fig. 1).

La concordancia para la detección de la arteria coronaria afectada se expresa en la figura 2. Se encontró una correspondencia del 82 % entre la afectación de la arteria coronaria descendente anterior en la coronariografía y los trastornos de la movilidad de los segmentos irrigados por esta arteria en el eco estrés con dipiridamol y alcanzándose el 90 % durante el test con dobutamina. Para la CD y la CX durante el test con dipiridamol la sensibilidad fue menor (64 y 50 % respectivamente). Al evaluar la concordancia para estos 2 últimos vasos con la dobutamina se obtiene el 82 % para la CD y 70 % para la CX.

En la detección de la enfermedad coronaria según el número de vasos

afectados la sensibilidad del test con dipiridamol y dobutamina en la enfermedad de 3 vasos fue del 57 y 86 % respectivamente. En la enfermedad de 2 vasos ambas formas de estrés farmacológico igualan su sensibilidad al 75 % y en la detección de la enfermedad de 1 vaso la dobutamina fue muy superior detectando la totalidad de los casos (100 %) y el dipiridamol (50%) (fig. 3).

Al analizar el IMP durante el pico de estrés los resultados con el dipiridamol alcanzaron un valor de 1,56 y con la dobutamina un valor de 1,93, lo que sugiere que la severidad y extensión de las alteraciones de la contractilidad segmentaria fueron superiores con dobutamina con respecto al dipiridamol.

El comportamiento de la FE en los pacientes con alteraciones coronarias al comparar su valor basal al medido durante el pico de estrés, evidencia una disminución durante el test con dipiridamol que resultó significativa ($p < 0,005$) y un incremento no significativo para la prueba con dobutamina (fig. 4).

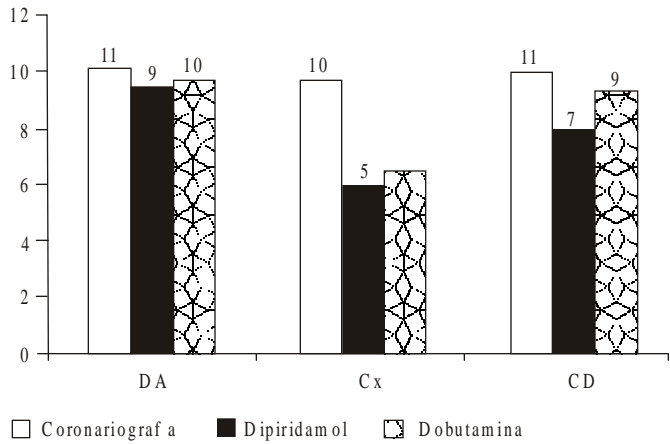


FIG. 2. Detección de la arteria coronaria.

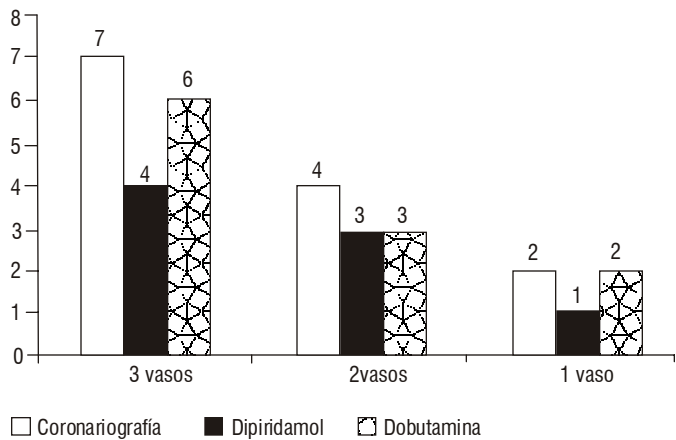


FIG. 3. Detección de la severidad de enfermedad coronaria.

En el eco estrés con dobutamina, 3 de los 15 casos estudiados presentaron alguna complicación o efecto indeseable para el 20 %, encontrándose que 2 tenían extrasístoles ventriculares y en 1 solo caso se detectó hipotensión ligera.

Durante la prueba con dipiridamol se presentaron los siguientes efectos secundarios: cefalea en 7 casos, *flushing* en 5, también en 2 casos se detectaron náuseas y en solo 1 se constataron extrasístoles ventriculares, ninguno motivó la suspensión de la prueba (fig. 5).

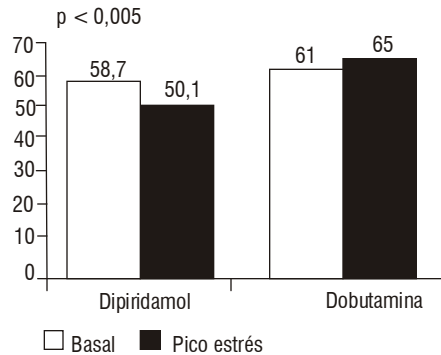


FIG. 4. Variación de la fracción de eyección en pacientes con alteraciones coronarias.

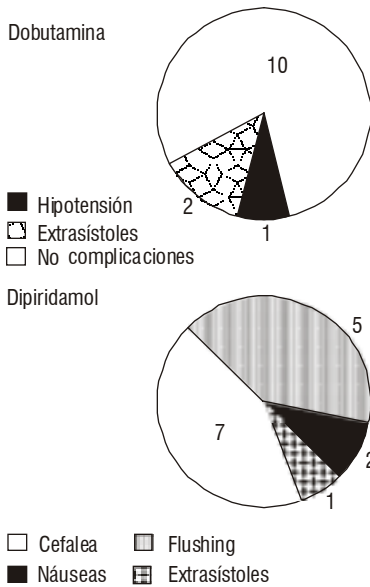


FIG. 5. Complicaciones y efectos secundarios.

DISCUSIÓN

El presente estudio analizó comparativamente las 2 formas de estrés farmacológico más empleadas en nuestro medio en un mismo grupo de pacientes. Se demostró una sensibilidad superior de la dobutamina (100 % contra 77 %) con igual especificidad (50 %). En la enfermedad de un vaso la dobutamina fue más sensible coincidiendo con lo reportado.^{11,13,16-17}

Los falsos negativos de la EDP se explican fundamentalmente por la enfermedad de 1 vaso, inexperiencia del ecocardiografista, alteraciones de la contractilidad de zonas de pequeña extensión y por último lesiones coronarias significativas desde el punto de vista angiográfico que no producen reducción del flujo suficiente para provocar alteraciones de la contractilidad segmentaria.

Al analizar el IMP durante el pico de estrés y la detección de la arteria coronaria afectada observamos que con el dipiridamol

la severidad y extensión de las alteraciones de la contractilidad segmentaria fueron menores.

Los diferentes mecanismos de acción de los 2 fármacos pueden explicar la baja sensibilidad de la ecocardiografía con dipiridamol. El dipiridamol ocasiona redistribución vascular y alteraciones de la perfusión coronaria no reflejando necesariamente isquemia mientras que la dobutamina causa siempre un aumento de la frecuencia y de la contractilidad que llevan a un incremento del consumo de oxígeno, lo que a su vez causa isquemia cuando hay una perfusión insuficiente. La ecocardiografía solo detecta alteraciones de la perfusión cuando van acompañadas de isquemia miocárdica.

Segar y otros¹⁸ compararon la capacidad de inducir isquemia miocárdica de la dobutamina y el dipiridamol en el perro. El principal resultado fue que tanto el dipiridamol como la dobutamina produjeron isquemia miocárdica demostrada por una reducción en el engrosamiento regional segmentario: sin embargo, la magnitud de la respuesta isquémica fue significativamente diferente. Como se esperaba, el flujo sanguíneo miocárdico se incrementó en las zonas no isquémicas durante la infusión de dobutamina y dipiridamol. La dobutamina disminuyó el flujo sanguíneo en la zona isquémica mientras que el dipiridamol no tuvo efectos. No fue posible demostrar diferencias entre el flujo epicárdico y endocárdico; se planteó la posibilidad de que ambas drogas actúan a través de un mecanismo de oferta y demanda de oxígeno; la acción combinada de la dobutamina en las zonas isquémicas y no isquémicas es la que produce una mayor diferenciación en la movilidad de la pared y por ende una más precisa discriminación entre las áreas normales y patológicas.

A la luz de cualquier consideración es obvio que para establecer comparaciones relativas a la precisión diagnóstica de

diferentes procederes de estrés eco, sólo tendrán valor si se realizan con un diseño investigativo apropiado. Son muchas las variables que pueden afectar la sensibilidad y la especificidad, por lo tanto la confiabilidad del análisis se obtiene solamente en el mismo laboratorio, en el mismo grupo de pacientes y por los mismos observadores.

El comportamiento de la FE en los pacientes con alteraciones coronarias demostró una variación estadísticamente significativa para el dipiridamol y no así para la dobutamina. *Freeman* y otros¹⁹ observaron que solo el 28 % de sus pacientes con enfermedad coronaria presentaron una respuesta anormal de la FE ventriculografía isotópica tras la infusión con dobutamina.

Todo ello sugiere que la medición de los índices de la función ventricular izquierda global durante el estrés con dobutamina no tiene utilidad a causa probablemente de la hipercinesia compensadora de los segmentos normales en pacientes con alteraciones de la contractibilidad regional.

En el diagnóstico específico de la arteria coronaria afectada no existieron diferencias estadísticamente significativas entre los fármacos en estudio, mostrándose un

diagnóstico mayor de la arteria descendente anterior, hecho reconocido entre todas las formas de estrés ecocardiografía,²⁰⁻²³ aunque hubo una mayor sensibilidad para la dobutamina. La positividad de la estrés ecocardiografía está más estrechamente vinculada con la significación fisiológica que con la visión anatómica de la estenosis coronaria.

Las complicaciones y efectos secundarios encontrados con ambos fármacos están en correspondencia con la literatura revisada.²⁴⁻²⁶ La dobutamina indujo una hipotensión ligera en un paciente que no motivó la suspensión de la estrés eco. Su significación clínica es desconocida pero no se asocia con una enfermedad coronaria avanzada o un pronóstico adverso.

Como resultado de nuestra investigación concluimos que la precisión diagnóstica global de la estrés ecocardiografía con dobutamina fue superior al dipiridamol. La especificidad y el valor predictivo positivo fueron similar con ambas técnicas. La ecocardiografía de estrés con dobutamina es más precisa para el diagnóstico de enfermedad de un vaso. Ambas pruebas fueron confiables y seguras con ausencia de complicaciones mayores y efectos indeseables que motivaran su suspensión.

SUMMARY

The diagnostic accuracy of stress echocardiography with dobutamine and dipyrindamole was evaluated in 15 patients with stable effort angina who underwent coronary angiography, whose indication was not related to the objectives of this study. The general sensitivity of the stress echocardiography with dobutamine (100%) was higher than that of dipyrindamole (77%). The specificity was 50% for both tests and the diagnostic accuracy was greater for dobutamine. The concordance for every vessel was also higher in the test with dobutamine as well as the index of mobility of the wall between rest and the stress peak. The fraction of ejection of the left ventricle decreased significantly during the test with dipyrindamole and had an insignificant increase in the test with dobutamine. There were side effects with both drugs but none of them led to the suspension of the test.

Subject headings: ECHOCARDIOGRAPHY/methods; DOBUTAMINE/diagnostic use; DIPYRIDAMOLE/diagnostic use; STROKE VOLUME; MYOCARDIAL ISCHEMIA.

REFERENCIAS BIBLIOGRÁFICAS

1. Picano E. Dipyridamole echocardiography test: historical background and physiologic basis. *Eur Heart J* 1989;10:365-76.
2. San Román JA, Vilacosta I, Camino A, Conde A, Morales R, Sánchez-Harguindey L. Ecocardiografía con infusión intravenosa de dipiridamol en la valoración de la cardiopatía isquémica. Comparación con la prueba de esfuerzo. *Med Clin (Barc)* 1992;98:685-8.
3. Picano E, Distante A, Masini M, Morales MA, Lattanzi F, L'Abbate A. Dipyridamole-echocardiography test in effort angina pectoris. *Am J Cardiol* 1985;56:452-6.
4. Mazeika P, Nihoyannopoulos P, Joshi J, Oakley C. Evaluation of dipyridamole-Doppler echocardiography for detection of myocardial ischemia and coronary artery disease. *Am J Cardiol* 1991;68:478-84.
5. Calnon DA, Glover DK, Beller G, Vanzetto G, Smith WH, Watson DD, et al. Effects of dobutamine stress on myocardial flow, systolic wall thickening in the presence of coronary artery stenoses. *Circulation* 1997;96:2353-60.
6. Mazeika P, Nadazdin A, Oakley CM. Dobutamine stress echocardiography for detection and assessment of coronary artery disease. *J Am Coll Cardiol* 1992;19:1.203-1.211.
7. Marwick T, D'Hondt A, Baudhuin T, et al. Optimal use of dobutamine stress for the detection and evaluation of coronary artery disease: combination with echocardiography or scintigraphy, or both? *J Am Coll Cardiol* 1993;22:159-67.
8. Dagianti A, Penco M, Agati L. Dipyridamole and dobutamine in detecting and predicting the extent of coronary artery disease. *Am J Coll Cardiol* 1995;26:18-25.
9. Masato T, Ramdas GP, Woravut JP, Pravin MS. Dobutamine stress echocardiography for the diagnosis and management of coronary artery disease. *Clin Cardiol* 1995;18:252-60.
10. Marcovitz PA, Armstrong WF. Accuracy of dobutamine stress echocardiography in detecting coronary artery disease. *Am J Cardiol* 1992;69:1269-73.
11. Martin TW, Fjohns JP, Pupa LE, Condos WR. Comparison of adenosine, dipyridamole and dobutamine in stress echocardiography. *Ann Intern Med* 1992;116:190-6.
12. Previtali M, Lanzarini L, Ferrario M, Tortorici M, Mussini A, Montemartini C. Dobutamine versus dipyridamole echocardiography in coronary artery disease. *Circulation* 1991;83 (Suppl 3):III27-30.
13. Previtali M, Lanzarini L, Fetiveau R. Comparison of dobutamine stress echocardiography, dipyridamole stress echocardiography and exercise stress testing for diagnosis of coronary artery disease. *Am J Cardiol* 1993;72:865-70.
14. Salustri A, Fioretti PM, Mc Neill AJ, Pozzoli MM, Roelandt JR. Pharmacological stress ecocardiography in the diagnosis of coronary artery disease and myocardial ischemia: a comparison between dobutamine and dipyridamole. *Eur Heart J* 1992;13:1356-62.
15. Report of the American Society of Echocardiography Committe on Nomenclature and Standards: Identification of myocardial wall segments, Nov. 1982. 1:403.
16. Elhendy A, Domburg RT van, Roelandt JR, Geleijnse ML, Cornel JH, El-Said G, et al. Accuracy of dobutamine stress echocardiography for the diagnosis of coronary artery stenosis in patients with myocardial infarction. *Heart* 1996;76:123-8.
17. Castillo JA, Vilacosta I, Rollán MJ et al. Comparison of echocardiography stress test dobutamine-atropine and dipyridamole with exercise stress test in the diagnosis of coronary artery disease in the elderly. *Eur Heart J* 1993;14(Supl):161.
18. Segar DS, Ryan T, Sawada SG. Pharmacologically induced myocardial ischemia: a comparison of dobutamine and dipyridamole. *J Am Soc Echocardiogr* 1995;8:9-14.
19. Freeman A, Fioretti PM, McNeill AJ. Enhanced sensitivity for detection of coronary artery disease by addition of atropine to dobutamine stress echocardiography. *Am J Cardiol* 1992;70:41-6.
20. Poli A, Previtali M, Luca L, Fetivau R, Diotellevi P. Comparison of dobutamine stress echocardiography with dipyridamole stress echocardiography for detection of viable myocardium after myocardial infarction treated with thrombolysis. *Heart* 1996;75:240-6.
21. Beleslin BD, Ostojic M, Stepanovic J. Stress echocardiography in the detection of myocardial ischemia. Head to head comparison of exercise, dobutamine, and dipyridamole tests. *Circulation* 1994;90:1168-76.
22. Wackers FJ. Which pharmacological stress is optimal. A technique-dependent choice. *Frans J Th. Wackers [Editorial Comment] Circulation* 1995;87(2).

23. Marangelli V, Iliceto S, Piccini G, De Martino G, Sargente L, Rizzon P. Detection of coronary artery disease by digital stress echocardiography: comparison of exercise, transesophageal atrial pacing and dipyridamole echocardiography. *J Am Coll Cardiol* 1994;24:117-24.
24. Mertes H, Sawada SG, Ryant. Symptoms, adverse effects and complication associated with dobutamine stress echocardiography. Experience in 1 118 patients *Circulation* 1993;88:15-9.
25. Picano E, Marini C, Pirellis. Safety of intravenous high-dose dipyridamole echocardiography. *Am J Cardiol* 1992;70:252-8.
26. Severi S, Underwood R, Mohiaddin R, Boyd H, Paterni M. Dobutamine stress: effects on regional myocardial blood flow and wall motion. *J Am Coll Cardiol* 1995;26:1187-95.

Recibido: 17 de diciembre de 1999. Aprobado: 3 de marzo del 2000.

Dr. Juan Prohías Martínez. Hospital Clínicoquirúrgico "Hermanos Ameijeiras", Ciudad de La Habana, Cuba.