



Tratamiento quirúrgico e intervencionista de la coartación aórtica nativa en neonatos y lactantes.

Surgical treatment and Interventional catheterization of newborns and infants with native aortic coarctation.

Dr. Fernando Frías Grishko¹; Dr. C. Luis E Marcano Sanz¹; Dr. Obdulio González Hernández²; Dr. C. Eugenio Selman-Houssein Sosa¹; Dr. José A Seijas Cruz¹; Dr. Juan Carlos Ramiro Nova³

¹ Departamento de Cirugía Cardiovascular. Cardiocentro Pediátrico "William Soler". La Habana. Cuba

² Departamento de Estadística. Consejo Nacional de Sociedades Científicas de la Salud.

³ Departamento de Cateterismo Intervencionista. Cardiocentro Pediátrico "William Soler". La Habana. Cuba

RESUMEN

Introducción La Coartación aórtica se puede resolver con cirugía o a través del intervencionismo. Aunque existe controversia, la mayor parte de los autores recomiendan la primera para el tratamiento de la coartación aórtica nativa en menores de un año.

Objetivos: Analizar los resultados de la cirugía y el cateterismo intervencionista en neonatos y lactantes con coartación de la aorta nativa. Identificar las complicaciones posprocedimiento y la estadía en la terapia intensiva. Determinar los factores de riesgo en la aparición de recoartación.

Resultados: Se realizó un estudio observacional, analítico, prospectivo y longitudinal con el objetivo de analizar los resultados de la cirugía y el cateterismo intervencionista en recién nacidos y lactantes con Coartación de la Aorta nativa en el Cardiocentro Pediátrico "William Soler", durante el período 2006 a 2011. Los pacientes se dividieron en dos grupos: Grupo I: pacientes operados (n=50); Grupo II: intervenidos por cateterismo intervencionista (n=14).

Conclusiones: La estadía en la unidad de cuidados intensivos es mayor en los intervenidos quirúrgicamente. En la coartación aórtica la recoartación es más frecuente en los tratados con angioplastia percutánea de balón. Las complicaciones son infrecuentes, y los pacientes con gradiente mayor de 15 mm Hg postproceder tienen un riesgo aumentado de recoartación en ambos grupos.

Palabras clave: Coartación de la aorta, Recoartación, Cirugía, Hemodinamia.

ABSTRACT

Introduction: Surgical relief of Coarctation of the aorta (CoA) and catheter interventional techniques are available alternatives even though no consensus has been reached in regard to the method of intervention (surgery vs. balloon angioplasty) in neonates and infants with native CoA. Many cardiologists prefer surgical intervention, whereas a few may choose for balloon angioplasty.

Objective: To analyze surgical and interventional techniques outcomes in neonates and infants with native CoA. To identify the complications and the intensive care unit (ICU) stays. To determine the risk factors related to recoarctation (ReCoA).

Method: An observational, analytical, longitudinal and prospective study was made aiming to analyze the surgical and balloon angioplasty outcomes in newborns and infants with native CoA at the William Soler Pediatric Cardiology Hospital from 2006 - 2011. Patients were distributed in two groups: Group I: patients treated with surgery (n=50); Group II: patients treated with angioplasty (n=14).

Results: 75.0 % of patients in Group I and 57.1 % of the Group II were less than the six months old. ICU stays of patients treated surgically were the largest (median of 36 hours). The percentage of ReCoA was higher in patients treated with angioplasty (28.5 %). Paradoxical arterial hypertension was the most common complication found (60.0 %). A residual gradient higher than 15 mm Hg following surgical correction or balloon angioplasty was identified as a risk factor for ReCoA (interventional catheterization RR: 7.5; surgery RR: 11.4).

Conclusions: ICU stays were longer in the patients underwent surgery. Patients treated with balloon angioplasty showed higher incidence of ReCoA. Complications were not so frequent. A gradient higher than 15 mm Hg was identified as a risk factor for ReCoA irrespective of the procedure performed.

Key words: Surgery, aortic coarctation, recoarctation, balloon angioplasty

Correspondencia: Dr. Fernando Frías Grishko: Calle G # 39, entre 3^{ra} y 4^{ta} reparto Naranjo, Guanabacoa. La Habana.
Email: danay.saavedra@infomed.sld.cu

INTRODUCCIÓN

El tratamiento quirúrgico de la coartación de la aorta fue realizado por primera vez en octubre de 1944 por Crafoord y Nylin a un niño de 12 años, mediante la resección del segmento estenosado y la anastomosis término terminal. La angioplastia con balón fue desarrollada por Singer (1982) como una alternativa al tratamiento quirúrgico, especialmente en pacientes con coartación circunscrita y en las recoartaciones^{1, 2}.

Aunque existe controversia, la mayor parte de los autores recomiendan la cirugía para el tratamiento de la coartación aórtica nativa en menores de un año, ya que es más elevada la aparición de aneurismas (de 2% a 20%) y de recoartaciones (31%) a medio plazo después de la dilatación con catéter de globo³⁻⁵.

Para la presente investigación los objetivos fueron: Analizar los resultados de la cirugía y el cateterismo intervencionista en neonatos y lactantes con coartación de la aorta nativa. Identificar las complicaciones posprocedimiento y la estadía en la terapia intensiva. Determinar los factores de riesgo en la aparición de recoartación.

MÉTODO

Pacientes y tipo de estudio.

Se realizó un estudio observacional, analítico y prospectivo en el Cardiocentro Pediátrico "William Soler" (CPWS), de 2006 a 2011.

La muestra quedó constituida por los niños menores de un año de edad con coartación de la aorta nativa que fueron operados o tratados por cateterismo intervencionista. Los pacientes fueron divididos en dos grupos: Pacientes operados (n=50), Grupo I; Pacientes a los que se les realizó angioplastia (n=14), Grupo II. Para comparar los resultados de la cirugía y el intervencionismo en relación con las recoartaciones y la estadía en la Terapia

Intensiva, solo se tomaron en cuenta los pacientes con coartación tipo I (según la clasificación de Amato)⁶. El seguimiento a los pacientes fue de un año como tiempo mínimo y cinco años como tiempo máximo.

Cateterismo intervencionista.

Indicaciones:

- Neonatos y lactantes gravemente enfermos: Insuficiencia cardíaca descompensada dado por requerir apoyo inotrópico, acoplados a ventilación mecánica. Otras complicaciones como Insuficiencia hepática (en espera del trasplante hepático), hemorragia intracraneal, monorrenos, pacientes con obstrucción de salida del ventrículo izquierdo asociada.
- Pacientes compensados de la insuficiencia cardíaca con tratamiento médico (digitálico, diurético, vasodilatador) que tengan una función sistólica contráctil muy comprometida dado por fracción de eyección calculada por ecocardiograma menor de 30 %.

Se realizó cateterismo izquierdo a través de vasos femorales, inyección en arco aórtico y zona de coartación, con vistas antero posterior y lateral con catéter 5 French o menor. Se procedió a medir el gradiente transcoartación (mayores de 20 mm Hg), y se midieron los diámetros en:

- Arco transverso.
- Zona precoartación.
- Zona coartada.
- A nivel del diafragma.

Se dilató la zona afecta con balón de diámetro 2,5 a 3 veces superior al diámetro de la zona coartada, sin superar el diámetro de zonas adyacentes al segmento coartado. Se tuvo cuidado para evitar complicaciones (aneurisma, rotura de la aorta).

Cirugía.

Se indicó tratamiento quirúrgico a los pacientes que no cumplieron los criterios para hemodinamia.

Las técnicas quirúrgicas que se emplearon no difieren de las descripciones clásicas de la literatura², descritas también en las Guías de actuación por las que se rige el Servicio de Cirugía⁷.

Como normas del servicio se realizó:

- Tipo I: Término terminal o Waldhausen.
- Tipo II: Waldhausen, termino terminal más Waldhausen, Goretex.
- Tipo III: Anastomosis termino terminal extendida o Goretex (mayores de tres meses).

Variables.

- Recoartacion: variable cualitativa. Todo paciente intervenido previamente con un gradiente de TA entre los miembros superiores y los inferiores mayor de 20 milímetros de mercurio (mm Hg) medida con un esfigmomanómetro con manguito apropiado para la edad y en decúbito supino o con ecocardiografía Doppler
- Hipertensión arterial (HTA)

Si los valores medidos son mayores del 90 percentil según los valores normales para la edad, reportados por las normas de pediatría vigentes en el país.

Procesamiento y análisis estadístico.

Se creó una base de datos utilizando el programa SPSS versión 11.5 para Windows. Como medidas de resumen se emplearon las medianas y los rangos intercuartílicos, cuando las variables no se distribuyeron normalmente según la prueba de Kolmogorov-Smirnov. Para las variables cuantitativas se empleó la prueba paramétrica t de Student después de haber verificado que cumplían la hipótesis de normalidad, o en caso contrario la prueba no paramétrica U de Mann Whitney. Para definir situaciones

donde las variables en estudio se comportaron como factores de riesgo para recoartación se utilizó el Riesgo Relativo (RR), como la probabilidad de recoartarse en presencia de determinado factor de riesgo (gradiente posproceder).

Las variables independientes que según los hallazgos de la investigación, se consideraron como posibles factores predictivos de recoartación (edad menor de tres meses, gradiente posproceder mayor de 15 mm Hg y tipo anatómico de coartación) se analizaron según el modelo de regresión logística en el que la recoartación resultó la variable dependiente (dicotómica) seleccionada. Fueron considerados elementos predictivos aquellas variables para las que estadígrafo Wald mostró una probabilidad menor a 5% ($p < 0,05$).

En todos los casos se trabajó para un nivel de confianza del 95 %. Se prefijó una zona crítica o de rechazo (alfa) de 0,05 asociada al valor de probabilidades **p**. Es decir, a valores **p < 0,05**, existió significación estadística. Los resultados se expusieron en forma gráfica y tabular.

Consideraciones éticas.

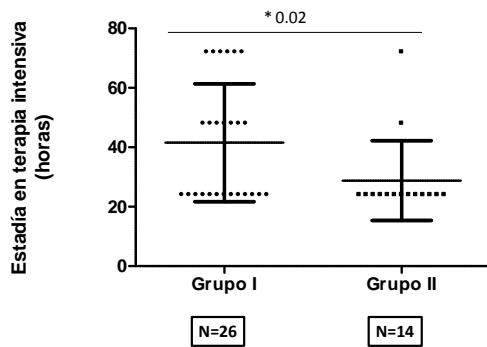
Se contó con la aprobación del Consejo Científico y del Comité de Ética de la Investigación, y se obtuvo el documento de consentimiento informado firmado por los padres, según la Declaración de Helsinki de 2008⁸.

RESULTADOS

De los 64 pacientes incluidos en el estudio, 49 (76,5%) eran menores de seis meses de edad. De estos, 41 (82%) del grupo I y 8 (57,1 %) del grupo II.

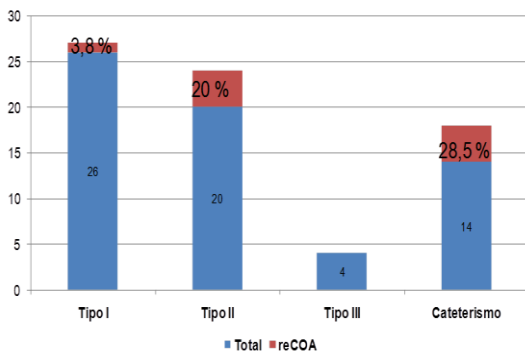
La estadía en la unidad de terapia intensiva de los pacientes operados fue de 36 horas como mediana, con rango intercuartílico de 24 y 54 horas, los que integran el grupo II tuvieron una mediana de 24 horas ($p=0,04$). (Figura 1)

Figura 1. Estadía en la terapia intensiva.



En el grupo I los pacientes con variedad anatómica tipo I (n=26) tuvieron un índice de recoartación de 3,8%. (Figura 2) En el grupo II el porcentaje de recidiva es de 28,5%.

Figura 2. Comportamiento de la recoartación según el tipo anatómico y proceder realizado.



Un gradiente residual después de la dilatación con balón entre 15 y 20 mm Hg constituye un riesgo de recoartación (RR= 7,5; p=0,02). (Tabla 1) Después de la cirugía el gradiente residual de 15 a 20 mm Hg constituye también un riesgo de recidiva (RR= 11,4; p=0,04). (Tabla 2) El gradiente mayor de 15 mm Hg constituye el único elemento que actúa como factor de riesgo en la aparición de recoartación en los pacientes operados (Coeficiente de Wald = 2,3; OR=11; p=0.04). (Tabla 3)

La hipertensión arterial paradójica aparece como la principal complicación en 30 pacientes del grupo I (60%) y en dos pacientes del grupo II (14,28%). (Tabla 4)

Tabla 1. Gradiente residual poscateterismo como factor de riesgo en la aparición de recoartación.

Categorías	Gradiente	
	Entre 15 y 20 mm Hg	Menos de 15 mm Hg
Recoartado	3	1
No recoartado	1	9

RR= 7,5; p= 0,02

Tabla 2. Gradiente residual posquirúrgico como factor de riesgo en la aparición de recoartación.

Categorías	Gradiente	
	Entre 15 y 20 mm Hg	Menos de 15 mm Hg
Recoartado	4	1
No recoartado	9	36

RR = 11,4; p= 0,04

Tabla 3. Factores de riesgo en la aparición de recoartación en pacientes quirúrgicos.

Variable	Coeficiente de Wald	Odds ratio	P
Edad menor de tres meses	0,1	0,9	0,92
Gradiente mayor de 15 mm Hg	2,3	11	0,04
Tipo de coartación	1,4	4,0	0,25

Tabla 4. Principales complicaciones.

Complicaciones	Grupo I		Grupo II	
	n= 50	%	n= 14	%
Hipertensión paradójica	30	60	2	14,28
Sepsis de la herida quirúrgica	7	14	1	7,14
Neumotórax	4	8	0	0
Enterocolitis	1	2	0	0
Arritmias	1	2	0	0
Isquemia en miembro inferior	0	0	1	7,14

DISCUSIÓN

La estrategia inicial para los menores de 6 meses que más se emplea es la cirugía por los resultados favorables a largo plazo en la Coartación circunscrita^{9, 10}.

La estadía en la unidad de cuidados intensivos en los pacientes operados fue lógicamente mayor por las razones de la recuperación del propio acto quirúrgico, que comporta una agresión más intensa sobre el paciente que el procedimiento intervencionista.

La efectividad de la cirugía y de la angioplastia percutánea con balón se evaluó por el porcentaje de recoartación. La incidencia de recoartación se debe a mecanismos de cierre de la luz de la aorta por tejido ductal, los que por cirugía se eliminan, en cambio durante el intervencionismo el tejido ductal permanece intacto y crea un alto potencial de recoartación¹¹.

La cirugía se impone como primera elección¹¹⁻¹⁶. En estudios realizados por Wood y colaboradores (2004) se señala que en 181 pacientes operados, la recoartación apareció en 2%¹². Otro estudio conducido por Wright y colaboradores (2005) reportó 6% de recoartación¹⁴.

La angioplastia con balón conlleva un riesgo menor en los pacientes más graves en comparación con la cirugía¹⁶⁻¹⁹, sin embargo el intervencionismo se asocia a una alta incidencia de reestenosis (33%) y además el daño vascular es más frecuente¹³.

Los pacientes del Cardiocentro Pediátrico William Soler que después de intervenidos por hemodinamia tuvieron gradientes residuales de 15mm Hg o más presentaron más probabilidades de recoartarse en el transcurso de un año.

En el caso de la cirugía el riesgo de recoartación es mayor cuando existe un gradiente residual mayor de 15 mm Hg. En estudio realizado en Irlanda (1986

a 2005) se dio seguimiento a 192 lactantes, cuando se encontró un gradiente mayor de 15 mm de Hg en el sitio operado, el porcentaje de recoartación aumentó 11 veces^{17, 18}.

En Taiwan de 1986 a 2004 se estudiaron 25 pacientes intervenidos por cateterismo y 91 operados (menores de un año), esta investigación mostró que la edad en el momento de la operación y la variedad anatómica de la coartación, influyeron en la aparición de recoartación¹¹. La edad menor de tres meses y el tipo anatómico de coartación no tuvieron relación con la aparición de dicha complicación en el Cardiocentro Pediátrico William Soler.

La hipertensión arterial paradójica aparece como la principal complicación, la misma prolongó la estadía en la terapia intensiva y motivó el empleo de nitroprusiato de sodio y propranolol por separado y en ocasiones combinados, por lo rebelde de los cuadros. El grupo II no presentó aneurismas como complicación posproceder a pesar de ser una complicación reportada¹¹.

CONCLUSIONES

La estadía en unidades de cuidados intensivos es mayor en los pacientes intervenidos quirúrgicamente. Las complicaciones son infrecuentes. Los pacientes con gradiente mayor de 15 mm de Hg posproceder tienen un riesgo aumentado de recoartación en ambos grupos. En la coartación circunscrita la recoartación es más frecuente en los tratados con angioplastia percutánea de balón.

REFERENCIAS BIBLIOGRÁFICAS

1. Amato JJ, William ID, James T, Desai U. Coarctation of the aorta. *Sem Thor Card Surg*. 2000;3:125-41.
2. Kirklin JW, Barrat-Boyes BG. Coarctation of the aorta and aortic arch interruption. En Kirklin JW, Barrat-Boyes BG, eds. *Cardiac Surgery*, 2nd ed. New York: Churchill-Livingstone; 1993. P.1263-1325.
3. Amato JJ, Galdieri RJ, Cotroneo JV. Role of Extended aortoplasty related to the definition of coarctation of the aorta. *Ann Thorac Surg*. 1991;52:615-20
4. Morriss MJH, McNamara D. Coarctation of the aorta and interrupted aortic arch. En "The science and prac-

- tice of Pediatric Cardiology” Garson A Jr, Bricker JT, Fisher DJ, Neish SR. 2nd edition. Baltimore: Williams and Wilkins; 1998. p. 1347-83.
5. Beekman RH. Coarctation of the aorta. En “Congenital cardiovascular malformations”. Moss and Adams. 7th Ed. W Baltimore: Williams and Wilkins; 2008. p. 987-993.
 6. Amato JJ, Galdieri RJ, Cotroneo JV. Role of Extended aortoplasty related to the definition of coarctation of the aorta. *Ann Thorac Surg.* 1991; 52:615-20
 7. Naranjo A. Guía de Actuación Asistencial del Departamento de Cirugía Cardiovascular. Cardiocentro Pediátrico “William Soler”. [Internet] Habana: Red de la Sociedad Cubana de Cirugía; 2009 [aprox. 10 pantallas][citado 2011 marzo 16] Disponible en : http://www.sld.cu/galerias/pdf/uvs/cirured/guia_de_actuacion_asistencial_ccvped.pdf
 8. World Medical Association. [Internet] WMA 2011 World Medical Association, Inc; [Actualizado 16 Ene2011; citado 16 Mar 2011]. Declaration of Helsinki - Ethical Principles for Medical Research Involving Human Subjects. 59th WMA General Assembly, Seoul, October 2008; [aprox. 2 pantallas]. Disponible en: <http://www.wma.net/en/30publications/10policies/b3/index.html>
 9. Stark J. Coarctation of the aorta. En Stark J, de Leval M, eds. *Surgery for congenital heart defects*, 2nd ed. Philadelphia: Saunders; 2007. p. 285-298.
 10. kumar TK, Zurakowski D, Sharma R, Saini S, Jonas R. Prediction of recurrent coarctation by early postoperative blood pressure gradient. *J Thorac Cardiovasc Surg.* 2011; 142:1131-6.
 11. Chiu H, Shuenn N, Hu F, Chen C, Lin M, Wang J, et al. Late Cardiovascular Complications After Surgical or Balloon Angioplasty of Coarctation of Aorta in an Asian Cohort. *Am J Cardiol.* 2009; 104:1139-44.
 12. Wood AE, Javad pour H, Duff D, Oslizlok P, Walsh KI. Aortoplasty the operation of choice for infant aortic coarctation ? Results of 15 years' experience in 181 patients. *Ann Thorac Surg.* 2004; 77:1353-7.
 13. Wright GE, Nowak CA, Goldberg CS, Ohye RG, Bove EL, Rocchini AP. Extended resection and end-to-end anastomosis for aortic coarctation in infants: results of a tailored surgical approach. *Ann Thorac Surg.* 2005; 80:1453-9.
 14. Suarez de Lezo J, Pan M, Romero M, Segura J, Pavlovic D, Ojeda S, et al. Percutaneous interventions on severe coarctation of the aorta: a 21-year experience. *Pediatr Cardiol.* 2005; 26:176-89.
 15. Rao PS, Jureidini SB, Balfour IC, Singh GK, Chen SC. Severe aortic coarctation in infants less than 3 months: successful palliation by balloon angioplasty. *J Invasive Cardiol.* 2003; 15:202-8.
 16. Wood AE, Javadpour H, Duff D, Oslizlok P, Walsh K. Is extended arch aortoplasty the operation of choice for infant aortic coarctation? Results of 15 years' experience in 181 patients. *Ann Thorac Surg.* 2004; 77:1353-7.
 17. Rao PS, Aortic Coarctation- Who should be dilated? Or operated? 1st International Congress of Cardiology. [Internet] 2001 Sept; [aprox. 6 pantallas] Disponible en: www.fac.org.ar/cvirtual/cvirteng/cienteng/cpeng/cpm1206i/irao/irao.htm
 18. Bouzguenda I, Marini D, Ou P, Boudjemline Y, Bonnet D, Agnoletti G. Percutaneous treatment of neonatal aortic coarctation presenting with severe left ventricular dysfunction as a bridge to surgery. *Cardiol Young.* 2009; 19:244-51.
 19. McGuinness JG, Elhassan Y, Lee SY, Nolke L, Oslizlok P, Walsh K, et al. Do High-Risk Infants Have a Poorer Outcome From Primary Repair of Coarctation? Analysis of 192 Infants Over 20 Years. *Ann Thorac Surg.* 2010; 90:2023-7.

Recibido: 05-03-2014

Aceptado: 02-05-2014

