



Tromboembolismo pulmonar. Diagnóstico por angiografía torácica computarizada de múltiples cortes. Evolución satisfactoria con tratamiento médico

Pulmonary thromboembolism: Diagnosis by multislice computed thoracic angiography: Satisfactory course with medical treatment

Dr CM. Luis Roberto Llerena^I; Dr. Vladimir Mendoza Rodríguez^{II}; Dr. Juan Valiente Mustelier^{III}; Dr. Eddy W Olivares Aquiles^{IV}; Dr. Ángel Paredes Cordero^V; Dr. Juan José Quirós^{VI}

^I Dr CM. Especialista de II grado en Imagenología. Instituto de Cardiología y Cirugía Cardiovascular. Ciudad de La Habana, Cuba.

^{II} Especialista de II grado en Cardiología. Instituto de Cardiología y Cirugía Cardiovascular. Ciudad de La Habana, Cuba.

^{III} Especialista de II grado en Cardiología. Instituto de Cardiología y Cirugía Cardiovascular. Ciudad de La Habana, Cuba.

^{IV} Especialista de I grado en Cardiología. Instituto de Cardiología y Cirugía Cardiovascular. Ciudad de La Habana, Cuba.

^V Especialista de I grado en Cirugía Cardiovascular. Instituto de Cardiología y Cirugía Cardiovascular. Ciudad de La Habana, Cuba.

^{VI} Especialista de I grado en Cardiología. Instituto de Cardiología y Cirugía Cardiovascular. Ciudad de La Habana, Cuba.

Correspondencia a: Dr CM. Luis Roberto Llerena. Instituto de Cardiología y Cirugía Cardiovascular, Ciudad de La Habana, Cuba. Correo electrónico: hemorx@infomed.sld.cu

Mujer de 58 años que ingresa por disnea, tos, febrícula, dolor torácico, esputos hemoptoicos e inflamación en su pierna izquierda.

Treinta días antes se había realizado revascularización coronaria con resultados satisfactorios a corazón batiente con puentes venosos entre la aorta y las arterias coronarias descendente anterior y primera diagonal. Los segmentos venosos procedían del miembro inferior izquierdo. El ecocardiograma detectó imagen ecogénica en la aurícula derecha compatible con trombo. En otro estudio horas después se apreció migración del trombo a la arteria pulmonar.

Una angiografía torácica por tomografía computarizada de 64 cortes confirmó la presencia del trombo "en silla de montar" en la arteria pulmonar con extensión a sus ramas (flechas) e imagen compatible con infarto en el lóbulo inferior del pulmón izquierdo (Figura 1).

En la Figura 2 se visualiza el émbolo por angiografía virtual.

La evolución fue satisfactoria con anticoagulantes y antiagregantes plaquetarios. A los 6 meses se repitió la angiografía y se comprobó la desaparición del trombo y del infarto pulmonar (Figura 3).

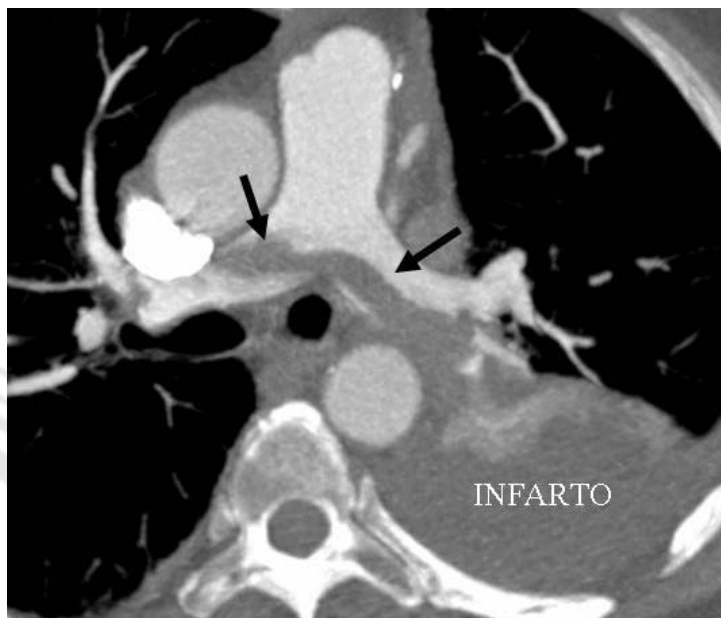


Figura 1. Angiografía torácica por tomografía computarizada de 64 cortes.

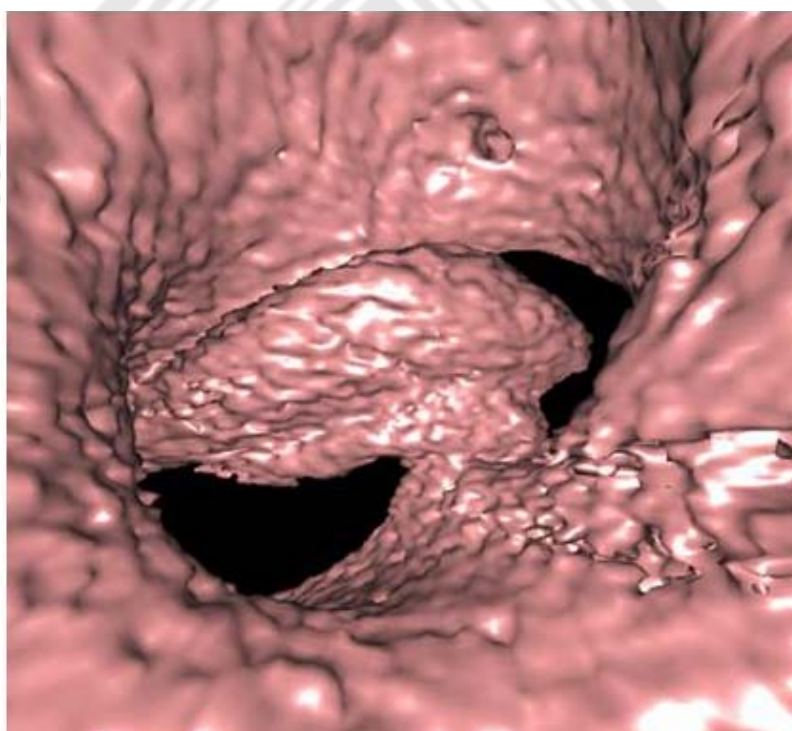


Figura 2. Émbolo visualizado por angiografía virtual.

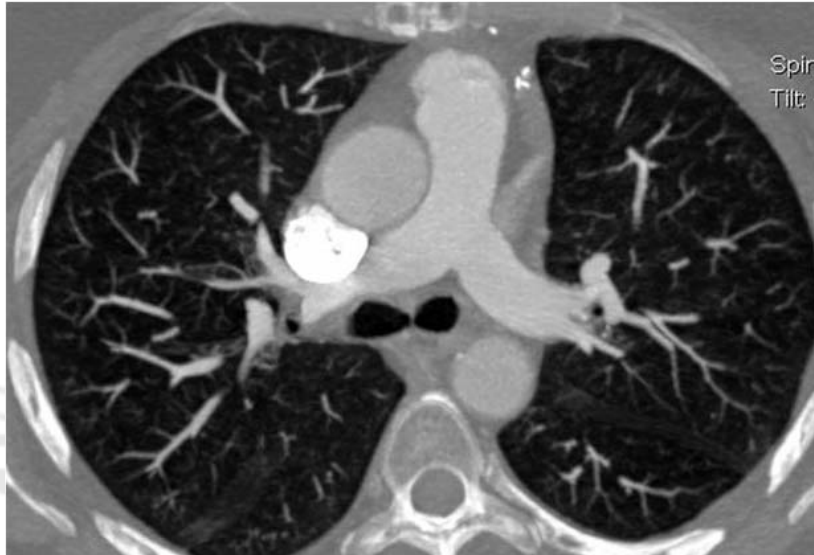

Figura 3. Angiografía torácica por tomografía computarizada realizada a los 6 meses de evolución.

REFERENCIAS BIBLIOGRÁFICAS

1. Goldhaber SZ, Schoepf UJ. Pulmonary Embolism after Coronary Artery Bypass Grafting. *Circulation*. 2004;109:12-15.
2. Tapson VF. Acute Pulmonary Embolism. *N Engl J Med*. 2008;358:37-52.
3. Kazerooni EA, Patel S. Helical CT for the Evaluation of Acute Pulmonary Embolism. *AJR*. 2005;185:35-49.

Recibido: 25 de febrero de 2010

Aceptado: 20 de mayo de 2010