

Técnicas de imagen no invasivas en la valoración y la prevención de la enfermedad coronaria

Noninvasive imaging in the assessment and prevention of coronary heart disease

Luis Roberto Llerena-Rojas, Amalia Peix-González, Juan Valiente-Mustelier

Instituto de Cardiología y Cirugía Cardiovascular. La Habana, Cuba.

RESUMEN

La ecocardiografía, la tomografía computarizada multidetectores, la resonancia magnética y la cardiología nuclear contribuyen a prevenir la enfermedad coronaria. La ecocardiografía, con el estudio del grosor íntima-media carotídeo, la rigidez arterial y la dilatación mediada por flujo en la arteria braquial, identifica a individuos asintomáticos en riesgo de enfermedad coronaria tributarios de terapias preventivas agresivas. El score de calcio es un predictor independiente de eventos cardíacos y modifica scores de riesgo clínico como el de Framingham. La coronariografía por tomografía multidetectores y la resonancia magnética visualizan la pared y la luz arterial y detectan placas con y sin calcificaciones antes que la coronariografía invasiva. La cardiología nuclear permite la evaluación de la repercusión funcional de la lesión aterosclerótica mediante el análisis combinado de la perfusión y la función ventricular.

Palabras clave: Coronariografía, Tomografía, Ecocardiografía, Medicina nuclear, Resonancia magnética.

ABSTRACT

Echocardiography, multidetector computed tomography, magnetic resonance imaging, and nuclear cardiology can all help prevent coronary heart disease. Echocardiography can identify asymptomatic individuals who are at risk of coronary disease and who should receive aggressive preventative therapy by providing data on the carotid intima-media thickness, arterial stiffness and flow-mediated dilatation of the brachial artery. The calcium score is an independent predictor of cardiac events that influences clinical risk scores such as the Framingham risk score. By using multidetector computed tomography or magnetic resonance imaging for coronary angiography, it is possible to visualize both the lumen and vessel walls of coronary arteries and to discriminate between calcified and noncalcified atherosclerotic plaque before invasive coronary angiography is performed. With nuclear cardiology, the functional effects of atherosclerotic lesions can be evaluated by assessing perfusion and ventricular function simultaneously.

Key words: Coronary angiography, Tomography, Echocardiography, Nuclear medicine, Magnetic resonance.

Correspondencia: Luis Roberto Llerena-Rojas. Departamento de Tomografía Computarizada Cardiovascular, Instituto de Cardiología y Cirugía Cardiovascular, Calle 17 # 702, Plaza de la Revolución, 10400. La Habana, Cuba. **Correo electrónico:** hemorx@infomed.sld.cu

INTRODUCCIÓN

La aplicación de medidas epidemiológicas en la segunda mitad del siglo XX logró disminuir las tasas de mortalidad por afecciones cardiovasculares, especialmente de la enfermedad coronaria (EC). A pesar de este resultado, la mortalidad por EC ocupa los primeros lugares en muchos países por un entretimiento en la disminución, lo que se atribuye, entre otras causas, a un aumento de los factores de riesgo coronarios (FRC).¹⁻³

Las técnicas de imagen no invasivas — ecocardiografía, tomografía computarizada de múltiples detectores (TCMD), resonancia magnética (RM) y cardiología nuclear (CN), todas en pleno desarrollo—⁴ contribuyen a la prevención

al diagnosticar precozmente la EC y evitar o facilitar técnicas invasivas.

El incremento mundial de procedimientos de revascularización coronaria es índice de la magnitud de la EC y de su insuficiente prevención.

La aplicación de las técnicas de imagen depende de la clínica y la evaluación de sus riesgos y beneficios. Un examen diagnóstico resulta útil si: a) identifica a los pacientes con elevado y bajo riesgo de eventos cardíacos futuros; b) conlleva una estrategia de tratamiento diferente en pacientes de alto riesgo; c) mejora el pronóstico de estos pacientes gracias al tratamiento empleado, y d) se demuestra su coste-efectividad.

Existen dos líneas de pensamiento con referencia al empleo de la evaluación de riesgo por técnicas de imagen en cardiología tras aplicar un

score de riesgo clínico, como el de Framingham.⁵ La primera aboga por su uso para determinar isquemia en pacientes con alto riesgo, particularmente en diabéticos.^{6,7} Esto también podría aplicarse a pacientes con riesgo clínico intermedio⁸, y se ha propuesto su aplicación a los pacientes con síndrome metabólico o historia familiar de EC prematura.^{9,10} La segunda línea aboga por no emplear técnicas de imagen en pacientes de alto riesgo, ya que hay que tratarlos a todos hasta lograr objetivos de prevención secundaria, y esto no se alterará por los resultados de dichas pruebas. Sin embargo, no existen ensayos clínicos que comparen ambas estrategias, y la detección de isquemia puede beneficiar a los pacientes asintomáticos.

A continuación presentamos el papel de estas técnicas en la prevención de la EC.

ECOCARDIOGRAFÍA

Detección ecocardiográfica de aterosclerosis Subclínica en la prevención primaria cardiovascular

El ultrasonido carotídeo, la determinación de la rigidez arterial y la dilatación mediada por flujo en la arteria braquial son útiles para identificar a individuos tributarios de terapias preventivas agresivas, mejorar la predicción del riesgo cardiovascular y conducir a la reclasificación de estos pacientes.⁴ Estas técnicas no invasivas, disponibles y poco costosas, resultan de utilidad en la estratificación y prevención de la EC.¹¹

Grosor íntima-media carotídeo y presencia de placa ateromatosa

Recientes estudios han demostrado el valor predictivo del ultrasonido carotídeo en la estratificación de riesgo cardiovascular, incluso en individuos clasificados como de bajo riesgo según el score de riesgo de Framingham (SRF).¹²⁻¹⁴ La mayoría de los informes consideran como anormal un valor de grosor íntima-media carotídeo (GIMc) > 1 mm, independientemente de la edad y el sexo, y que es un factor de riesgo equivalente^{15,16} (otros estiman un valor de 0,9 mm).¹⁶ Se recomienda el uso de nomogramas que permitan identificar el percentil carotídeo individual, alto (\geq p75, riesgo cardiovascular incrementado), medio (p25-p75, riesgo no alterado) y bajo (< p25, riesgo disminuido), de acuerdo con la edad, el sexo y la raza del paciente.^{17,18} La presencia de placas de ateroma carotídeas en combinación con la medición del GIMc (figs. 1A y B) ofrece mejor

representación de la enfermedad vascular subclínica y del riesgo cardiovascular.¹⁹

Existe un importante número de informes de pacientes sin EC conocida (con más de 1 000 participantes) que demuestran que el incremento del GIMc es un predictor de infarto agudo de miocardio, accidente cerebrovascular o muerte por causa cardiovascular (tabla 1).²⁰⁻²⁶ Igualmente, otros estudios prospectivos con al menos 1 000 participantes demostraron que el riesgo relativo asociado a la presencia de placas ateromatosas fue igual o ligeramente superior al GIMc.^{21,26,27} Por estas razones, la determinación del GIMc y de la placa ateromatosa se considera razonable para la estratificación del riesgo cardiovascular en adultos asintomáticos con riesgo intermedio (clase IIA, nivel de evidencia B).⁴

Evaluación de la rigidez arterial

La rigidez arterial puede evaluarse por diversos métodos.²⁸ Si bien la hipertensión sistólica sola acompañada de un aumento en la presión del pulso en adultos mayores de 50 años constituye un indicador suficiente para establecer el aumento de rigidez de la aorta, se han buscado otras medidas indirectas que permitan diagnosticar la rigidez con mayor precisión.

La ultrasonografía Doppler ha logrado reproducir la curva del volumen de las arterias periféricas de mediano calibre. Con un transductor de haces paralelos se visualiza, preferentemente de manera transversal, la arteria muscular-elástica (fig. 2A) y, mediante *software* adecuado, se puede medir el movimiento pulsátil, su distensibilidad y el tiempo que tarda el pulso arterial en ir y retornar (fig. 2B).

A pesar de que existen múltiples medidas específicas de la rigidez arterial, la velocidad de la onda del pulso aórtico es, sin duda, la más estudiada.²⁹

En la población general, se ha demostrado que es un predictor independiente de mortalidad cardiovascular y de incidencia de enfermedad arterial coronaria durante el seguimiento.^{30,31}

La relativa falta de uniformidad en los protocolos de medición, los problemas concernientes a su reproducibilidad y la elevada dependencia del operador son dificultades que impiden la generalización de los resultados encontrados. Por lo tanto, aún no se recomienda la determinación de la rigidez arterial para la evaluación del riesgo cardiovascular en adultos asintomáticos (clase III, nivel de evidencia C).⁴

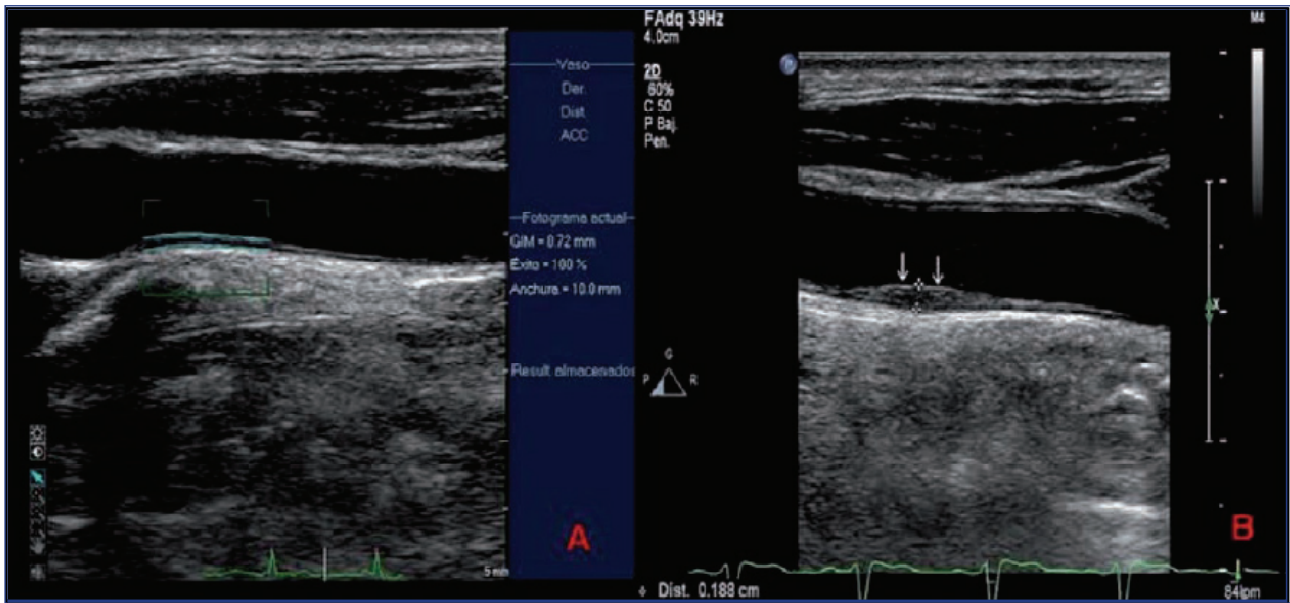


Figura 1. A: determinación automática del grosor intima-media con un 100% de éxito, valor normal. B: placa de ateroma blanda rica en colesterol que protruye a la luz del vaso.

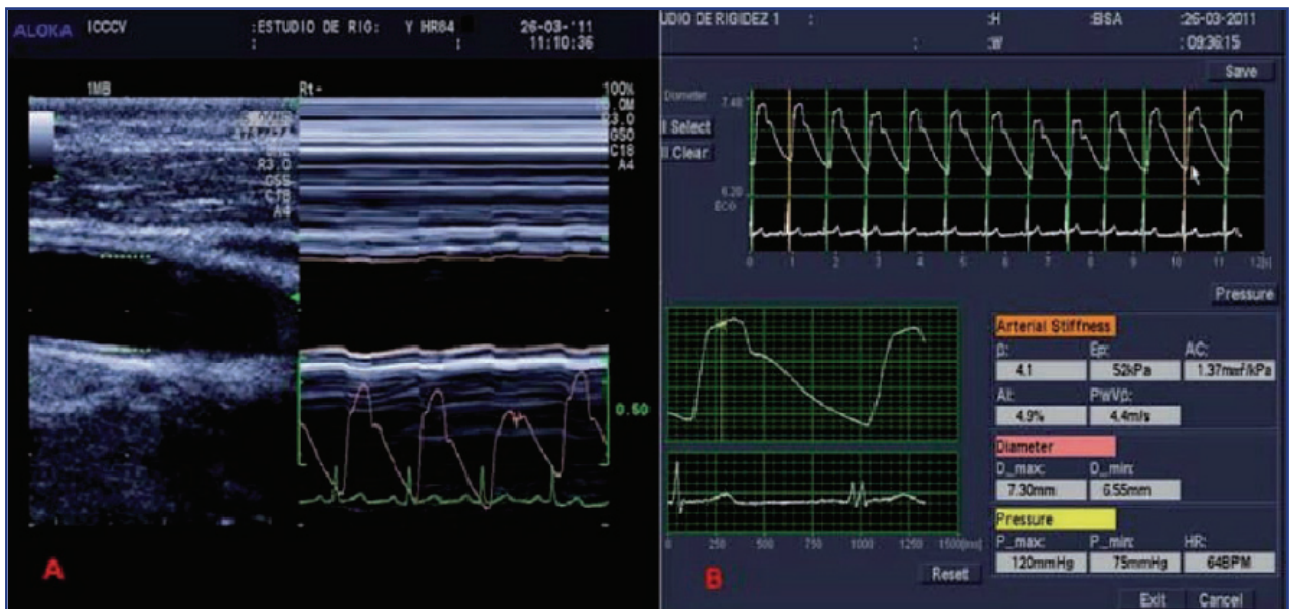


Figura 2. A: estudio de rigidez mediante tracking de las paredes de la carótida. B: representación de los diferentes parámetros de rigidez arterial.

Función endotelial mediada por flujo

La dilatación mediada por flujo (DMF) es una medida de la cantidad de óxido nítrico liberado por el endotelio vascular. La disminución en la DMF se considera una manifestación temprana y potencialmente reversible de EC.^{32,33} Hay evidencias de la asociación de diversos FRC clásicos con la disfunción endotelial. Las terapias farmacológicas y los cambios en el estilo de vidas dirigidos a mejorar el riesgo cardiovascular mejorarían también, en la mayoría de los casos, la función vasodilatadora del endotelio.^{34,35}

Desde que Celermajer et al³⁶ introdujeron este parámetro ultrasonográfico, algunos autores sos-

tienen la hipótesis de que la DMF es un «barómetro» de la acumulación de lesiones en el endotelio vascular, por lo que una medición exacta de la DMF sería una importante vía para estimar el riesgo cardiovascular total.^{37,38}

El ultrasonido de alta resolución de la arteria braquial durante la hiperemia reactiva se utiliza como método para determinar la función vascular periférica³⁹ (fig. 3). El método tradicional de estimación por ecocardiografía es ampliamente conocido y su explicación se sale del objetivo de esta revisión.⁴⁰

Un metaanálisis de 211 estudios que evaluó la relación entre la DMF y la presencia de eventos cardiovasculares, en un total de 11 984 pacientes,

demonstró que el incremento en la información pronóstica aportada por la DMF se atenuaba en el grupo de pacientes de mediano y alto riesgo según el SRF; sin embargo, se relacionó con múltiples factores de riesgo y eventos cardiovasculares en pacientes de bajo riesgo (tabla 1).⁴⁰⁻⁴²

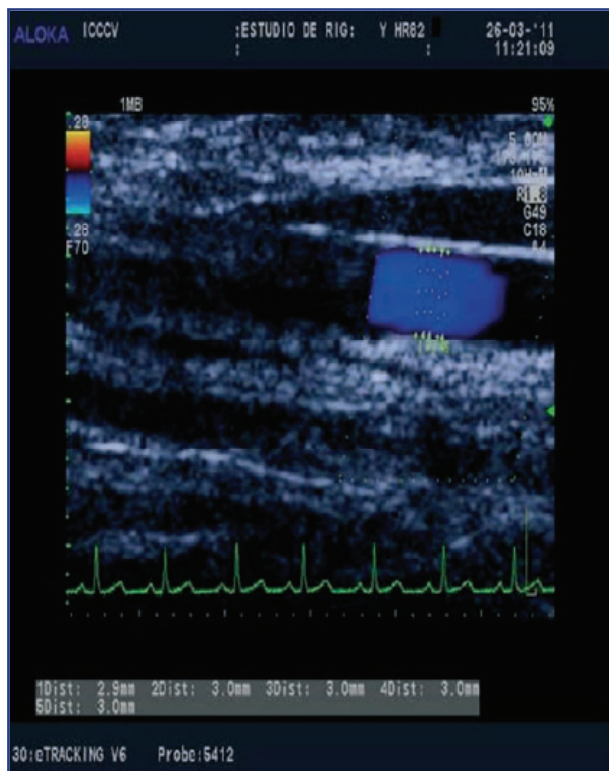


Figura 3. Mediciones de la arteria braquial en el estudio de la dilatación mediada por flujo.

TOMOGRAFÍA COMPUTARIZADA DE MÚLTIPLES DETECTORES

Consta de dos técnicas radiográficas: la detección y cuantificación del calcio coronario y la coronariografía por tomografía computarizada de múltiples detectores (CTCMD).

La presencia de calcio en las arterias coronarias se considera casi patognomónica de aterosclerosis, pues la enfermedad de Monckeberg no afecta a las coronarias, aunque se han descrito calcificaciones en pacientes con insuficiencia renal avanzada y diabéticos de difícil control.^{4,43}

La puntuación o score de calcio (SCa) introducida por Agatston⁴⁴ tiene las ventajas de que no necesita ayuno del paciente, esfuerzo físico ni administración de medicamentos o contraste, aunque la ausencia de calcio no niega la EC, pues existen placas no calcificadas constituidas por lípidos, tejido inflamatorio y fibroso que atenúan poco los rayos X y son invisibles por el SCa.

El SCa tiene la desventaja de que no detecta las placas blandas o no calcificadas y no distingue entre placas mixtas y calcificadas. Se desconoce algunos aspectos fisiopatológicos de la calcificación de la placa aterosclerótica y resultan polémicos.⁴⁵ El SCa es un FRC independiente para predecir eventos cardiacos y el riesgo relativo aumenta proporcionalmente con la puntuación y puede modificar el SRF.⁴⁵

Coronariografía por tomografía computarizada de múltiples detectores

La CTCMD es una técnica joven, en plena evolución, pero todavía con deficiencias y aspectos polémicos.⁴⁶⁻⁴⁹ No se han redactado guías para la aplicación de la CTCMD, aunque sí documentos de expertos.^{4,49}

Recientemente se ha reducido la dosis de radiaciones de la CTCMD de 12 a 3 mSv, y hasta 1 mSv con equipos de doble fuente o de 250 y 320 filas de detectores en pacientes seleccionados, con técnica helicoidal, sincronización electrocardiográfica prospectiva (*triggering*), obtención de datos en un solo latido cardiaco, *pitch* alto y menos kilovoltios. Con equipos de 64 cortes se logran dosis de 1-3,5 mSv con técnica secuencial

Tabla 1. Estudios prospectivos en relación con el GIMc y el riesgo de eventos cardiovasculares adversos en pacientes sin enfermedad cardiovascular conocida

Estudio	Pacientes, n	Sitio de medición	Eventos clínicos	Seguimiento (años)	Edad	Incremento del GIMc (mm)	OR (IC95%)
ARIC ¹⁴	12 841	ACC/ACI/bifurcación Carotídea	IAM mortal/no mortal	2-7	45-64	0,19	1,36 (1,23-1,51) ^a ; 1,69 (1,50-1,90) ^b
Rotterdam ¹⁵	7 983	ACC	IAM/ACV	7-10	> 55	0,163	1,56 (1,12-2,18) ^a ; 1,44 (1,00-2,08) ^b
MESA ¹⁶	6 698	ACC	Enfermedad arterial coronaria, ACV, muerte por causa cardiovascular	5,3	45-84	0,19	1,30 (1,10-1,40)
MDCS ¹⁷	5 163	ACC	IAM mortal/no mortal/ muerte por causa coronaria	7	46-68	0,15	1,29 (1,13-1,46)
CAPS ¹⁸	5 056	ACC	IAM/ACV/muerte por causa cardiovascular	3-5,9	19-90	0,16	1,17 (1,08-1,26)
CHS ²⁹	4 476	ACC/ACI	IAM	6,2	> 65	0,2	1,46 (1,33-1,60)
KIHD ²⁰	1 257	ACC	IAM	3	42-60	0,11	1,11 (1,06-1,16)

ACC: arteria carótida común; ACI: arteria carótida interna; ACV: accidente cerebrovascular; GIMc: grosor íntima-media carotídeo; IAM: infarto agudo de miocardio. ^aVarones; ^bMujeres.

y sincronización electrocardiográfica prospectiva.⁵⁰

La coronariografía invasiva (CORINV) por cateterismo arterial sólo permite visualizar la luz coronaria, aunque por su mejor resolución espacial y temporal es el patrón de referencia para el diagnóstico de la EC y permite un procedimiento invasivo terapéutico.⁵¹

En pacientes con riesgo intermedio de EC, que por sus manifestaciones clínicas y otras técnicas tienen mayor probabilidad de no tenerla, la CTCMD es de gran valor por su alta sensibilidad y su valor predictivo negativo cercano al 100%, lo que evita la CORINV.^{52,53}

Se han logrado buenos resultados en pacientes con sospecha de EC obstructiva, aunque la precisión diagnóstica es subóptima, pues los artefactos por movimientos del paciente, frecuencia cardíaca alta, extrasístoles, obesidad y calcificaciones pueden confundirse con estenosis coronarias. Al evaluar la precisión diagnóstica, hay que considerar la prevalencia de EC en la población estudiada.^{4,52,53}

La ventaja de la CTCMD sobre la CORINV es que, además de la luz, visualiza la pared arterial y detecta antes que la CORINV las placas calcifica-

das, no calcificadas y mixtas cuando aún no protruyen hacia la luz o no son obstructivas.^{4,54} Esto tiene gran importancia, pues ya en 1988⁵⁵ se señaló que las placas ateromatosas < 50% son más proclives a la erosión y la rotura, con mayor riesgo de ocasionar un síndrome coronario agudo, a veces como primera manifestación clínica de la EC, lo que se ha corroborado por la CTCMD (fig. 4).⁵⁴ Además, en los estadios iniciales de la placa ateromatosa puede ensancharse o remodelarse el vaso sin comprometerse la luz vascular, que se estrecha progresivamente al aumentar el tamaño de la placa (fig. 5).⁵⁶

El remodelado positivo, las placas no calcificadas y la penetración de contraste en la placa se han asociado a su vulnerabilidad, pero se requieren estudios de imagen y anatomopatológicos más profundos.⁵⁶⁻⁵⁸

Es importante identificar las placas llamadas vulnerables, pues parte de los pacientes con estas placas son asintomáticos y su primera, y a veces última, manifestación es un síndrome coronario agudo. Estas placas suelen ocupar menos del 50% de la luz vascular y se catalogan como no significativas y no tributarias de revascularización, pero clínicamente sí son significativas y

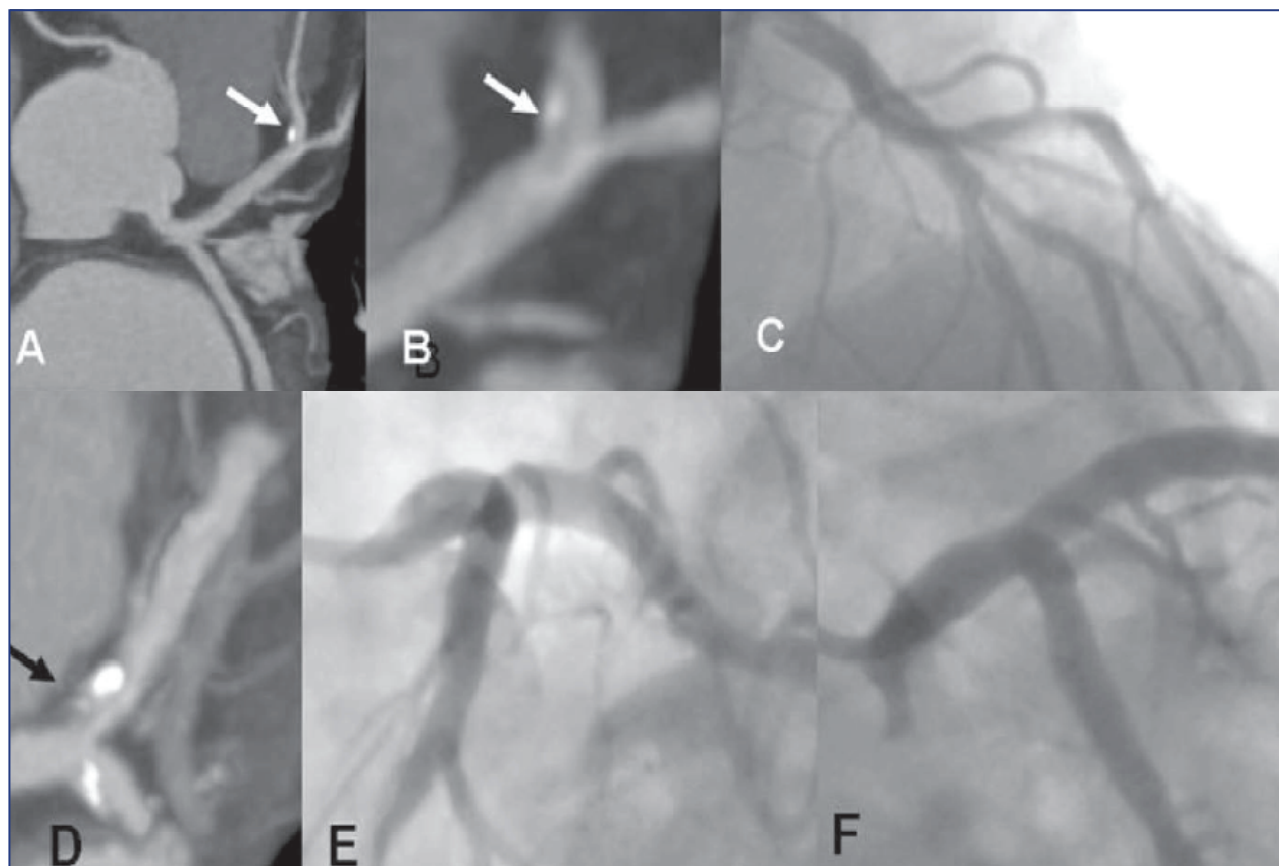


Figura 4. A: tomografía, reconstrucción curvada, placa mixta en descendente anterior (flecha). B: vista ampliada. C: coronariografía invasiva; no hay estenosis (otro paciente). D: tomografía, plano axial; placa mixta en tronco y descendente anterior (flecha); otra calcificación en circunfleja. E-F: coronariografía invasiva sin estenosis.

deben aplicarse enérgicas medidas preventivas. Las características de las placas vulnerables no están completamente definidas, pero se ha adelantado con técnicas de imagen invasivas y estudios histopatológicos de pacientes fallecidos súbitamente. El diagnóstico precoz de estas placas sería factible extrapolando las características observadas por técnicas invasivas a la CTCMD y a la resonancia magnética (RM).⁵⁶⁻⁵⁸

Las placas ateromatosas que reducen el diámetro de la luz vascular menos de un 50% se consideran no obstructivas y hemodinámicamente «no significativas», pero desde el punto de vista clínico sí son significativas y, al no ser tributarias de revascularización, las medidas preventivas cobran gran importancia.

Las dosis bajas de radiación no se pueden aplicar todavía a todos los pacientes, lo que limita la CTCMD. Su uso depende de las características clínicas, los recursos disponibles y la evaluación del riesgo/beneficio.

El estudio *triple rule out* mediante TCMD, tema polémico, se utiliza en el diagnóstico del dolor torácico agudo con clínica y electrocardiograma no concluyentes para precisar el diagnóstico entre síndrome coronario agudo, disección aórtica y tromboembolia pulmonar.⁵⁹

Otra condición relacionada con la EC donde la CTCMD resulta de utilidad es en los puentes aortocoronarios arteriales y venosos. La oclusión de los puentes es de gran especificidad por CTCMD, aunque el estado de los vasos nativos es discutible. Se ha avanzado en el estudio de los *stents* coronarios, pero todavía hay dificultades. Donde sí hay consenso es de que la CTCMD supera a la CORINV en las anomalías coronarias.^{4,52,53,60}

RESONANCIA MAGNÉTICA

La RM tiene la ventaja de que no requiere radiaciones ni medios de contraste yodados y, al igual que la CTCMD, permite visualizar la luz y la

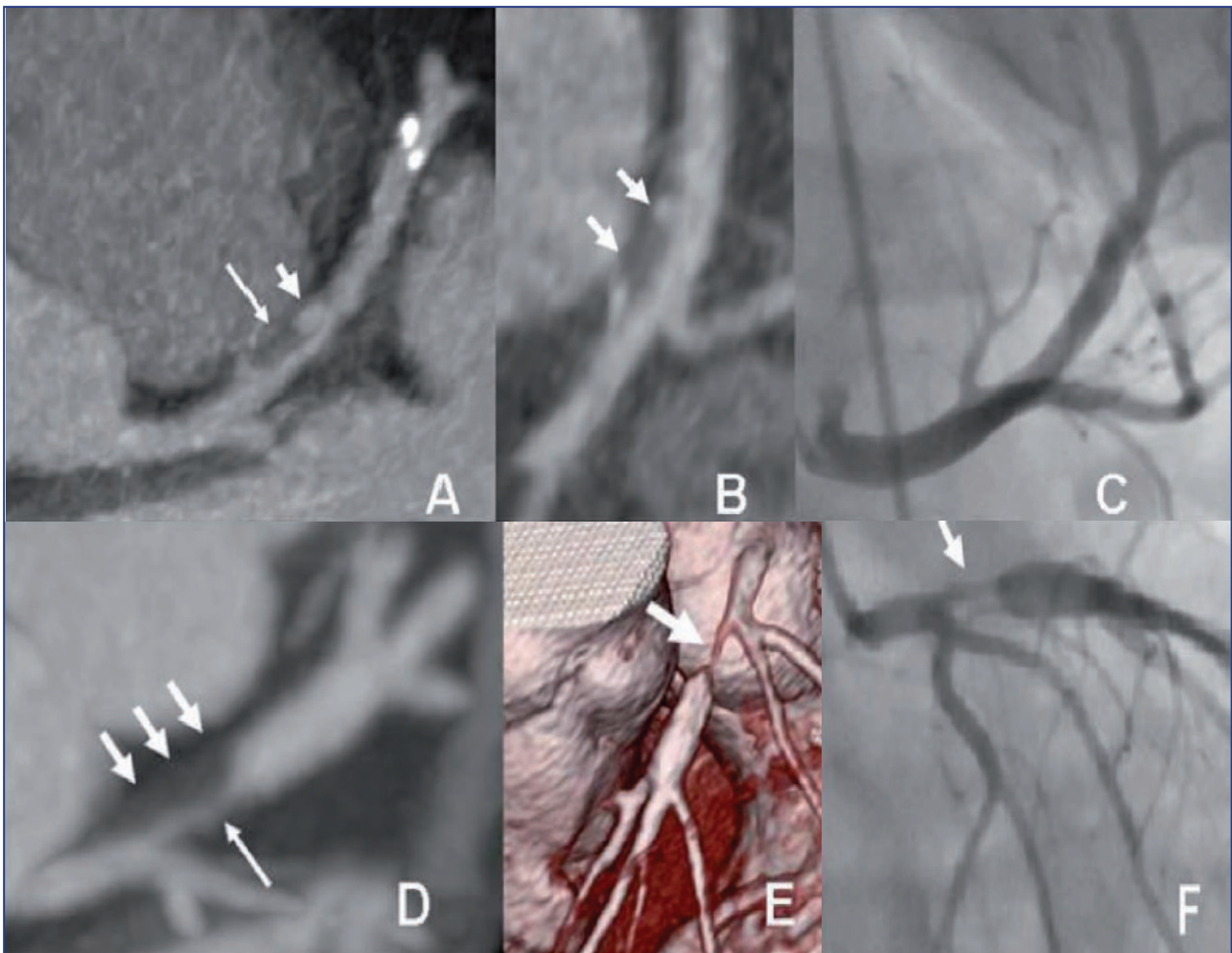


Figura 5. A: tomografía, plano axial; placa no calcificada; descendente anterior; remodelado positivo (flecha larga); contraste en la placa (flecha corta); placas calcificadas distales. B: vista ampliada. C: coronariografía invasiva sin estenosis. D: tomografía, plano axial, de otro paciente; placa en tronco y descendente anterior, no calcificada, con remodelado positivo (flechas cortas) y estenosis tubular (flecha larga). E: reconstrucción en 3D; estenosis (flecha). F: coronariografía invasiva; estenosis (flecha).

pared coronaria y detectar precozmente las placas ateromatosas no calcificadas y el remodelado vascular.⁴ Con la RM se puede estudiar además la función cardíaca, el flujo sanguíneo y la viabilidad.^{61,62}

Recientemente, con equipos de 3T, 32 canales y otros avances, se han observado ventajas o tendencia favorable de la CTCMD sobre la RM con CORINV como patrón de referencia.^{61,62}

La RM está contraindicada en pacientes con claustrofobia y en presencia de cuerpos extraños ferromagnéticos implantados con fines terapéuticos o por accidente. Uno de sus inconvenientes es lo prolongado del estudio.⁴

CARDIOLOGÍA NUCLEAR

La utilización de las técnicas de medicina nuclear en cardiología (CN) permite, ante todo, la evaluación de la repercusión funcional de la lesión aterosclerótica, lo que la diferencia de otras técnicas de imagen que se ocupan fundamentalmente de la evaluación anatómica. Actualmente, gracias al desarrollo de compuestos marcados con tecnecio-99m, como sestamibi y tetrofosmina, la tomografía de emisión monofotónica (más conocida por sus siglas en inglés de *single-photon emission computed tomography* [SPECT]) permite la adquisición de las imágenes sincronizada con la onda R del electrocardiograma (ECG) o adquisición gatillada. La adquisición gatillada permite obtener, con un solo estudio, información acerca del estado de la perfusión miocárdica, la función ventricular general y regional e incluso de la sincronía intraventricular mediante el análisis de las imágenes de fase.

Otro aspecto particularmente interesante en cuanto a las técnicas de CN es que ofrecen el único medio no invasivo para el estudio de la inervación cardíaca adrenérgica, cuya importancia en la predicción y prevención de la muerte súbita cardíaca y de las arritmias ventriculares, de interés para la evaluación de los desfibriladores automáticos implantables, se ha demostrado recientemente.^{63,64}

Por otra parte, la tomografía por emisión de positrones (PET), mediante radioisótopos de vida media ultracorta, permite la evaluación del flujo sanguíneo coronario y de la reserva de flujo coronario ante situaciones de estrés, así como del metabolismo miocárdico, mediante protocolos validados e introducidos en la práctica clínica.

Ahora bien, ¿cómo integrar estas posibilidades que nos ofrecen las técnicas nucleares en la prevención cardiovascular? En primer lugar, es necesario relacionarlas con los diferentes niveles de prevención. En la prevención primaria, enca-

minada a evitar el desarrollo de la EC, indudablemente el control de los FRC es el elemento clave, y las técnicas de imagen, como las de CN, no tienen papel alguno. Sin embargo, en la prevención secundaria, para identificar y detectar la enfermedad en sus estadios iniciales, en los que es posible limitar su progresión y evitar complicaciones, como el infarto de miocardio (IM), la necesidad de revascularización o la muerte cardíaca, así como en la prevención terciaria, en pacientes coronarios que requieren una adecuada estratificación de riesgo que permita seleccionar el tratamiento apropiado y evaluar sus resultados en el seguimiento, es donde las técnicas de CN mantienen su aplicabilidad. A continuación abordaremos ambos aspectos.

Cardiología nuclear en la prevención secundaria de la enfermedad coronaria

De acuerdo con las guías conjuntas de ACC/AHA/ASNC Appropriate Use Criteria for Cardiac Radionuclide Imaging,⁶⁵ el empleo de la gammagrafía de perfusión miocárdica (GPM) en pacientes sin EC demostrada debe basarse en su riesgo de sufrir eventos cardíacos adversos. De esta forma, no está indicada para pacientes con bajo riesgo, al contrario que en aquellos que presentan un riesgo elevado. Para pacientes con riesgo intermedio y ECG no interpretable, puede considerarse su realización. Si se tiene en cuenta el SCa, la GPM está indicada si SCa ≥ 400 o si el paciente tiene SCa 100-400 y riesgo elevado.

Equivalentes de riesgo

Hay pacientes con enfermedades que comportan un riesgo cardiovascular similar al de aquellos con EC demostrada, como la diabetes mellitus, otras enfermedades ateroscleróticas (enfermedad arterial periférica, aneurisma aórtico abdominal, enfermedad de arteria carótida) y la disfunción eréctil, donde la utilidad de la GPM aún no se ha estudiado suficientemente, pero en la que la detección temprana de isquemia resulta un tema de interés a la vez que controvertido. Por su elevada incidencia (171 millones de personas afectadas en el año 2000, y se anticipa el doble de esta cifra para 2030)⁶⁶, tomaremos el ejemplo de la diabetes en este grupo. Se ha demostrado que la EC causa el 75% de las muertes de diabéticos,⁶⁷ pero muy frecuentemente es silente⁶⁸ con isquemia entre el 21 y el 59% detectada por la presencia de defectos reversibles de perfusión en la GPM.^{69,70} No obstante, y luego de los estudios prospectivos realizados, incluido el DIAD,^{7,69} la GPM se recomienda en diabéticos

Tabla 2. Recomendaciones para la realización de GPM en enfermedad coronaria

Escenario clínico	Recomendación	Propuesta por	Clase	Nivel de evidencia
Dolor torácico crónico	Diagnóstico de EC en pacientes con probabilidad pre-test intermedia, con ECG anormal e incapaces de hacer ejercicio	ESC/ACC/AHA	I	B
Dolor torácico crónico	Evaluación de EC en pacientes con probabilidad pre-test intermedia: identificación de la lesión causal, evaluación de la significación funcional de la estenosis coronaria, evaluación post-ACTP o tras cirugía de revascularización	ESC/ACC/AHA	I	B
Dolor torácico agudo	Detección de isquemia en reposo	ESC/ACC/AHA	IIb IIa	B
	Detección de isquemia en pacientes con riesgo bajo-intermedio tras SCA sin elevación del ST	ESC/ACC/AHA	I	B
	Detección de isquemia en pacientes con diagnóstico no precisado	ESC/ACC/AHA	I	A
	Valoración de tamaño del IM y miocardio en riesgo tras SCA con elevación del ST	ESC/ACC/AHA	I	B
Insuficiencia cardíaca	Detección de viabilidad miocárdica	ESC/ACC/AHA	IIa	B
	Diagnóstico de enfermedad coronaria	ACC/AHA	IIb	C

ACC: American College of Cardiology; ACTP: angioplastia coronaria transluminal percutánea; AHA: American Heart Association; EC: enfermedad coronaria; ESC: Sociedad Europea de Cardiología; IM: infarto de miocardio; SCA: síndrome coronario agudo.

asintomáticos si hay neuropatía autonómica o evidencia de enfermedad vascular.⁷¹ Anand et al,⁷² por su parte, desarrollaron una estrategia por etapas en la que se realizaba GPM sólo si se detectaba la presencia de aterosclerosis mediante el SCA (valores ≥ 100). Esta estrategia combinada podría contribuir a una mejor estratificación de riesgo en diabéticos asintomáticos.

Poblaciones especiales

Recientemente se ha demostrado que la GPM SPECT puede ser particularmente coste-efectiva en subgrupos especiales en los que la aparición de eventos cardíacos está estrechamente relacionada con la gravedad y la extensión de los defectos de perfusión en la GPM.⁷³ De ahí que la GPM pueda utilizarse para decidir la conveniencia de un tratamiento agresivo en pacientes con riesgo elevado, evitando intervenciones innecesarias en aquellos con resultados normales o ligeramente anormales. A este respecto, trataremos dos subgrupos: pacientes con enfermedad renal crónica y mujeres.

La enfermedad renal crónica incrementa significativamente el riesgo de eventos cardíacos,⁷⁴ y a enfermedad cardiovascular es la primera causa de muerte en estos pacientes.⁷⁵ Los pacientes asintomáticos con enfermedad renal crónica tienen una probabilidad intermedia de tener una EC silente, y se ha demostrado que la presencia de isquemia inducible en la GPM tiene una precisión diagnóstica excelente y un valor pronóstico independiente para predecir los eventos cardíacos y la mortalidad por cualquier causa.

En las mujeres, quienes en muchas ocasiones presentan un cuadro clínico atípico, también es importante lograr precisar mejor el diagnóstico, sobre todo si consideramos que la enfermedad

cardiovascular es la causa de la tercera parte de las muertes de mujeres en todo el mundo. La *American Heart Association*⁷⁷ publicó un algoritmo para la evaluación de mujeres sintomáticas con probabilidad intermedia/alta de presentar EC, que tiene en cuenta, como primera línea de investigación, una prueba ergométrica (si el ECG en reposo es normal y la paciente es capaz de realizar ejercicio físico) o una GPM (si es diabética, el ECG de reposo es anormal o la capacidad de ejercicio es cuestionable). Específicamente en el caso de las mujeres, frecuentemente con menor nivel de entrenamiento físico que los varones, si no es posible alcanzar una frecuencia cardíaca submáxima (el 85% de la frecuencia cardíaca máxima calculada) suficiente para el diagnóstico antes de la inyección del radiofármaco, resulta conveniente combinar el estrés físico con el farmacológico.

Cardiología nuclear en la prevención terciaria de la enfermedad coronaria

En la tabla 2 se presentan las recomendaciones actuales para la realización de GPM en diferentes escenarios clínicos de la EC, adaptadas de Marcassa et al.⁷⁸

CONCLUSIONES

De todo lo que antecede, se puede considerar que no hay dudas de que las técnicas de imagen no invasivas apoyadas en la clínica son de gran importancia en la valoración y la prevención de la EC. Al encontrarse todas en pleno desarrollo, es de esperar que haya nuevos adelantos en un futuro cercano que modifiquen sustancialmente sus actuales indicaciones, incluso la fusión de

algunas de ellas. La técnica ideal es la que no requiera radiaciones ni contraste y pueda aplicarse incluso a pacientes de alto riesgo, o al menos la que requiera una dosis mínima de radiaciones y contraste con equipos de alta resolución.

CONFLICTO DE INTERESES

Ninguno.

REFERENCIAS BIBLIOGRÁFICAS

1. Romero T, Romero CX. Prevención cardiovascular estanca: tendencias alarmantes y barreras socioeconómicas persistentes. *Rev Esp Cardiol*. 2010;63:1340-8.
2. Lloyd-Jones D, Adams R, Carnethon M, De Simone G, Ferguson TB, Flegal K, et al. Heart disease and stroke statistics-2009 update: a report from the American Heart Association Statistics Committee and Stroke Statistics Subcommittee. *Circulation*. 2009;119:e21-181.
3. Muller-Nordhorn J, Binting S, Roll S, Willich SN. An update on regional variation in cardiovascular mortality within Europe. *Eur Heart J*. 2008;29:1316-26.
4. Greenland P, Alpert JS, Beller GA, Benjamin EJ, Budoff MJ, Fayad ZA, et al. 2010 ACCF/AHA Guidelines for Assessment of Cardiovascular Risk in Asymptomatic Adults. *J Am Coll Cardiol*. 2010;56:e50-103.
5. Ruilope LM. The Framingham risk score is valuable in Europeans. *Nat Rev Nephrol*. 2010;6:14-5.
6. Wackers F, Young L. Lessons learned from the detection of ischemia in asymptomatic diabetics (DIAD) study. *J Nucl Cardiol*. 2009;16:855-9.
7. Young L, Wackers F, Chyun D, Davey J, Barrett E, Taillefer R, et al. Cardiac outcomes after screening for asymptomatic coronary artery disease in patients with type 2 diabetes: The DIAD study: A randomized controlled trial. *JAMA*. 2009;301:1547-55.
8. Rozanski A, Gransar H, Wong N, Shaw L, Miranda-Peats R, Hayes S, et al. Use of coronary calcium scanning for predicting inducible myocardial ischemia: Influence of patients' clinical presentation. *J Nucl Cardiol*. 2007;14:669-79.
9. Blumenthal R, Becker D, Yanek L, Moy T, Michos E, Fishman E, et al. Comparison of coronary calcium and stress myocardial perfusion imaging in apparently healthy siblings of individuals with premature coronary artery disease. *Am J Cardiol*. 2006;97:328-33.
10. Wong N, Sciammarella M, Polk D, Gallagher A, Miranda-Peats R, Whitcomb B, et al. The metabolic syndrome, diabetes, and subclinical atherosclerosis assessed by coronary calcium. *J Am Coll Cardiol*. 2003;41:1547-53.
11. Berger JS, Jordan CO, Lloyd-Jones D, Blumenthal RS. Screening for cardiovascular risk in asymptomatic patients. *J Am Coll Cardiol*. 2010;55:1169-77.
12. Eleid MF, Lester SJ, Wiedenbeck TL, Patel SD, Appleton CP, Nelson MR, et al. Carotid ultrasound identifies high risk subclinical atherosclerosis in adults with low Framingham risk scores. *J Am Soc Echocardiogr*. 2010;23:802-8.
13. Grewal J, Anand S, Islam S, Lonn E; on Behalf of the SHARE and SHARE-AP Investigators. Prevalence and predictors of subclinical atherosclerosis among asymptomatic "low risk" individuals in a multiethnic population. *Atherosclerosis*. 2008;197:435-42.
14. Nelson MR, Mookadam F, Thota V, Usha E, Mohsen AH, Steven JL. Epicardial fat: an additional measurement for subclinical atherosclerosis and cardiovascular risk stratification? *J Am Soc Echocardiogr*. 2010;24:339-45.
15. Feinstein SB, Voci P, Pizzuto F. Noninvasive surrogate markers of atherosclerosis. *Am J Cardiol*. 2002;89:31-43.
16. Bard RL, Kalsi H, Rubenfire M, Wakerfield T, Fex B, Rajagopalan S, et al. Effect of carotid atherosclerosis screening on risk stratification in primary cardiovascular disease prevention. *Am J Cardiol*. 2004;93:1030-2.
17. Bild DE, Bluemke DA, Burke GL, Detrano R, Diez Roux AV, Folsom AR, et al. Multi ethnic study of atherosclerosis: objectives and design. *Am J Epidemiol*. 2002;196:871-81.
18. Tzou WS, Douglas PS, Srinivasan SR, Bond MG, Tang R, Chen W, et al. Distribution and predictors of carotid artery intima-media thickness in young adults: the Bogalusa Heart Study. *Prev Cardiol*. 2007;10:181-9.
19. Hurst RT, Daniel WC, Kendall C, Khandheria B. Clinical use of carotid intima-media thickness: review of the literature. *J Am Soc Echocardiogr*. 2007;20:907-14.
20. Chambless LE, Heiss G, Folsom AR, Rosamond W, Szklo M, Sharrett AR, et al. Association of coronary heart disease incidence with carotid arterial wall thickness and major risk factors: ARIC study, 1987-1993. *Am J Epidemiol*. 1997;146:483-94.
21. Van der Meer I, Bots ML, Hofman A, Del Sol AI, Van der Kuip DA, Witteman JC. Predictive value of noninvasive measures of atherosclerosis for incident myocardial infarction: the Rotterdam study. *Circulation*. 2004;109:1089-94.
22. Folsom A, Kronmal R, Detrano R, O'Leary D, Bild D, Bluemke D, et al. Coronary artery calcification compared with carotid intima-media thickness in the prediction of cardiovascular disease incidence: the Multi-Ethnic Study of Atherosclerosis (MESA). *Arch Intern Med*. 2008;168:1333-9.
23. Rosvall M, Janzon L, Berglund G, Engstrom G, Hedblad B. Incident coronary events and case fatality in relation to common carotid intima-media thickness. *J Intern Med*. 2005;257:430-37.
24. Lorenz MW, Von Kegler S, Steinmetz H, Markus HS, Sitzer M. Carotid intima-media thickening indicates a higher vascular risk across a wide age range: prospective data from the Carotid Atherosclerosis Progression Study (CAPS). *Stroke*. 2006;37:87-92.
25. O'Leary DH, Polak JF, Kronmal RA, Manolio TA, Burke GL, Wolfson SK. Carotid artery intima and media thickness as a risk factor for myocardial infarction and stroke in older adults: Cardiovascular Health Study Collaborative Research Group. *N Engl J Med*. 1999;340:14-22.
26. Kitamura A, Iso H, Imano H, Ohira T, Okada T, Sato S, et al. Carotid intima-media thickness and plaque characteristics as a risk factor for stroke in Japanese elderly men. *Stroke*. 2004;35:2788-94.
27. Prabhakaran S, Rundek T, Ramas R, Elkind MS, Paik MC, Boden-Albala B, et al. Carotid plaque surface irregularity predicts ischemic stroke: the Northern Manhattan Study. *Stroke*. 2006;37:2696-701.
28. Vlachopoulos C, Alexopoulos N, Stefanadis C. Aortic stiffness: prime time for integration into clinical practice? *Hellenic J Cardiol*. 2010;51:385-90.
29. Sutton-Tyrrell K, Najjar SS, Boudreau RM, Venkatchalam L, Kupelian V, Simonsick EM, et al. Elevated aortic pulse wave velocity, a marker of arterial stiffness, predicts cardiovascular events in well-functioning older adults. *Circulation*. 2005;111:3384-90.
30. Wang KL, Cheng HM, Sung SH, Chuang SY, Li CH, Spurgeon HA, et al. Wave reflection and arterial stiffness in the prediction of 15-year all-cause and cardiovascular mortalities: a community-based study. *Hypertension*. 2010;55:799-805.
31. Ross E. Atherosclerosis: an inflammatory disease. *N Engl J Med*. 1999;340:115-26.
32. Widlansky ME, Gokce N, Keaney JF, Vita JA. The clinical implications of endothelial dysfunction. *J Am Coll Cardiol*. 2003;42:1149-60.
33. Gocke N, Keaney J, Vita J. Endotheliopathies: clinical manifestations of endothelial dysfunction. En: Loscalzo J, Shafer AI, editores. *Thrombosis and hemorrhage*. Baltimore: Williams & Wilkins; 1998. p. 901-24.
34. Benjamin EJ, Larson MG, Keyes MJ, Mitchell GF, Vasan RS, Keaney JS, et al. Clinical correlates and heritability of

- flow-mediated dilation in the community: the Framingham Heart Study. *Circulation*. 2004;109:613-9.
35. Perticone F, Ceravolo R, Pujia A, Ventura G, Iacopino S, Scozzafava A, et al. Prognostic significance of endothelial dysfunction in hypertensive patients. *Circulation*. 2001;104:191-6.
36. Celermajer DS, Sorensen KE, Gooch VM, Spiegelhalter DJ, Miller OI, Sullivan ID, et al. Non-invasive detection of endothelial dysfunction in children and adults at risk of atherosclerosis. *Lancet*. 1992;340:1111-5.
37. Corretti M, Anderson T, Benjamin E, Celermajer D, Charbonneau F, Creager MA, et al. Guidelines for the ultrasound assessment of endothelial-dependent flow-mediated vasodilation of the brachial artery. *J Am Coll Cardiol*. 2002;39:257-65.
38. Sorensen K, Celermajer D, Spiegelhalter D, Georgakopoulos D, Robinson J, Thomas O, et al. Non-invasive measurement of human endothelium dependent arterial responses: accuracy and reproducibility. *Br Heart J*. 1995;74:247-53.
39. Witte D, Van der Graaf Y, Grobbee D, Bots M; SMART Study Group. Measurement of flow-mediated dilatation of the brachial artery is affected by local elastic vessel wall properties in high-risk patients. *Atherosclerosis*. 2005;182:323-30.
40. Lind L. Arterial compliance influences the measurement of flow mediated vasodilation, but not acetylcholine-mediated forearm blood flow: the prospective investigation of the vasculature in Uppsala seniors (PIVUS) study. *Atherosclerosis*. 2007;190:212-5.
41. Lind L, Berglund L, Larsson A, Sundström J. Endothelial function in resistance and conduit arteries and 5-year risk cardiovascular disease. *Circulation*. 2011;123:1545-51.
42. Yeboah J, Crouse JR, Hsu F, Burke GL, Herrington DM. Brachial flow mediated dilation predicts incident cardiovascular events in older adults: the Cardiovascular Health Study. *Circulation*. 2007;115:2390-7.
43. Clouse ME. How useful is computed tomography for screening coronary artery disease? *Circulation*. 2006;113:125-46.
44. Agatston AS, Nowitz WR, Hildner FJ, Zusmer NR, Viamonte MJr, Detrano R. Quantification of coronary artery calcium using ultrafast computed tomography. *J Am Coll Cardiol*. 1990;15:827-32.
45. Johnson KM, Dowe DA. The detection of any coronary calcium outperforms Framingham Risk Score as a first step in screening for coronary atherosclerosis. *AJR*. 2010;194:1235-43.
46. Vivancos-Delgado R, Gómez deDiego JJ, Aguilar-Torres, Forteza-Alberti JF. Novedades em técnicas de imagen cardiaca. *Rev Esp Cardiol*. 2011;64 Supl 1:30-41.
47. Achenbach S. Cardiac CT: State of the art for the detection of coronary arterial stenosis. *J Cardiovasc Comput Tomogr*. 2007;1:3-20.
48. Schuijff JD, Achenbach S, DeFeyter PJ, Bax JJ. Current applications and limitations of coronary computed tomography angiography in stable coronary artery disease. *Heart*. 2011;97:330-7.
49. Mark DB, Berman DS, Budoff MJ, Carr JJ, Gerber TC, Hetch HS, et al. 2010 expert consensus document on coronary computed tomographic angiography. *Circulation*. 2010;121:2509-43.
50. Achenbach S, Marwan M, Ropers D, Schepis T, Pfiderer T, Anders K, et al. Coronary computed tomography with consistent dose below 1 mSv using prospectively electrocardiogram-triggered high-pitch spiral acquisition. *Eur Heart J*. 2010;31:340-6.
51. Sones MS, Shirey EK. Cine coronary arteriography. *Med Concepts Cardiovasc Dis*. 1962;31:735.
52. Rodríguez-Palomares JF, Cuellar H, Martí G, García B, González-Alujas MT, Mahia P, et al. Coronariografía mediante tomografía computarizada de 16 detectores antes de la cirugía de recambio valvular. *Rev Esp Cardiol*. 2011;64:269-76.
53. Mendoza-Rodríguez V, Llerena LR, Milián-García V, Linares-Machado R, Hernández-Cañero A, Llerena LD, et al. Precisión de la tomografía de 64 cortes en el diagnóstico de la cardiopatía isquémica. *Arch Cardiol Mex*. 2008;78:162-70.
54. Aldrovandi A, Cademartiri F, Menozzi A, Ugo F, Lima D, Maffei E, et al. Evaluation of coronary atherosclerosis by multislice computed tomography in patients with acute myocardial infarction and without significant coronary artery stenosis. A comparative study with quantitative coronary angiography. *Circ Cardiovasc Imaging*. 2009;1:205-11.
55. Little WC, Constantinescu M, Applegate RJ, Kutcher MA, Burrows MT, Kahi FR, et al. Can coronary angiography predict the site of a subsequent myocardial infarction in patients with mid-to-moderate coronary disease? *Circulation*. 1988;78:1157-66.
56. Motoyama S, Sarai M, Harigaya H, Anno H, Inoue K, Hara T, et al. Computed tomographic angiography characteristics of atherosclerotic plaques subsequently resulting in acute coronary syndrome. *J Am Coll Cardiol*. 2009;54:49-57.
57. Madder RD, Chinnaiyan KM, Marandici AM, Goldstein JA. Features of disrupted plaques by coronary computed tomographic angiography correlates with invasively proven complex lesions. *Circ Cardiovasc Imaging*. 2011;4:105-13.
58. Finn AV, Nakamo M, Narula J, Kolodgie FD, Virmani R. Concept of vulnerable/unstable plaque. *Arterioscl Thromb Vasc Biol*. 2010;30:1282-92.
59. Halpern EJ. Triple-rule-out CT angiography for evaluation of acute chest pain and possible acute coronary syndrome. *Radiology*. 2009;252:332-45.
60. Llerena LR, Mendoza-Rodríguez V, Olivares-Aquiles EW, Llerena LD, López-Ferrero L, Cabrera-Toledo F. Origen de la arteria coronaria izquierda del seno coronario derecho diagnosticado por tomografía computarizada multicortes. *Rev Cubana Cardiol Cir Cardiovasc*. 2010;16:204-5.
61. Shuetz GM, Zacharopoulou NM, Schlattman P, Dewey M. Metaanalysis noninvasive coronary angiography using computed tomography versus magnetic resonance imaging. *Ann Intern Med*. 2010;152:167-77.
62. Hamdan A, Asbach P, Wellnhofer A, Klein C, Gebker R, Kelle S, et al. A prospective study for comparison of MR and CT imaging for detection of coronary artery stenosis. *J Am Coll Imag*. 2011;4:50-61.
63. Jacobson A, Senior R, Cerqueira M, Wong N, Thoms G, López V, et al. Myocardial Iodine-123 meta-iodobenzylguanidine imaging and cardiac events in heart failure results of the prospective ADMIRE-HF (AdreView Myocardial Imaging for Risk Evaluation in Heart Failure) study. *J Am Coll Cardiol*. 2010;55:2212-21.
64. Boogers M, Borleffs C, Henneman M, Van Bommel R, Van Ramshorst J, Boersma E, et al. Cardiac sympathetic denervation assessed with 123-I MIBG imaging predicts ventricular arrhythmias in implantable cardioverter-defibrillator patients. *J Am Coll Cardiol*. 2010;55:2769-77.
65. Hendel R, Berman D, DiCarli M, Heidenreich PA, Henkin RE, Pellikka PA, et al. ACC/ASNC/ACR/AHA/ASE/SCCT/SCMR/SNM 2009 appropriate use criteria for cardiac radionuclide imaging. *J Am Coll Cardiol*. 2009;53:2201-29.
66. Wild S, Roglic G, Green A, Sicree R, King H. Global prevalence of diabetes. Estimates for the year 2010 and projections for 2030. *Diabetes Care*. 2004;27:1047-53.
67. Hendel R, Cerqueira M, Douglas P, Caruth K, Allen J, Jensen N, et al. A multicenter assessment of the use of single photon emission computed tomography myocardial perfusion imaging with appropriateness criteria. *J Am Coll Cardiol*. 2010;55:156-62.
68. Goraya T, Leibson C, Palumbo P. Coronary atherosclerosis in diabetes mellitus: a population based autopsy study. *J Am Coll Cardiol*. 2002;40:946-53.
69. Wackers F, Young L, Inzuchi S, Chyun D, Davey, Barret E, et al. Detection of silent myocardial ischemia in asymptomatic diabetic subjects: the DIAD study. *Diabetes Care*. 2004;27:1954-61.

70. Scholte A, Schuijf J, Kharagjitsingh A, Dibbets-Schneider P, Stokkel M, Van der Wall, et al. Prevalence and predictors of an abnormal stress myocardial perfusion study in asymptomatic patients with type 2 diabetes mellitus. *Eur Nucl Med Mollmag.* 2009;36:567-75.
71. Hendel R, Abbott B, Bateman T, Blankstein R, Calnon D, Leppo J, et al. The role of radionuclide myocardial perfusion imaging for asymptomatic individuals. *J Nucl Cardiol.* 2011;18:3-15.
72. Anand D, Lim E, Hopkins D, Corder R, Shaw L, Sharp P, et al. Risk stratification in uncomplicated type 2 diabetes: prospective evaluation of the combined use of coronary artery calcium imaging and selective myocardial perfusion scintigraphy. *Eur Heart J.* 2006;27:713-21.
73. Shaw L, Iskandrian A. Prognostic value of gated myocardial perfusion SPECT. *J Nucl Cardiol.* 2004;11:171-85.
74. Go A, Chertow G, Fan D, McCulloch C, Hsu C. Chronic kidney disease and the risks of death, cardiovascular events, and hospitalization. *N Engl J Med.* 2004;351:1296-305.
75. Tonelli M, Wiebe N, Culleton B, House A, Rabbat C, Fok M, et al. Chronic kidney disease and mortality risk: a systematic review. *J Am Soc Nephrol.* 2006;17:2034-47.
76. Hase H, Joki N, Ishikawa H. Prognostic value of stress myocardial perfusion imaging using adenosine triphosphate at the beginning of haemodialysis treatment in patients with end-stage renal disease. *Nephrol Dial Trasplant.* 2004;19:1161-7.
77. Mieres J, Shaw L, Arai A, Budoff M, Flamm S, Hundley G, et al. Role of non-invasive testing in the clinical evaluation of women with suspected coronary artery disease. *Circulation.* 2005;111:682-96.
78. Marcassa C, Bax J, Bengel F, Hesse B, Petersen C, Reyes E, et al. Clinical value, costeffectiveness, and safety of myocardial perfusion scintigraphy: a position statement. *Eur Heart J.* 2008;29:557-63.