



# Síndrome de Tako-Tsubo. Reporte de un caso con atipicidades

## Tako-Tsubo syndrome. A case report with atypical features

Dr. Marcos V. Dopazo Alonso<sup>I</sup>; Dr. Raymid García Fernández<sup>II</sup>; Dr. Juan Valiente Mustelier<sup>II</sup>; Dra. Tania Guerrero González<sup>I</sup>; Dr. Lázaro O. Cabrera Rodríguez<sup>II</sup>; Dr. Juan J. Quirós Luis<sup>III</sup>; Dra. Felicita Camargo Fero<sup>IV</sup>.

I Especialista en MGI. Residente en Cardiología. Instituto de Cardiología y Cirugía Cardiovascular. La Habana. Cuba.

II Especialista en MGI. Especialista en Cardiología. Instituto de Cardiología y Cirugía Cardiovascular. La Habana. Cuba.

III Especialista en Cardiología. Instituto de Cardiología y Cirugía Cardiovascular. La Habana. Cuba.

IV Especialista en MGI. Facultad Dr. Carlos J. Finlay. La Habana. Cuba.

## RESUMEN

El síndrome de Tako-Tsubo es una miocardiopatía aguda reversible de caracterización reciente relacionada con el estrés. Su forma típica de presentación muestra elementos clínicos, electrocardiográficos, enzimáticos y ecocardiográficos que simulan un síndrome coronario agudo en ausencia de enfermedad coronaria obstructiva. Los métodos diagnósticos de imagen ponen en evidencia alteraciones segmentarias de la contractilidad que confieren a la geometría ventricular izquierda una forma distintiva a la cual debe su nombre. Se presenta la historia de una paciente que ingresó en nuestro hospital y cumple los criterios diagnósticos de esta entidad con algunas atipicidades.

**Palabras clave:** Tako-Tsubo, discinesia apical transitoria, miocardiopatía con coronarias normales, síndrome del corazón roto.

## ABSTRACT

The Tako-Tsubo syndrome is a reversible form of an acute stress-related cardiomyopathy that was recently described. It typically presents with a constellation of symptoms, electrocardiographic changes, elevated cardiac enzyme levels and echocardiography imaging consistent with an acute coronary syndrome. However, when the patient undergoes cardiac angiography, left ventricular apical ballooning finding is seen, but no significant coronary artery stenosis. This ballooning-like morphology, being the hallmark of this entity, can be detected by imaging. We present a case report in a patient who was admitted to our hospital and met all the diagnostic criteria of the Tako-Tsubo syndrome, but with some atypical features.

**Keywords:** Tako-Tsubo cardiomyopathy, transient left ventricular apical ballooning, left ventricle dysfunction with normal coronary, broken heart syndrome.

## INTRODUCCIÓN

En 1990, Sato y colaboradores describen en Japón una entidad semejante al síndrome coronario agudo en aspectos clínicos, electrocardiográficos, enzimáticos e imagenológicos.<sup>1</sup> Conocida también como discinesia apical transitoria, miocardiopatía inducida por estrés o síndrome del corazón roto, el síndrome de Tako-Tsubo debe su nombre a las alteraciones típicas de la motilidad segmentaria del ventrículo izquierdo (VI), evidenciadas en sus etapas iniciales por medios diagnósticos como la ecocardiografía y la ventriculografía, que muestran cambios de la geometría ventricular durante la sístole, semejando una trampa japonesa utilizada para atrapar pulpos llamada takotsubo (Figura 1).<sup>2-4</sup>



**Figura 1.** Tako-tsubo, vasija de barro utilizada para la pesca de pulpos.

Su incidencia es aún imprecisa, estudios estadounidenses han estimado que representa el 1-2% de los síndromes coronarios agudos, siendo más frecuente en mujeres mayores de 60 años con un perfil de riesgo cardiovascular bajo.<sup>5,6</sup> Su etiopatogenia es incierta todavía; se han postulado diferentes teorías que señalan hipótesis relacionadas con espasmo multivaso, miocarditis, alteraciones microvasculares, variantes anatómicas de la arteria descendente anterior muy larga y la toxicidad mediada por catecolaminas y neuropéptidos de estrés; siendo, esta última, la más aceptada de todas por sustentar la demostrada relación del síndrome con diferentes grados de estrés psíquico o físico como

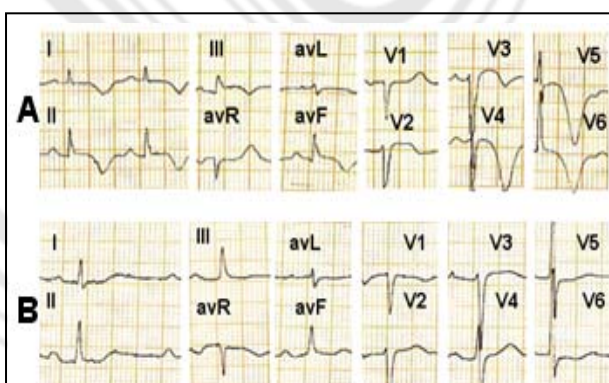
desencadenantes.<sup>4,5</sup> La ausencia de enfermedad coronaria obstructiva y de evidencia angiográfica de rotura de placa es imprescindible para el diagnóstico.<sup>2-6</sup>

Aunque se han reportado complicaciones graves como la insuficiencia cardíaca, su forma típica cursa con benignidad, restituyéndose la función ventricular en 1-3 semanas. Las recurrencias son infrecuentes.<sup>4</sup>

## CASO CLÍNICO

Mujer de 46 años, de piel negra, eumenorreica y fumadora; presenta antecedente de hipertensión arterial sistémica y antecedentes familiares de cardiopatía isquémica. Acude al Servicio de Urgencias de nuestro hospital porque al realizar un esfuerzo físico intenso y mantenido, presentó dolor precordial punzante con irradiación al cuello y brazo izquierdo, asociado a una pérdida breve del conocimiento con manifestaciones vegetativas. En el examen físico no se encontraron alteraciones relevantes en el momento de la presentación.

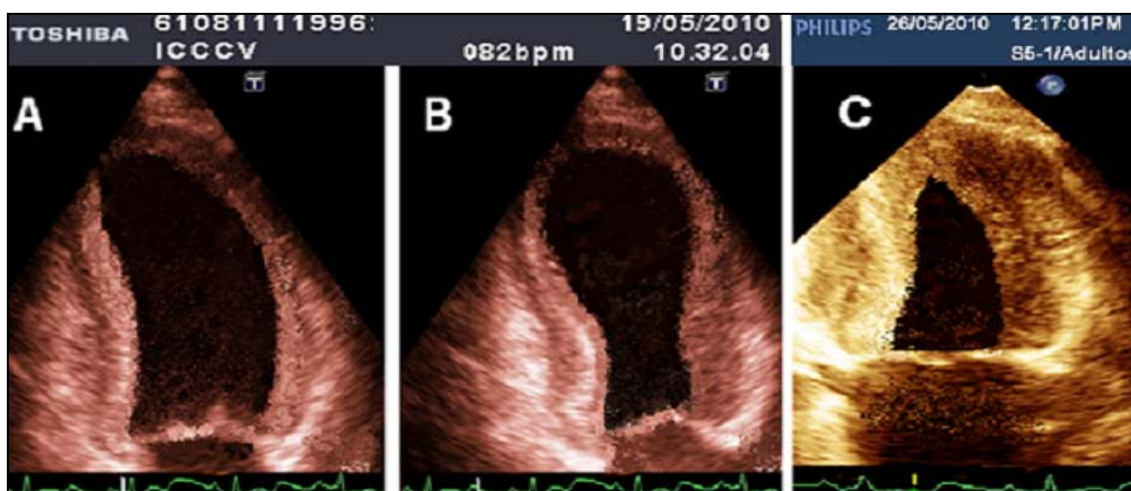
El ECG, a menos de una hora de iniciados los síntomas, mostró ritmo sinusal, frecuencia cardíaca de 100 lpm, supradesnivel del segmento ST de 2 mm en V2-V3 y de 1 mm en DII, DIII y avF con ondas T invertidas en múltiples derivaciones, siendo más profundas y simétricas de V4-V6. El intervalo QTc fue normal (Figura 2A).



**Figura 2.** Evolución electrocardiográfica.

**A:** Al ingreso, existe supradesnivel de ST de 0,1 mV en DII, DIII, avF y de 0,2 mV en V2 y V3; inversión generalizada de ondas T, siendo más profundas en V4-V6.

**B:** 7 días después.



**Figura 3.** Imágenes ecocardiográficas en fase aguda y recuperación (eje apical de 2 cámaras).

**A y B:** Fase aguda.

**A:** Telediástole; **B:** telesístole.

**C:** En telesístole una semana después. Existe evidente abombamiento medio-apical telesistólico con hipermotilidad basal durante la fase aguda que se recupera totalmente 7 días después.

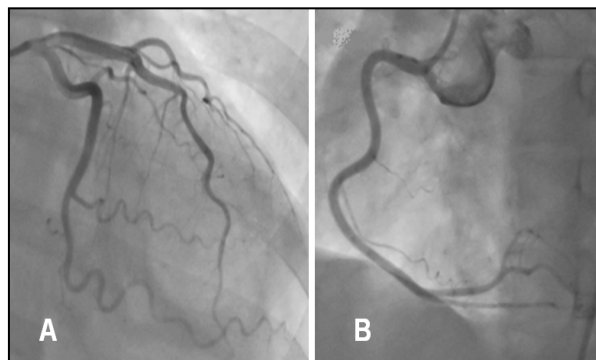
Se evidenció elevación discreta de enzimas cardíacas (CK, CK-MB) en mediciones seriadas y el ecocardiograma reveló disminución moderada de la función sistólica del VI, acinesia de los segmentos medio-apicales e hiperkinesia basal, que confiere a la geometría ventricular forma "ampulosa" durante la sístole (Figura 3). La coronariografía de urgencia descartó lesiones obstructivas en arterias coronarias epicárdicas. (Figura 4). Recibió tratamiento con aspirina, heparina y betabloqueadores.

Dos días después se realizó gammagrafía de perfusión miocárdica en reposo con Tc 99-MIBI que dio como resultado hipoperfusión apical severa con disminución del engrosamiento sistólico de los segmentos apicales. (Figura 5 y 6)

La paciente no presentó complicaciones durante su evolución. Hubo regresión de las alteraciones electrocardiográficas en siete días (Figura 2B) y recuperación de la función ventricular global y segmentaria a la normalidad, evaluadas por ecocardiografía y medicina nuclear, en el mismo período.

### Comentarios

La primera serie de casos reportados de síndrome de Tako-Tsubo tuvo lugar en el año 2001.<sup>2</sup> Después de haberse establecido los



**Figura 4.** Angiografía coronaria.

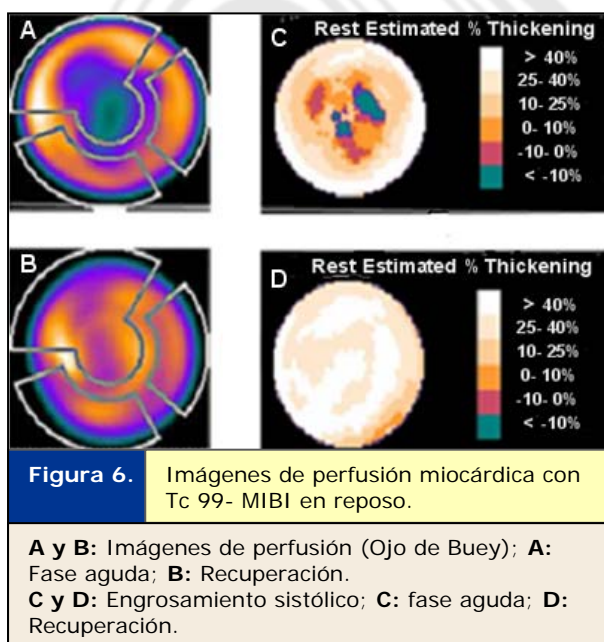
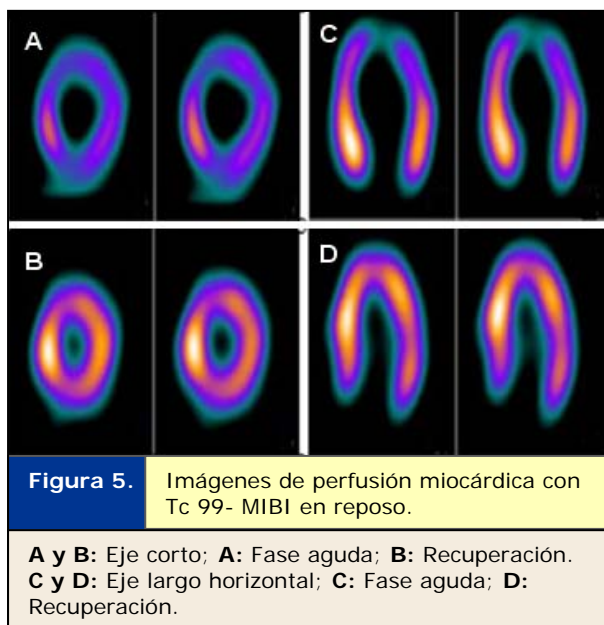
**A:** Arteria coronaria izquierda.

**B:** Arteria coronaria derecha. No se evidencian lesiones angiográficamente significativas.

critérios para el diagnóstico, otras series, de procedencia fundamentalmente asiática, han sido publicadas. Señalan estas investigaciones predominante incidencia en el sexo femenino y discordando con el caso que nos ocupa, una edad promedio cercana a los 60 años, siendo excepcional antes del climaterio.<sup>2-6</sup>

Inicialmente se sugirió una distribución racial y geográfica determinada, considerando la predilección descrita en la literatura por pacientes japoneses; sin embargo, se han reportado series en poblaciones blancas de Europa, Estados Unidos y otros países, lo





que demuestra que la incidencia de esta entidad no está limitada a grupos étnicos o zonas geográficas específicas.<sup>5, 6, 8</sup> El primer caso publicado en América data del 2004;<sup>9</sup> tres años más tarde se reporta por primera vez en Cuba, tratándose como en este caso, de una mujer de piel negra.<sup>10</sup>

La presencia de factores de riesgo coronario tampoco es común en quienes padecen este síndrome;<sup>2-6</sup> haberlos encontrado en esta paciente sugirió con fuerza la presencia de enfermedad coronaria obstructiva que fue descartada en la coronariografía de urgencia.

El dolor torácico y la falla cardíaca aguda son formas frecuentes de presentación, pero el síncope, como primera manifestación, se ha reportado solo en casos aislados.<sup>2, 5</sup>

En el momento de presentación en el centro hospitalario, la elevación del ST anterolateral es lo característico. La presencia de ondas T negativas profundas y simétricas, asociado a una prolongación del intervalo QTc, son signos comúnmente encontrados después del segundo día de iniciados los síntomas.<sup>4, 5</sup>

En nuestra paciente fue visto elevación del ST en DII, DIII y avF junto a la inversión de la onda T en múltiples derivaciones desde la primera hora de iniciados los síntomas. (Figura 2) Este patrón electrocardiográfico aparece poco descrito en las series reportadas.

El estudio ecocardiográfico demostró las alteraciones iniciales de la contractilidad y su reversibilidad. Es útil para diagnosticar las infrecuentes complicaciones mecánicas, para cuantificar la presencia de gradiente intraventricular o de insuficiencia mitral cuando existen, así como para descartar la presencia de trombos intracavitarios favorecidos por la acinesia apical.

La coronariografía se hace imprescindible en la confirmación diagnóstica. No debe encontrarse ninguna lesión obstructiva mayor de 50% en un vaso epicárdico ni placas ulceradas o trombos potencialmente responsables del cuadro.<sup>2-4</sup>

Aunque estudios de medicina nuclear han demostrado perfusión normal durante la fase aguda en pacientes con síndrome de Tako-Tsubo, suelen detectarse defectos de perfusión en el ápex, en la pared anterior y lateral del VI, pero habitualmente son menores en comparación con las alteraciones de la contractilidad que se observan en el ecocardiograma y la ventriculografía.<sup>11</sup>

A pesar de las atipicidades señaladas, en el caso que nos ocupa, han sido demostrados los criterios diagnósticos vigentes para esta entidad: alteraciones transitorias de la contractilidad que involucran más territorio que el de una arteria coronaria determinada; ausencia de enfermedad coronaria obstructiva y de rotura de placa aguda evidenciadas

por angiografía coronaria; nuevas alteraciones electrocardiográficas (elevación del ST y/o inversión de la onda T) y elevación modesta de enzimas cardíacas.<sup>4</sup> La aplicación del método clínico, guiada por un alto grado de sospecha, permitió llegar al diagnóstico de esta forma especial de miocardiopatía que, hasta el momento, ha sido poco reportada en nuestro medio.

## REFERENCIAS BIBLIOGRÁFICAS

1. Sato H, Tateishi H, Uchida T. Takotsubo-type cardiomyopathy due to multivessel spasm. En: Kodama K, Haze K, Hon M, editors. *Clinical Aspect of Myocardial Injury: From Ischemia to Heart Failure*. Tokyo: Kagakuhyouronsya Co; 1990. pp. 56-64.
2. Tsuchihashi K, Ueshima K, Uchida T, Ohmura N, Kimura K, Owa M, et al. Transient left ventricular apical ballooning without coronary artery stenosis: a novel heart syndrome mimicking acute myocardial infarction. *Angina Pectoris-Myocardial Infarction Investigations in Japan*. *J Am Coll Cardiol*. 2001;38:11-18.
3. Prasad A, Lerman A, Rihal CS. Apical ballooning syndrome (Tako-Tsubo or stress cardiomyopathy): a mimic of acute myocardial infarction. *Am Heart J*. 2008;155:408-17.
4. Bybee KA, Prasad A. Stress-related cardiomyopathy syndromes. *Circulation*. 2008;118:397-409.
5. Gianni M, Dentali F, Grandi AM, Sumner G, Hiralal R, Lonn E. Apical ballooning syndrome or takotsubo cardiomyopathy: a systematic review. *Eur Heart J*. 2006;27:1523-29.
6. Núñez-Gil IJ, Fernández-Ortiz A, Luaces Méndez M, García-Rubira JC, Alonso J, Vivas Balcones D, et al. Apical transient dyskinesia (TakoTsubo cardiomyopathy): a five-year clinical experience in Caucasians. *Eur Heart J*. 2008;29(abstract supplement):53.
7. Núñez-Gil IJ, Fernández-Ortiz A, Pérez-Isla L, Luaces M, García-Rubira JC, Vivas D, et al. Clinical and prognostic comparison between left ventricular transient dyskinesia and a first non-ST-segment elevation acute coronary syndrome. *Coron Artery Dis*. 2008;19:449-53.
8. Sharkey SW, Lesser JR, Zenovich AG, Maron MS, Lindberg J, Longe TF, et al. Acute and reversible cardiomyopathy provoked by stress in women from the United States. *Circulation*. 2005;111:472-79.
9. Gaspar J, Gómez RA. Síndrome Tako-Tsubo (Discinesia antero-apical transitoria): Primer caso descrito en América Latina y revisión de la literatura. *Arch Inst Cardiol Mex*. 2004;74:205-14.
10. Céspedes JC, Pérez J, Almeida J, Álvarez O, Valdés M, Méndez TC. Síndrome de discinesia apical transitoria. Presentación de 1 caso. *Rev cubana med*. 2007;46(3).
11. Yoshida T, Hibino T, Kako N, Murai S, Oguri M, Kato K, et al. A pathophysiologic study of tako-tsubo cardiomyopathy with F-18 fluorodeoxyglucose positron emission tomography. *Eur Heart J*. 2007;28:2598-604.

Recibido: 7 de enero del 2011.

Aceptado: 22 de febrero del 2011.