

Rev Cubana Cardiol Cir Cardiovasc 1997;11(2):74-83

Instituto de Cardiología y Cirugía Cardiovascular

## Flutter auricular con conducción auriculoventricular 1:1

Dr. Francisco D. Rodríguez Martorell,<sup>1</sup> Dra. Carmen Nieto Lluís,<sup>2</sup> Dra. Margarita Dorantes Sánchez,<sup>3</sup> Lic. Lidia M. Rodríguez Nande,<sup>4</sup> Dr. Francisco Dorticós Balea,<sup>2</sup> Dr. Jesús Castro Hevia<sup>3</sup> y Dr. Roberto Zayas Molina<sup>3</sup>

1. Especialista de I Grado en Cardiología y Medicina General Integral. Hospital Clínicoquirúrgico "General Calixto García".
2. Doctor en Ciencias Médicas.
3. Especialista de II Grado en Cardiología.
4. Licenciada en Cibernética-Matemática. Investigador Agregado.

### RESUMEN

El flutter auricular con conducción auriculoventricular 1:1 es una arritmia cardíaca difícil de diagnosticar, fatal en muchos casos y rebelde al tratamiento medicamentoso. Se estudiaron 17 pacientes con esta entidad. El 70,6 % presentó palpitaciones, el 64,7 % síncope y el resto síntomas importantes como mareos, sudoración y angina. El episodio se yuguló con antiarrítmicos endovenosos o cardioversión eléctrica. Diez pacientes tenían enfermedades cardiovasculares asociadas como hipertensión arterial, cardiopatía isquémica y estenosis aórtica. En el seguimiento cinco pacientes fueron controlados con fármacos antiarrítmicos. A once se les realizaron estudios electrofisiológicos con objetivos diagnóstico o terapéuticos. Cuando los fármacos fueron inefectivos o la crisis de flutter auricular 1:1 ominosa para el paciente, se realizó fulguración eléctrica del foco del flutter (cinco casos), dos de ellos necesitaron antiarrítmicos, aún después del procedimiento y se han mantenido asintomáticos. A los tres casos con ablación del foco no exitosa o asociación de una fibrilación auricular se les fulguró el nodo auriculoventricular. Todos evolucionaron bien. Esta entidad es mal tolerada, muy sintomática de difícil diagnóstico y prevención con drogas, con posibilidades terapéuticas no farmacológicas.

*Descriptores DeCS:* FLUTTER ATRIAL/cirugía; ABLACION POR CATETER; NODULO AURICULOVENTRICULAR/cirugía; FLUTTER ATRIAL/terapia; CARDIOVERSION ELECTRICA.

El flutter auricular con conducción AV 1:1 es un entidad clínica cuya frecuencia real no se conoce, de difícil diagnóstico, repercusión hemodinámica y terapéutica compleja. Esta enfermedad ha llamado la atención a los investigadores desde el comienzo de siglo<sup>1,2</sup> y aún en nuestros días se discute mucho sobre su etiopatogenia, diagnóstico y terapéutica.<sup>3-6</sup> Sus síntomas pueden recordar a los que se presentan en el infarto del miocardio, accidentes cerebrovasculares, edema pulmonar o *shock*. El diagnóstico electrocardiográfico es difícil por la frecuencia cardíaca elevada, la duración del QRS (los complejos QRS anchos con morfología de BRD o BRI se confunden con taquicardias ventriculares o taquicardias supraventriculares aberrantes),<sup>7</sup> y la dificultad

para determinar la actividad auricular. En un porcentaje elevado de casos, la arritmia no es precisada o el diagnóstico es erróneo. Esto no es sorprendente pues en las taquicardias con QRS ancho, los errores diagnósticos son tan frecuentes que el desacierto llega al 50 %.<sup>7,8</sup>

El flutter auricular con conducción auriculoventricular 1:1 es una arritmia poco común. *Finkelstein, Bellet y Gold*<sup>9</sup> en 1956 reunieron 50 casos que posteriormente fueron publicados. Hasta 1995 en la literatura había reportados casi un centenar de ellos.<sup>3,10</sup>

Dos hipótesis han sido formuladas por algunos investigadores para explicar este tipo de arritmia: la capacidad del nodo AV de conducir rápidamente (inusual) y la existencia de un *bypass* nodal.<sup>4,11</sup>

En la literatura se describen factores desencadenantes de los paroxismos de esta arritmia como son: daño miocárdico severo, incremento de la actividad simpática, inducción de la anestesia, drogas como quinidina y disopiramida, capaces de acelerar la conducción auriculoventricular.<sup>12,13</sup> Otros autores han planteado que el diagnóstico inicial de esta entidad resulta dudoso más aún si la frecuencia no es la más típica y si la anchura del QRS supera los 120 m/seg.<sup>4</sup>

Es una entidad de difícil diagnóstico y su manejo es discutido, por lo que nos propusimos caracterizar las crisis, determinar el pronóstico y la terapéutica más eficaz.

## **MÉTODOS**

Se hizo un estudio retrospectivo que abarcó 17 pacientes entre 15 y 71 años de ambos sexos, que asistieron al cuerpo de guardia o consulta externa de arritmología, por episodios de taquicardia regular rápida cuyo diagnóstico fue de flutter auricular con respuesta ventricular 1:1 en trazados o pruebas ergométricas (dos casos necesitaron de este medio diagnóstico para evidenciar la arritmia), durante el período comprendido desde 1985 hasta 1993 en el Instituto de Cardiología y Cirugía Cardiovascular.

Se ingresaron los pacientes para yugular las crisis y para la realización ulterior de EEF. A todos se les indicó ecocardiografía para valorar anatomía de las aurículas.

Para la realización de los EEF se siguió la siguiente metodología.<sup>14</sup> Se suspendió el tratamiento farmacológico de acuerdo con las características del medicamento. Sin sedación y previa administración de heparina endovenosa se introdujo por vía femoral catéteres electrodos 6F en la aurícula derecha alta (ADA), plano tricuspídeo y ápex del ventrículo derecho y un explorador en aurícula derecha baja (ADB).

Con el paciente en flutter se localizó en la aurícula derecha entre el orificio de seno coronario, la tricúspide y la vena cava inferior en una zona con electrograma de baja amplitud fragmentado y de larga duración, cuyo inicio precedió al de la referencia y al inicio de la onda del flutter registrado en el electrocardiograma periférico; se procedió a choque catódico unipolar con energía de 150-200 Joules por medio de un desfibrilador Nihon-Khoden IEC 3510.

Se concluyó la sesión al transcurrir 30 minutos y lograrse inducir la arritmia por la estimulación con alta frecuencia desde ADA. Si hubo recidiva, se indicó una segunda sesión y se inició el tratamiento farmacológico.

En los casos con criterios de fulguración del haz de His (fulguración del foco no exitosa, arritmias auriculares mixtas y en pacientes con marcapasos ya implantados), se siguió la metodología inicial, pero el catéter fue situado a nivel del haz de His. Esto dio como resultado la interrupción de la conducción AV y la implantación de marcapaso permanente.

El seguimiento de los pacientes se llevó a cabo en la consulta externa, con periodicidad mensual.

### **Criterios**

Flutter auricular: intervalo AA de 200 m/seg, RR regular o irregular.<sup>7</sup>

Tipo I o común: ondas "F" (negati-vas) con patrón en dientes de sierra en DII, DIII, AVF y positivas en V<sub>1</sub> (orien-tación caudocraneal). Frecuencia auricular 300 lat/min.<sup>14</sup>

Tipo no común o raro: Ondas "F" (positivas) en DII, DIII, AVF y V<sub>6</sub> y negativas en V<sub>1</sub> (orientación cráneo-caudal). Frecuencia entre 250-300 lat/min.<sup>14</sup>

Flutter auricular con conducción AV 1:1:

Se aceptaron los siguientes criterios<sup>15</sup>:

Presencia de ondas auriculares que ocurren a una frecuencia de 225 a 315 lat/min, seguida de respuesta ventricular.

Demostración de flutter auricular con mayor grado de bloqueo AV antes o después de la arritmia con conducción 1:1.

En el EEF cada auriculograma que antecediera un ventriculograma, con A-A y V-V de 200 m/seg.

Fulguración exitosa: Si el paciente se mantenía asintomático y sin tratamiento o si en el EEF era imposible reproducir el flutter con estimulación a frecuencias crecientes en aurículas.

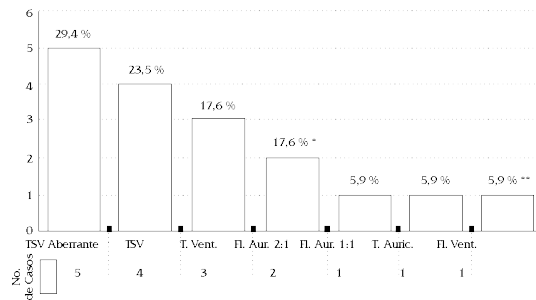
Fulguración fracasada: Si al término del EEF se reindujo la arritmia o si hubo recidivas clínicas (con o sin antiarrítmicos asociados).

### **RESULTADOS**

Del grupo estudiado 10 tenían asociados otras enfermedades cardiovasculares, predominando la hipertensión arterial (23,5 %) y la cardiopatía isquémica (17,6 %).

El diagnóstico inicial de la arritmia fue difícil de precisar; se invocó la taquicardia supraventricular aberrante en el 29,4 %. Se diagnosticaron erróneamente como

taquicardia auricular, flutter ventricular y taquicardia ventricular 5 casos (29,4 %) (figura 1). Los síntomas asociados más frecuentes fueron las palpitaciones con el 70,6 % y los síncope con el 64,7 %, seguidos de mareos, sudoración y angina. En el 47,1 % no se encontró una causa aparente de las crisis, con una duración entre 1 y 60 minutos. La frecuencia de aparición oscilaba de 3 a 4 en el año. En 5 pacientes fue necesaria la cardioversión eléctrica por deterioro hemodinámico e ineffectividad de las drogas (tabla).



\* El flutter 1:1 fue durante la prueba ergométrica  
 \*\* Frecuencia de la arritmia 300°, QRS = 0,18 seg.

FIGURA 1. Diagnóstico electrocardiográfico inicial.

TABLA. Características de las crisis

<i>SÍNTOMAS</i>	<i>DURACIÓN</i>
Palpitaciones 12(70,6 %)	<1 min 5(29,4 %)
Síncope 11(64,7 %)	1-60 12(70,6 %)
Mareos 8(47,1 %)	
Sudoración 6(35,3 %)	
Angor 6(35,3 %)	
Disnea 4(23,5 %)	
Palidez 1(5,9 %)	
<i>FACTORES DESENCADENANTES</i>	<i>MODO DE TERMINACIÓN</i>
Estrés 5(29,4 %)	Espontánea 1(5,9 %)
Esfuerzo 2(11,8 %)	Maniobras Vagales 1(5,9 %)
Otros 2(11,8 %)	Drogas 4(23,5 %)
(fiebre)	M. Vagales + Drogas 6(35,3 %)
Sin causa aparente 8(47,1 %)	Drogas+Cardioversión 5(29,4 %)

Los fármacos más utilizados durante el episodio agudo fueron verapamilo, amiodarona, flecainida y combinaciones de ellas (Figura 2), que en el 23,5 % revirtieron la arritmia sin necesidad de asociarse a otro proceder.

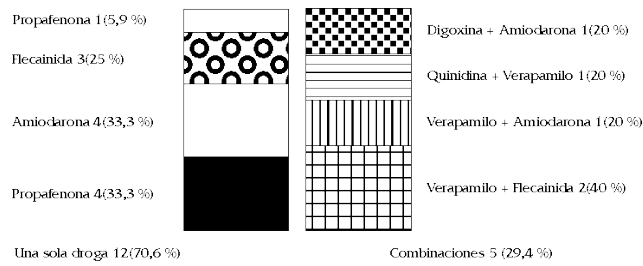


FIGURA 2. Drogas durante el episodio.

La frecuencia cardíaca media alcanzada durante la taquicardia fue del 265,6 +/- 32 lat/min y la duración del QRS de 0,14 +/- 0,01 seg. Siete casos presentaron morfología de bloqueo de rama derecha (BRD) y 5 de rama izquierda (BRI) (figura 3). Los electrocardiogramas basales de estos pacientes fueron normales en su mayoría, sólo 3 presentaron trastornos de la conducción intraauricular.

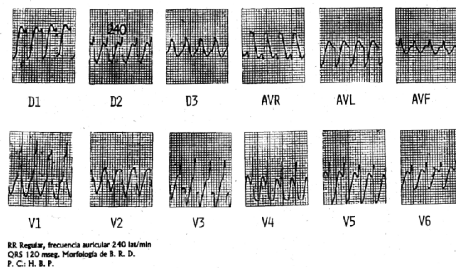


FIGURA 3. Flutter auricular con conducción A<sub>4</sub> 1:1.

Los estudios ecocardiográficos fueron normales en su mayoría, sólo 3 pacientes presentaron crecimiento de la aurícula para el 17,6 %.

Once pacientes que continuaron presentando flutter auricular con conducción AV 1:1. fueron sometidos a estudios electrofisiológicos con fines de precisión diagnóstica y conducta terapéutica. En ocho enfermos se procedió a la ablación del foco del flutter (figura 4) y en dos a fulgurar el haz de His.

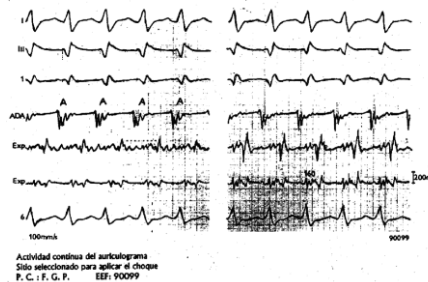


FIGURA 4. Fulguración del foco del Flutter auricular 1:1.

Tres de los pacientes a los que se les fulguró el foco fueron sometidos posteriormente a terapéutica ablatoria del haz de His e implantación de marcapasos porque seguían con crisis y no mejoraban con antiarrítmicos, o les apareció otra arritmia cardíaca asociada (figura 5).

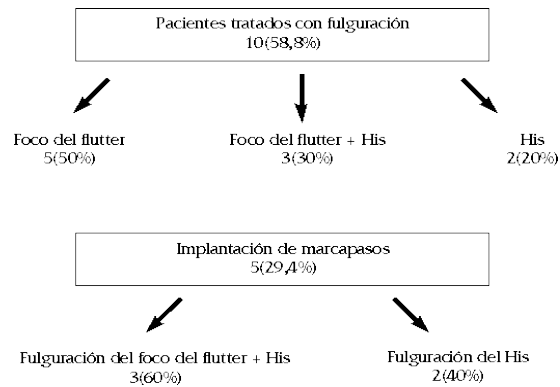


FIGURA 5. Terapéutica no farmacológica.

La evolución clínica de los pacientes fue satisfactoria, quince enfermos se encuentran asintomáticos, cinco de ellos con medicamentos antiarrítmicos (quinidina o amiodarona).

Tres de los fulgurados del foco del flutter no tuvieron más crisis y a los otros 2 se les indicó fármacos que antes eran incapaces de prevenir la arritmia. Los casos con marcapasos implantados no han presentado síntomas. Dos pacientes son rebeldes al tratamiento médico, presentan recurrencias de crisis y están pendientes de ser fulgurados.

## DISCUSIÓN

Los factores desencadenantes fueron variables y en un número elevado no se constató una causa aparente. Este acápite es muy discutido, *London*<sup>2</sup> y *Aranda*<sup>10</sup> coinciden al reportar el estrés, la tirotoxicosis, la terapia con quinidina y el ejercicio físico como condiciones precipitantes de los paroxismos de flutter auricular con conducción AV 1:1. También se ha documentado la arritmia durante la inducción de la anestesia.<sup>4</sup>

El control farmacológico de estos pacientes fue difícil. Este aspecto es muy controversial, algunos investigadores plantean que los agentes del tipo IA e IC son inefectivos en la disminución del automatismo, la prolongación de la conducción auricular y el período refractario<sup>16,17</sup> por lo que sólo se deben utilizar cuando se considere la terminación de la arritmia por estimulación eléctrica. No obstante, unos autores consideran muy útiles los de la clase IC (flecainida o propafenona) en la terapia aguda<sup>18</sup> y otros en la terapéutica crónica por su capacidad para prevenir latidos auriculares prematuros.<sup>19</sup>

Los fármacos de la clase III como amiodarona y el de uso más reciente, el sotalol, tienen un elevado por ciento de eficacia en la prevención y terminación del flutter, fundamentalmente en pacientes refractarios al tratamiento con otras drogas, por prolongar la duración del período refractario a nivel auricular y nodal.<sup>18</sup> Para reducir la frecuencia ventricular también se promueve el uso de ciertos antagonistas de los canales de calcio como el verapamilo.<sup>19</sup>

Los casos rebeldes a los antiarrítmicos y los que de inicio presentaron crisis sincopales fueron sometidos a tratamiento no farmacológico (ablación del foco del flutter). A veces este procedimiento no es definitivo, siendo necesario repetirlo o asociar medicamentos, debido a que el foco es un área extensa de múltiples zonas de potenciales patológicos auriculares.<sup>20</sup>

## SUMMARY

Atrial flutter with 1:1 atrioventricular conduction is a cardiac arrhythmia difficult to diagnose, fatal in many cases, and unmanageable with drug therapy. A number of 17 patients presenting with this disease was studied. A percentage of 70.6 % presented with throbbings, 64.7 % with syncope and important symptoms such as dizziness, sweating, and angina pectoris. The episode was solved with the use of antiarrhythmic agents by endovenous route or electrical cardioversion. Ten patients had associated cardiovascular diseases such as arterial hypertension, ischemic heart disease, and aortic stenosis. During the follow-up 5 patients were controlled with the use of antiarrhythmic drugs. Eleven patients underwent electrophysiologic studies with diagnostic or therapeutic purposes. When the drugs failed to be effective or the crisis of 1:1 atrial flutter was execrable for the patient, an electrical fulguration of the flutter focus (five cases) was performed. Two patients needed antiarrhythmic agents even after the procedure and are now asymptomatic. Three cases with unsuccessful ablation of the focus or associated atrial fibrillation underwent a fulguration of the atrioventricular node. All patients had a satisfactory evolution. This entity is poorly tolerated presenting a great deal of symptoms and the diagnosis and prevention with drugs is very difficult with no pharmacologic therapeutic possibilities.

*Subject headings:* ATRIAL FLUTTER/surgery; CATHETER ABLATION; ATRIOVENTRICULAR NODE/surgery; ATRIAL FLUTTER/therapy; ELECTRIC CARDIOVERSION.

## REFERENCIAS BIBLIOGRÁFICAS

1. Lewis T. Observation on flutter and fibrillation. *Heart* 1918;7:127-31.
2. London F, Howell M. Atrial flutter 1 to 1 conduction during treatment with quinidine and digitals. *Am Heart J* 1954;4:152- -56.
3. Jensen SE, Sandoe E, Madsen EB. Atrial flutter with paroxysmal 1:1 atrioventricular conduction. *Ugeskr Lergen* 1992;154:2689- -92.
4. Kenelly BM, Lane GK. Electrophysiological studies in four patient with atrial flutter with 1:1 atrioventricular conduction. *Am Heart J* 1978;96:723-30.
5. Toboul P, Soude N, Atallah G, Kirkosian G. Electrophysiologic basis of catheter ablation in atrial flutter. *Am J Cardiol* 1989;64(Suppl. J):79-82.
6. Shoels W, Kruebler W, Yang H, Gough WB. A unified functional/anatomic substrate for circus movement atrial flutter and refractory patterns in the canine right atrial enlargement model. *J Am Coll Cardiol* 1993;21:73-4.
7. Castro A, Dorantes M, Dorticós F, Zayas R, Nieto C. Taquicardias con QRS ancho: Evaluación clínico- -electrofisiológica. *Arch Inst Cardiol Mex* 1991;61:91-9.
8. Castro A, Dorantes M, Dorticós F, Zayas R, Nieto C, Hernández K. Taquicardias con QRS ancho. Derivaciones de superficie y estimulación eléctrica programada. *Rev Cub Cardiol Cir Cardiovas* 1994;8:21- -32.
9. Finkelstein D, Gold H, Bellet S. Atrial flutter with 1:1 AV conduction. *Am J Med* 1956;20:65-70.
10. Aranda J, Moleiro F, Castellanos A, Befeler B. Electrophysiologic studies in a patient with atrial flutter and 1:1 atrioventricular conduction. *Chest* 1975;68:200-4.

11. Pahlajam DB, Miller RA, Serratore M. Pattern of atrioventricular conduction in children. *Am Heart J* 1975;90:165-9.
12. Bellet S. Clinical disorders of the heart beat. Philadelphia Lea & Febeger Publishers 1971:191.
13. Myerburg RJ, Kessler KM, Castellanos A. Recognition, clinical assessment and management of arrhythmias and conduction disturbances. In: Schlant RC, Alexander RW eds. *Hurst's the heart*. 8th ed. New York: Mc Graw-Hill. 1994:705-14.
14. Dorticós F, Zayas R, Dorantes M, Bueno J. Estudios electrofisiológicos en las taquicardias paroxísticas supraventriculares. *Rev Cub Cardiol Cir Cardiovasc* 1987;1:14- -21.
15. Spivacks A, Sackner MA, Schnabell TG. Atrial flutter with 1:1 AV conduction associated with pulmonary embolism in the aged. *Am Heart J* 1960;59:53-7.
16. Josephson ME, Caracta AR, Ricciutti MA, Lav SH, Damato AN. Electrophysiological properties of procainamide in man. *Am J Cardiol* 1974;33:596-601.
17. Josephson ME, Sedes SF, Batsford WP, Weisfogel GM, Akhtan M, Caracta AR. Electrophysiological effects of intramuscular quinidine on the atrioventricular conducting system man. *Am Heart J* 1974;87:55-62.
18. Haines DE, DiMarco JP. Current Therapy for supraventricular tachycardia. *Curr Probl Cardiol* 1992;7:438- -42.
19. Wellens HJ, Brugada P, Smeets JL. Antiarrhythmic drugs for supraventricular tachycardia. *Am J Cardiol* 1988;5(Suppl.L):69- -73.
20. Waldo AL. Evaluación clínica del tratamiento de pacientes con fibrilación o flutter auriculares. *Clin Cardiol Norteam* 1990;3:512-14.

Recibido: 13 de enero de 1997. Aprobado: 13 de marzo de 1997.

Dr. *Francisco D. Rodríguez Martorell*. Instituto de Cardiología y Cirugía Cardiovascular. Calle 17 esq. A, El Vedado, Ciudad de La Habana.