

## ARTYKUŁY ORYGINALNE (ORIGINAL PAPERS)

# Uszkodzenie więzadeł, łąkotki stawu kolanowego – narciarstwo alpejskie

(Damage to the ligaments, meniscus of the knee joint - alpine skiing)

J Korpanty <sup>1,A,D</sup>, M Kulesa-Mrowiecka <sup>1,B,E</sup>, Z Kopański <sup>1,F</sup>, F Furmanik <sup>2,B,C</sup>, W Ptak <sup>2,B,C</sup>,  
J Tabak <sup>2,C</sup>, T Kilian <sup>2,B,C</sup>

1. Wydziału Nauk o Zdrowiu Collegium Medicum Uniwersytet Jagielloński
2. Collegium Masoviense – Wyższa Szkoła Nauk o Zdrowiu

**Abstract** - The authors presented selected issues of the anatomy and biomechanics of the anterior cruciate ligament and medial collateral ligament. They discussed situations leading to damage to these ligaments. They characterized the role of rehabilitation in the treatment of damage, especially in the postoperative period. In addition, they discussed the anatomy of the knee joint meniscus. They presented a clinical picture suggesting their damage. They underlined the importance of imaging tests in the diagnosis of lesions. At the end of the article the pathomechanism of spine pain developing in skiers (alpinians) was presented. Attention has been paid to the possibilities and effectiveness of therapy.

**Key words** - frontal cruciate ligament, medial collateral ligament, meniscus, backache, skiing, treatment.

**Streszczenie** - Autorzy przedstawili wybrane zagadnienia z anatomii i biomechaniki więzadła krzyżowego przedniego i więzadła pobocznego przyśrodkowego. Omówili sytuacje prowadzące do uszkodzenia tych więzadeł. Scharakteryzowali rolę rehabilitacji w leczeniu uszkodzeń, zwłaszcza w okresie pooperacyjnym. Ponadto omówili anatomię łąkotek stawu kolanowego. Przedstawili obraz kliniczny sugerujący ich uszkodzenie. Podkreślili znaczenie badań obrazowych w diagnostyce uszkodzeń. Na koniec artykułu przedstawiono patomechanizm dolegliwości bólowych kręgosłupa rozwijających się u narciarzy (alpejczyków). Zwrócono uwagę na możliwości i skuteczności prowadzonych terapii.

**Słowa kluczowe** - więzadło krzyżowe przednie, więzadło poboczne przyśrodkowe, łąkotki, bóle kręgosłupa, narciarstwo, leczenie.

**Wkład poszczególnych autorów w powstanie pracy** - A-Koncepcja i projekt badania, B-Gromadzenie i/lub zestawianie danych, C-Analiza i interpretacja danych, D-Napisanie artykułu, E-Krytyczne zrecenzowanie artykułu, F-Ostateczne zatwierdzenie artykułu

**Adres do korespondencji** - Prof. dr Zbigniew Kopański, Collegium Masoviense – Wyższa Szkoła Nauk o Zdrowiu, Żyrardów, ul. G. Narutowicza 35, PL-96-300 Żyrardów, e-mail: [zkopanski@o2.pl](mailto:zkopanski@o2.pl)

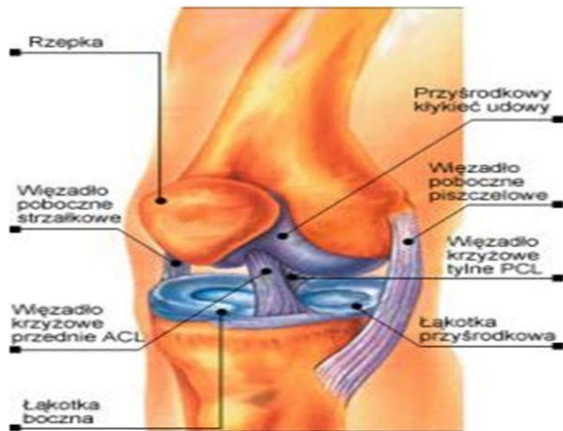
**Zaakceptowano do druku:** 14.11.2018.

## USZKODZENIE WIĘZADŁA KRZYŻOWEGO PRZEDNIEGO (ACL)

Więzadło krzyżowe przednie przyczepia się od powierzchni przyśrodkowej kłykcia bocznego kości udowej i na polu międzykłykciowym przednim kości piszczelowej. Jest to bardzo silne więzadło o średniej długości 31mm i 11 mm szerokości (rycina 1) [1-4].

Więzadło odpowiada za ograniczanie przedniego przemieszczania piszczeli, a podczas biernego ruchu zamianę toczenia na ruch ślizgowy. [2,3,6]

Więzadło krzyżowe przednie zostaje uszkodzone poprzez ruch koślawiący, kiedy stopa pozostaje nieruchoma, a staw kolanowy zgięty. Dochodzi do przemieszczenia stawu do wewnątrz i rotacji zewnętrznej goleni w stosunku do uda przez działające boczne siły.



Rycina 1. Anatomia stawu kolanowego [5]

W ruchu szpotawiającym, gdy stopa jest nieruchoma, a staw kolanowy lekko zgięty działają siły od strony przyśrodkowej powodujące przesunięcie stawu na zewnątrz i wewnętrzną rotację goleni w stosunku do uda. Istnieje też mechanizm nagłego wyprostowania w stawie kolanowym, gdy na wyprostowany staw zadziała siła zewnętrzna lub dojdzie do nadmiernego obciążenia wyprostowanego stawu. [2,3,7]

Podczas uprawiania narciarstwa alpejskiego do uszkodzenia więzadła krzyżowego przedniego dochodzi najczęściej podczas lądowania po skoku i przechyleniu się w kierunku tyłu nart wraz z rotowaniem kolan, podczas nadmiernego wyprostowania w stawie kolanowym i rotacji wewnętrznej, połączonej z upadkiem do przodu. [7]

Kolejnym mechanizmem jest ustawienie zgięciowe stawu kolanowego połączone z rotacją wewnętrzną oraz utrzymaniem ciężaru ciała na nartach dolnej, w momencie utraty równowagi i przechylenia się do tyłu, kiedy dochodzi do wyprostowania kończyny dolnej oraz jeszcze mocniejszej jej rotacji. Ten mechanizm jest najczęściej spotykany. Często też nagle, szybkie i niekontrolowane ustawienie nart do pozycji płużnej może doprowadzić do urazu. [8]

Urazowi więzadła krzyżowego często towarzyszą również uszkodzenia dodatkowe takie jak, uszkodzenie więzadła bocznego przyśrodkowego i uszkodzenie łąkotki przyśrodkowej. Bardzo często uszkodzenie ACL wymaga operacyjnej rekon-

strukcji, a właściwy proces fizjoterapii można rozpocząć po leczeniu chirurgicznym. [9,10]

W pierwszym etapie rehabilitacji pooperacyjnej łagodzi się dolegliwości bólowe oraz dąży się do zmniejszenia obrzęku kolana. Pomocna może okazać się krioterapia stosowana zgodnie z regułą PRICE, elewacja kończyny oraz ćwiczenia przeciwzakrzepowe, które przyspieszają ewakuację chłonki. Na tym etapie może także sięgać po aplikacje Kinesio Tapingu- przeciwobrzękowa. [11]

Ważnym elementem rehabilitacji jest stosowanie ćwiczeń zwiększających zakres ruchu w stawie kolanowym, co zapobiega tworzeniu się zrostów spowalniających rehabilitację. Istotnym aspektem w pierwszej fazie jest mobilizacja i przywrócenie prawidłowego funkcjonowania mięśnia czworogłowego uda, poprzez ćwiczenia izometryczne, ćwiczenia czynno-bierne, samowspomagające. Można też rozpocząć stopniowy stretching mięśni grupy kulszowo-goleniowej oraz mobilizację rzepki. [12,14]

Fizjoterapia powinna obejmować także naukę prawidłowego chodu o kulach, co pomaga w aktywizacji mięśni kończyny dolnej, stabilizacji stawu kolanowego oraz propriocepcji. Warto również wprowadzić techniki powięziowe lub techniki masażu głębokiego w celu profilaktyki zrostów.

Stosowanie ortozy z zegarem dodatkowo zabezpiecza staw kolanowy przed niekontrolowanymi ruchami rotacyjnymi. Zegar powinien być ustawiany przez fizjoterapeutę zgodnie z postępowaniem w rehabilitacji. [7,9,12-14]

Na kolejnym etapie, czyli między 2 a 6 tygodniem, należy skupić się na przywróceniu funkcji mięśni, ich wzmacnianiu, zwiększeniu siły oraz poprawie propriocepcji. Dalej należy kontynuować program z pierwszego okresu. Wskazana jest nauka kokontrakcji, czyli świadomego napinania mięśni w celu wytworzenia dodatkowej stabilizacji czynnej stawu. Oprócz tego należy rozpocząć mobilizację blizny pooperacyjnej, reedukację chodu bez kul. Ćwiczenia powinny być prowadzone w zamkniętych łańcuchach (podstawą są skurcze mięśni koncentryczne i ekscentryczne), do programu rehabilitacji można dołączyć również trening na rowerku stacjonarnym. Stretching powinien obejmować wszystkie grupy mięśniowe, może być wykonywany coraz bardziej dynamicznie. [15]

Przez cały czas rehabilitacji należy kontrolować zakres ruchu w stawie kolanowym (minimum 90 stopni), monitorować pojawianie się obrzęku i odczuwania dolegliwości bólowych, które powinny być natychmiast łagodzone. [12-15]

W następnym etapie uwaga zostaje skupiona na zwiększeniu dynamicznej siły, poprawie koordynacji ruchowej, wytrzymałości oraz dalszym doskonaleniu czucia głębokiego. Między 12 – 16 tygodniem trwania rehabilitacji można wprowadzać elementy sportu, niwelując strach przed nowym urazem. Pacjent powinien bezboleśnie wykonywać ruchy w operowanym stawie w pełnym zakresie. Może powoli wracać do uprawiania sportu, należy jednak to czynić w sposób bardzo ostrożny. [12,15]

### USZKODZENIE WIĘZADŁA POBOCZNEGO PRZYŚRODKOWEGO (MCL)

Więzadło poboczne przyśrodkowe biegnie od nadkłykcia przyśrodkowego kości udowej, w kierunku do dołu i kończy się przyczepem do części przyśrodkowej brzegu podpanewkowego i dalej do kości piszczelowej. Odpowiada ono za ograniczenie koślawienia w stawie kolanowym oraz rotacji zewnętrznej piszczeli względem kości udowej (rycina 2). [15]

Uszkodzenie więzadła MCL można podzielić na [12,13,15]:

- I stopnia (łagodne)- dotyczy rozerwania paru włókien więzadła, ale jego ciągłość jest zachowana
- II stopnia (umiarkowane)- częściowe rozerwanie więzadła, bez wiotkości stawu, z zachowanym układem włókien
- III stopnia (ciężkie)- dochodzi do całkowitego rozerwania więzadła.

Uszkodzenia II stopnia można leczyć zachowawczo. Wdrażany jest program fizjoterapii, który w pierwszym etapie ma na celu zmniejszenie dolegliwości bólowych i obrzęku. Stosuje się krioterapię zgodnie z regułą PRICE, elewacje kończyny. Dodatkowo można zastosować Kinesio Taping i aplikację przeciwobrzękową. Warto także podjąć ćwiczenia przeciwobrzękowe. [12,13]

W pierwszej fazie rehabilitacji powinna być zastosowana orteza zawiasowa, która ograniczy ryzyko ruchów skrętnych w uszkodzonym kolanie.

Pacjent musi nauczyć się chodzić o kulach oraz obciążać kończynę do granicy bólu. [15]

Program powinien uwzględniać również ćwiczenia zwiększające i utrzymujące zakres ruchu, aktywizujące mięsień czworogłowy uda. Ważne jest, aby nie dopuścić do powstania przykurczy i zrostów. [19,20] W terapii warto wykorzystać techniki mięśniowo- powięziowe, masaż tkanek głębokich, Kinesio Taping (aplikacje stabilizujące), Flossing- który polega na bardzo mocnej kompresji stawu i wywołuje po aplikacji, bardzo mocny efekt przekrwienia. Stosowany jest w zwiększaniu zakresu ruchu w stawie, niwelowaniu obrzęku, poprawie mobilności. [12,13,16]

W kolejnym etapie rehabilitacji należy skupić się na wzmocnieniu i odzyskaniu siły mięśniowej, reedukacji chodu bez kul, poprawie propriocepcji, poprawie siły mięśniowej innych grup mięśniowych, stretchingu.

Ostatni etap, poza elementami z poprzednich etapów rehabilitacji, powinien zawierać trening wprowadzający do danej dyscypliny sportowej. Fizjoterapia powinna trwać do 4 d 6 tygodni, po tym okresie pacjent może wrócić do normalnej aktywności fizycznej i uprawiania sportu, bez konieczności wspomaganie się zaopatrzeniem ortopedycznym. [16]

W przypadku urazu III stopnia, zwykle dochodzi do uszkodzeń innych struktur takich jak, więzadło krzyżowe przednie lub łąkotka przyśrodkowa. Uraz ten wymaga interwencji operacyjnej, a program fizjoterapii jest wtedy podobny jak w przypadku rekonstrukcji ACL. [12,13,16]

### USZKODZENIE ŁĄKOTEK

Łąkotki (przyśrodkowa i boczna) mają kształt półokrągły, leżą pomiędzy kością udową a piszczelową, zbudowane są z chrząstki włóknistej. Łąkotka przyśrodkowa jest dłuższa i szersza, ma kształt półksiężycowaty. Przyczep początkowy znajduje się na przedniej części pola międzykłykciowego przedniego, a końcowy na przedniej powierzchni pola międzykłykciowego tylnego. Jest mniej ruchoma od łąkotki bocznej, ze względu na połączenie z więzadłem pobocznym piszczelowym.

Łąkotka boczna jest krótsza i bardziej zakrzywiona, tworzy okrągłą strukturę. Przyczepia się od przodu do guzka międzykłykciowego boczego i biegnie ku tyłowi do guzka międzykłyk-

ciowego przyśrodkowego. Jest bardziej ruchoma od łątki przyśrodkowej oraz zrośnięta ze ścięgnem mięśnia podkolanowego.

Łątki wypełniają staw, biorą udział w przeniesieniu mazi stawowej, odżywieniu stawu, stabilizują staw i pochłaniają nadmierną energię, odciażając chrząstki stawowe. [12,13,15,17]

Do uszkodzenia łątek dochodzi najczęściej podczas zbyt mocnego obciążania kolana, co powstaje gdy w kolanie dojdzie do ruchów rotacyjnych przy zgiętym stawie. Najczęściej dochodzi do uszkodzenia rogu tylnego łątki przyśrodkowej. Na uszkodzenie łątki wskazuje [15,17]:

- ból,
- obrzęk, wysięk stawowy,
- zablokowanie stawu,
- trzaski, krepitacje w stawie,
- niestabilność stawu kolanowego.

W celu potwierdzenia uszkodzenia wykonuje się testy: test Apelay'a dystrakcyjno-kompresyjny, (najczęściej stosowany), oprócz tego pomocny może być test Paray'a lub test McMurray'a. Testy obrazują nam jedynie czy w danym stawie łątki są bolesne, co może świadczyć o ich uszkodzeniu. W celu dokładnej diagnostyki należy podjąć badania obrazowe: USG lub MRI stawu kolanowego. Najczęściej uszkodzona łątka jest zszywana, bądź usuwana całkowicie. [18,19]

Postępowanie fizjoterapeutyczne, pooperacyjne skupia się na przywróceniu i utrzymaniu zakresu ruchomości w stawie kolanowym oraz zapobieganiu powstawania przyszłych urazów, poprzez wzmocnienie mięśni i poprawienie mobilności. Plan rehabilitacji i stosowane techniki są bardzo podobne do tych jakie wykorzystuje się podczas fizjoterapii po rekonstrukcji ACL. [20-24]

## BÓLE KRĘGOSŁUPA

Przyczyną występowania dolegliwości bólowych odcinka lędźwiowego są najczęściej urazy mechaniczne lub nieprawidłowa aktywność fizyczna. Aż 70% tych dolegliwości ma związek z patologią tkanek miękkich lub powstaniem napięć mięśniowo-powięziowych, sprzyjać temu mogą postępujący wiek, zmiany degeneracyjne powierzchni stawowych i krążków międzykręgowych.

Okostna, torebka stawowa oraz więzadła również mogą dawać dolegliwości bólowe.

Ból kręgosłupa często może być bólem rzutowanym, przeniesionym z innej części ciała, gdzie występuje proces chorobowy. [26,27]

Istotną rolę w układzie ruchu pełni powięź, która otacza mięśnie oraz narządy, umożliwiając im ślizgi i przesunięcia, przenoszenie napięcia na inne struktury. Wystąpienie patologicznych napięć w obrębie powięzi powoduje wzmożenie napięcia mięśniowego, skracanie się mięśni, zmniejszenie możliwości ślizgu mięśni co może prowadzić do dolegliwości bólowych. Mięśniowe dolegliwości bólowe mogą również powstawać na skutek obecności punktów spustowych, które powstają w obrębie brzośca mięśnia szkieletowego lub powięzi. Dają one nadmierne napięcie włóknom mięśniowym, co wyczuwalne jest pod postacią zgrubień, które uciśnięte wywołuje ból, często promieniujący lub rzutowany w inne miejsca ciała. [27,28]

Rozwijający się ból doprowadza do niekontrolowanych zmian w obrębie napięcia mięśniowego i utrwalenia nieodpowiednich wzorców ruchowych. Prowadzi to do dysbalansu mięśniowego, który powstaje w wyniku zwiększonej sztywności mięśni. W konsekwencji zmniejszenia się zakresu ruchu i siły mięśniowej. [29,30]

Postępowanie fizjoterapeutyczne w dolegliwościach bólowych skupia się na normalizacji pracy mięśniowej, nauce profilaktyki zdrowego kręgosłupa wykorzystując metodę diagnostyczno-terapeutyczną McKenziego. Poprzez ćwiczenia należy wzmocnić mięśnie tułowia tzw. core stability. Często mięśniami najbardziej osłabionymi są mięśnie głębokie brzucha, wzmocnienie ich i nauczenie się ich napinania podczas codziennych czynności, może zniwelować dolegliwości bólowe. Oprócz ćwiczeń wzmacniających stosuje się ćwiczenia rozciągające, zwiększające zakres ruchomości. W terapii można uwzględnić manipulacje stawowe oraz techniki uwalniające punkty spustowe. Do innych metod stosowanych w celu zmniejszenia dolegliwości bólowych zalicza się suche igłowanie, które polega na nakłuciu punktu spustowego i jego zniwelowanie. Ważnym aspektem niwelowania bólu jest także, reedukacja patologicznych wzorców ruchowych oraz profilaktyka bólów kręgosłupa. Do aktywności fizycznych, które mogą pomóc w bólu pleców zalicza się także jogę, której program

zawiera ćwiczenia wzmacniające, zwiększające zakres ruchu, rozciągające, czy nauczające prawidłowych wzorców ruchowych. Są ćwiczeniami statycznymi i dynamicznymi, które przeprowadza się w pozycjach niskich i wysokich. [31-33]

## PIŚMIENNICTWO

- Allen AA, Harner CD, Fu FH. Anatomy and biomechanics of Posterior Cruciate Ligament. *Sportmed Arth Rev* 1994; 2:81-87.
- Nordin M, Frankel VH. Basic biomechanics of the musculoskeletal system. London; Wolter Kluwer; Lippincott Williams & Wilkins 2012.
- Kapandji AI. Anatomia funkcjonalna stawów. Kończyna dolna. Wrocław; Elsevier Urban & Partner, 2013.
- Bochenek A, Reicher M. Anatomia człowieka tom I: Anatomia ogólna, kości stawy i więzadła. Mięśnie. Warszawa; PZWL, 2012.
- Wychowanie fizyczne.net. Więzadło krzyżowe przednie ACL kolana. [cytowany 28.06.2018] Adres: <https://wychowaniefizyczne.net/wiezadlo-krzyzowe-przednie-acl-kolana-dlaczego-jest-tak-istotne-w-prawidlowym-funkcjonowaniu-stawu-kolanowego/>
- Yasuda K. Biomechanics of knee ligament. The Panther Sports Medicine Symposium The knee: A new Millennium from robotics to gene therapy; May 4-6, Pittsburgh, Pennsylvania, 2000.
- Beynonn DB, Fleming BC, Johnson RJ, Nichols CE, Restrim PA, Pope MH. Anterior Cruciate Ligament strain behavior during rehabilitation exercises in vivo. *Am J Sports Med* 1995; 23(1):24-34.
- Dürselen L, Claes L, Kiefer H. The influence of muscle forces and external loads on cruciate ligament strain. *Am J Sport Med* 1995; 23(1): 129-136.
- Schultz EA, Irrgang JJ. Rehabilitation following Posterior Cruciate Ligament injury or reconstruction. *Sport Med Arth Rev* 1994; 2 (2):165-173
- Trzaska T. Aktualne metody rekonstrukcji więzadła krzyżowego przedniego. *Med Sportiva* 2012; 6: 19-22.
- Wilk KE, Andrews JR. Current concepts in the treatment of anterior cruciate ligament disruption. *JOSPT* 1992; 15 (6): 279-290.
- Brotzman SB, Wilk KE. Rehabilitacja Ortopedyczna. Wrocław; Elsevier Urban & Partner, 2009.
- Brown DE, Neumann RD. Sekrety Ortopedii. Wrocław; Elsevier Urban & Partner, 2006.
- Kokmeyer D, Wafoff M, Mymern M. Suggestions From the Field for Return-toSport Rehabilitation Following Anterior Cruciate Ligament Reconstruction: Alpine Skiing. *J Orthop Sport Phys* 2015; 42(4): 313-325.
- Green WB. Ortopedia Nettera. Wrocław; Urban & Partner, 2007.
- Starett K, Cordoza G. Bądź sprawny jak lampart. Łódź; Galaktyka, 2015.
- Mordecai S, Al – Hadithy N, Wave H, Gupte C. Treatment of meniscal tears: an evidence based approach. *World J Orthop* 2014;5:233-241.
- Kleinrok K, Podsiadło M, Urbanik A. Diagnostyka rezonansu magnetycznego łąkotek po przebyłym urazie stawu kolanowego – cz. II. *Ogólnopol Przegl Med* 2011; 12:36-40.
- Katz J, Brophy R, Chaisson C, Chaves L, Cole B, Dahm D. Surgery versus Physical Therapy for a Meniscal Tear and Osteoarthritis. *N Engl J Med* 2013; 368:1675-1684.
- Książek-Czekaj A, Czapak B, Wiecheć M. Fizjoterapia po uszkodzeniu łąkotki stawu kolanowego. *Prakt Fizjot Rehabil* 2012;28:52-58.
- Shiraeve T, Anderson S, Hope N. Meniscal tear – presentation, diagnosis and management. *Aust Fam Physician* 2012;41:182-187.
- Kochański B, Łabejszo A, Kałużny K, Mostowska K, Wołowicz Ł, Trela E. Knee Injury – Diagnostic Procedure. *J Health Sci* 2013; 3:439-456.
- Imoto A, Peccin S, Almeida G, Saconato H, Atallah A. Effectiveness of electrical stimulation on rehabilitation after ligament and meniscal injuries: a systematic review. *Rev Inst Med Trop Sao Paulo* 2011;129:414-423.
- Glatthorn J, Berendts A, Bizzini M, Munzinger U, Maffiuletti N. Neuromuscular function after arthroscopic partial meniscectomy. *Clin Orthop Relat Res* 2010; 468:1336-1343.
- Ćwirlej A, Ćwirlej A, Maciejczak A. Efekty masażu leczniczego w terapii bólów kręgosłupa. *Prz Med Uniw Rzesz* 2007;3:253-7.
- Stryła W, Jałowska M. Ból wzmianach zwyrodnieniowych kręgosłupa. *Now Lek* 2006;75(2):179-83.
- Gniewek T, Hałada M. Koncepcja Kinetic Control jako integralna część terapii funkcjonalnej w procesie leczenia dysfunkcji narządu ruchu na przykładzie patologii kręgosłupa lędźwiowego. *Prakt Fizjoter Rehabil* 2012; 30: 4-12.
- Majchrzycki M, Hoffman M, Ciepła W. Dysfunkcje tkanek miękkich w bólach okolicy lędźwiowo-krzyżowej. *Prakt Fizjoter Rehabil* 2012; 25: 28-31.
- Dobrowolna P, Hagner W. Biomechaniczna analiza korelacji ryzyka wystąpienia choroby przeciążeniowej lędźwiowego odcinka kręgosłupa ze wzrostem i masą ciała pacjenta. *Med Biol Sci* 2007;21(4): 49-51.
- Morton M. Zespoły bólowe kręgosłupa. *Przew Lek* 2008; 5:45-5.
- Tryniszewski W, Żytkowski A, Gadzicki M, Kujawa M, Kujawa J. Próba obiektywizacji efektów fizykoterapii u pacjentów z zespołami bólowymi kręgosłupa w odcinku lędźwiowo-krzyżowym. *Acta Balneol* 2010;52(3):151-9.
- Chitryniewicz J, Kulis A. Wpływ aktywności ruchowej i zabiegów masażu na dolegliwości bólowe kręgosłupa lędźwiowego u kobiet w ciąży. *Ginekol Prakt* 2010;2(105):17-22.
- Szubzda M, Kaźmierczak U, Hanger W, Dzirżanowski M. Wpływ masażu leczniczego na poprawę ruchomości i zmniejszenie dolegliwości bólowych kręgosłupa. *Fizjoter Pol* 2007;7(2):165-70.