

## Prosthetic procedures in combination with physiotherapeutic procedures in patients with iatrogenic limitation of mandibular movement

### Opis przypadków postępowania protetycznego w połączeniu z zabiegami fizjoterapeutycznymi u chorych z jatrogennym ograniczeniem odwodzenia żuchwy

Katarzyna Lipiec<sup>1</sup>, Piotr Kazana<sup>1</sup>, Aneta Wieczorek<sup>2</sup>, Jolanta E. Loster<sup>2</sup>

<sup>1</sup> Poradnia Protetyki Stomatologicznej, Uniwersytecka Klinika Stomatologiczna w Krakowie, Polska

Clinic of Prosthodontics, University Dental Clinic in Cracow, Poland

Head: dr hab. G. Wiśniewska

<sup>2</sup> Katedra Protetyki Stomatologicznej, Instytut Stomatologii, Wydział Lekarski Collegium Medicum, Uniwersytet Jagielloński w Krakowie, Polska

Department of Prosthodontics, Dental Institute Faculty of Medicine, Jagiellonian University Medical College, Cracow, Poland

Head: dr hab. G. Wiśniewska

#### Abstract

Treatment of cancer in the facial part of the skull and neighboring tissues can lead to an iatrogenic reduction in the extent of mandibular movement. This leads to difficulties in therapy and limitations in function. **Aim of the study.** To describe cases of prosthetic treatment involving physiotherapy in patients with reduction of mandibular movement as a result of the treatment of head and neck cancer. In every case described here, physiotherapeutic procedures to improve the extent of mandibular abduction were a prerequisite to prosthetic treatment. As a result of manual therapy and regular exercises prescribed by a physiotherapist, mandibular movement increased, which enabled taking impressions and undertaking prosthetic rehabilitation. **Conclusion.** Interdisciplinary cooperation, particularly the inclusion of physiotherapeutic procedures, enables effective rehabilitation of patients who have been affected by treatment of cancer located in the head and neck region.

#### Streszczenie

W wyniku leczenia nowotworów w obrębie twarzowej części czaszki i sąsiednich tkanek, może dochodzić do jatrogennego ograniczenia zakresu odwodzenia żuchwy. Prowadzi to do trudności terapeutycznych i ograniczeń czynnościowych. **Cel pracy.** Celem pracy był opis przypadków leczenia protetycznego, w połączeniu z zabiegami fizjoterapeutycznymi, u pacjentów z ograniczeniem odwodzenia żuchwy w wyniku wcześniejszego leczenia nowotworu w obrębie głowy i szyi. W każdym opisanym przypadku podjęcie zabiegów fizjoterapeutycznych w celu zwiększenia zasięgu odwodzenia żuchwy było warunkiem przeprowadzenia leczenia protetycznego. W wyniku terapii manualnej oraz regularnych ćwiczeń zaleconych przez fizjoterapeutę, odwodzenie żuchwy zwiększyło się, co umożliwiło wykonanie wycisków i przeprowadzenie rehabilitacji protetycznej. **Podsumowanie.** Współpraca interdyscyplinarna, a szczególnie włączenie zabiegów fizjoterapeutycznych, pozwala skutecznie rehabilitować chorych okaleczonych w wyniku leczenia choroby nowotworowej zlokalizowanej w obrębie głowy i szyi.

#### KEYWORDS:

prosthetic treatment, postoperative denture, physiotherapeutic procedures

#### HASŁA INDEKSOWE:

leczenie protetyczne, proteza pooperacyjna, zabiegi fizjoterapeutyczne

## Introduction

Patients with a history of cancer in the facial part of the skull or neck presenting for prosthetic treatment require interdisciplinary treatment. The literature emphasizes the need for cooperation between doctors of various specialties: surgeons and prosthodontists, as well as laryngologists, speech therapists, ophthalmologists and psychiatrists.<sup>1-4</sup> The cooperation of prosthodontists with physiotherapists is very important in rehabilitating the stomatognathic system because the aim of prosthetic treatment is to restore not only lost tissues, but also the function of the stomatognathic system.<sup>5,6</sup> Only such treatment can have a positive effect on the well-being of patients.<sup>7,8</sup> However, restoration can be very difficult and often impossible because surgery and radiotherapy can be very destructive.<sup>9</sup> After surgery or treatment with irradiation, iatrogenic effects often occur taking the form of tissue deficiencies with various extents, deformities, scarring, trismus, temporomandibular disorders (TMD), narrowing of the mouth, and impaired sensory perceptions.<sup>10</sup> Treatment should thus be customized for each patient.

In some cases, the assistance of a physiotherapist is not only needed to supplement prosthetic treatment, but is also fundamental to prosthetic procedures. This happens especially when deformities or scars make it impossible to take impressions due to the difficulty of inserting impression trays into the mouth. Usually, other actions also necessary for clinical prosthetic procedures are also difficult, and this adversely affects the course of the adaptation process and the effective use of prostheses. In such cases, prosthetic therapy requires prior rehabilitation under the supervision of an experienced physiotherapist.

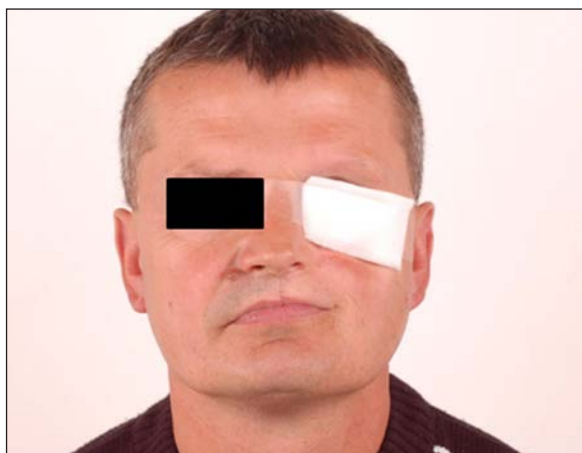## The aim of the study

The aim of the study was to describe cases of prosthetic treatment involving physiotherapy in patients with reduction of mandibular movement as a result of treatment of head and neck cancer.

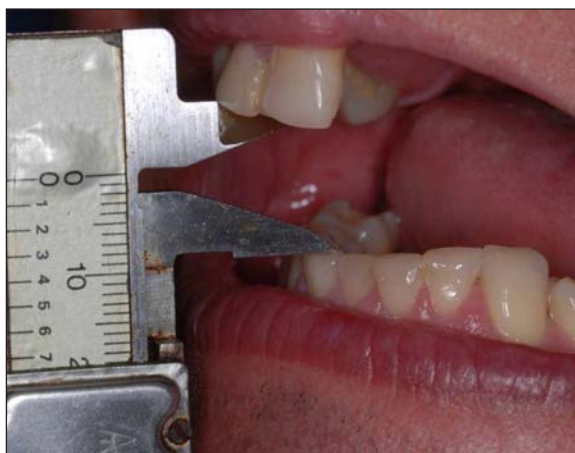## Wprowadzenie

Pacjenci zgłaszający się do leczenia protetycznego, którzy w przeszłości chorowali na nowotwór w obrębie twarzowej części czaszki i/lub szyi, wymagają postępowania interdyscyplinarnego. W piśmiennictwie podkreślana jest konieczność współpracy lekarzy różnych specjalności: chirurgów i protetyków, a także laryngologów, logopedów, okulistów czy psychiatrów.<sup>1-4</sup> Bardzo istotna we właściwej rehabilitacji układu stomatognatycznego jest współpraca lekarzy protetyków z fizjoterapeutami, gdyż leczenie protetyczne ma na celu nie tylko odbudowę utraconych tkanek, ale również przywrócenie funkcji układu stomatognatycznego.<sup>5,6</sup> Dopiero takie postępowanie może mieć pozytywny wpływ na poprawę samopoczucia pacjentów.<sup>7,8</sup> Ze względu na to, że zabiegi chirurgiczne i leczenie napromienianiem są często bardzo okaleczające, jest to zadanie niezwykle trudne, a niejednokrotnie niemożliwe.<sup>9</sup> Po zabiegach operacyjnych lub leczeniu energią promienistą niejednokrotnie dochodzi do jatrogennych efektów terapii w postaci ubytków tkanek o różnym zasięgu, deformacji, ściągających blizn, szczękocisku, zaburzeń ruchomości w stawach skroniowo-żuchwowych (SSŻ), zwężenia szpary ust i zaburzeń w odbieraniu bodźców czuciowych.<sup>10</sup> Z tego względu postępowanie terapeutyczne powinno być zawsze dobierane indywidualnie dla każdego pacjenta.<sup>11</sup>

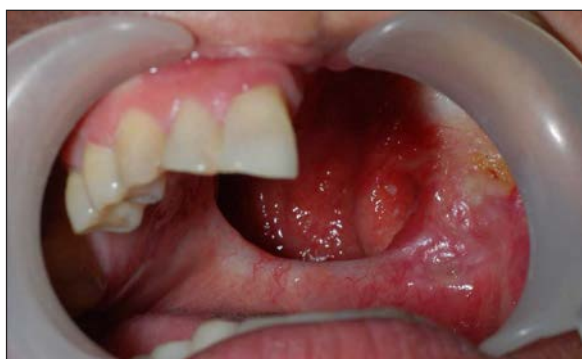W niektórych przypadkach pomoc fizjoterapeuty jest potrzebna nie tylko jako uzupełnienie leczenia protetycznego, ale jest kluczowa dla możliwości przeprowadzenia procedur protetycznych. Dzieje się tak szczególnie wtedy, gdy ze względu na powstałe deformacje i blizny, nie ma możliwości wprowadzenia łyżek wyciskowych do jamy ustnej pacjenta i tym samym pobrania wycisków. Zwykle, niebywale utrudnione są również dalsze zabiegi niezbędne w procedurze klinicznej wykonawstwa protez, a także stan ten negatywnie wpływa na przebieg procesu adaptacji i efektywną możliwość korzystania z protez. W takich przypadkach rozpoczęcie właściwej terapii protetycznej uwarunkowane jest wcześniejszą rehabilitacją pod okiem doświadczonego fizjoterapeuty.



**Fig. 1.** Patient T.J.'s face at presentation for prosthetic treatment.  
Wygląd twarzy pacjenta T.J. w chwili zgłoszenia się do leczenia protetycznego.



**Fig. 2.** Movement of mandibular abduction limited to 20 mm, as measured between teeth 12 and 42.  
Ograniczony do 20 mm ruch odwodzenia żuchwy mierzony pomiędzy zębami 12 a 42.



**Fig. 3.** Loss of hard and soft palate in patient T.J.  
Obraz ubytku w podniebieniu twardym i pozostawionym podniebieniu miękkim pacjenta T.J.

## Case report

### Case report 1

Patient T.J., aged 43 years, presented for prosthetic treatment at the University Dental Clinic in Cracow in August 2015 for placement of the upper postoperative prosthesis. At the time, he did not use any prosthetic restorations. The patient reported that, in 2012, due to adenoid cystic carcinoma (T4N0M), he had had a resection of the left maxilla, with left orbital exenteration, creating a communication between the eye-socket and the oral cavity and in 2013 radiotherapy of the operated area.

## Cel pracy

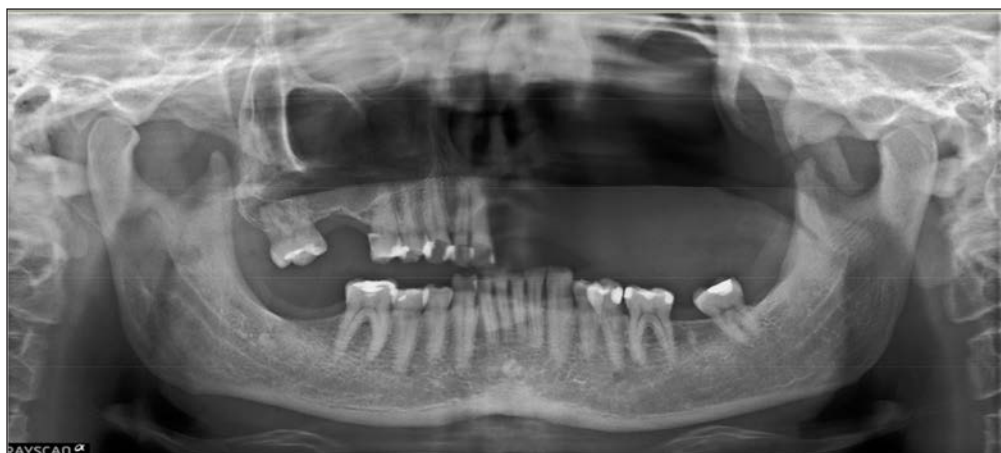Celem pracy było przedstawienie rehabilitacji protetycznej, w połączeniu z zabiegami fizjoterapeutycznymi, u pacjentów z ograniczeniem odwodzenia żuchwy po leczeniu nowotworów w obrębie głowy i szyi.

## Opis przypadków

### Przypadek 1

Pacjent T.J. lat 43 zgłosił się do Poradni Protetyki Stomatologicznej Uniwersyteckiej Kliniki Stomatologicznej w Krakowie (UKS) w sierpniu 2015 roku celem wykonania protezy poresekcyjnej górnej. W chwili zgłoszenia nie użytkował uzupełnień protetycznych. W wywiadzie pacjent podał, iż w 2012 roku przeszedł resekcję szczęki lewej wraz z egzenteracją oczodołu lewego i wytworzeniem połączenia pomiędzy oczodołem a jamą ustną z powodu nowotworu *carcinoma adenoidescysticum* T4N0M, a w roku 2013 radioterapię operowanej okolicy.

W badaniu zewnątrzustnym stwierdzono obecność blizn i ubytek tkanek twarzy powstałych w wyniku egzenteracji oczodołu (Fig. 1). Badaniem klinicznym stwierdzono ograniczony do 20 mm ruch odwodzenia żuchwy (mierzony między zębami 12 a 42) oraz ograniczony ruch boczny w stronę prawą w porównaniu ze stroną lewą (Fig. 2).



**Fig. 4.** OPG image of patient TJ prior to prosthetic treatment.  
Zdjęcie OPG pacjenta T. J. przed leczeniem protetycznym.

Extraoral examination revealed the presence of scars and a loss of facial tissues as a result of orbital exenteration (Fig. 1). Clinical examination showed a reduction to 20 mm of mandible movement (measured between teeth 12 and 42), and reduced lateral movement on the right side, as compared with the left side (Fig. 2).

Intraoral examination revealed the loss of tissue after resection of the left maxilla, resulting in a communication between the nasal cavity and the undamaged soft palate. In the upper arch, the alveolar ridge was present on the right side, with tooth 16 missing. In the lower arch, teeth 36 and 47 were missing, and there were the symptoms of tooth wear in teeth 33–43. Imbalance of the occlusal surface was also found. The clinical picture is shown in Figure 3.

Orthopantomography revealed no deviations (Fig. 4).

On the basis of the examination, the following diagnosis was made: Class IV acc. to Galasińska-Landsbergerowa in the maxilla and the mandible; Eichner classification Class B3; Majewski's diagnostic-therapeutic classification group II, due to imbalance of the occlusal surface, limited mandibular movement, and condition following maxillary surgery; Dreher's classification of postoperative tissue defects type III.

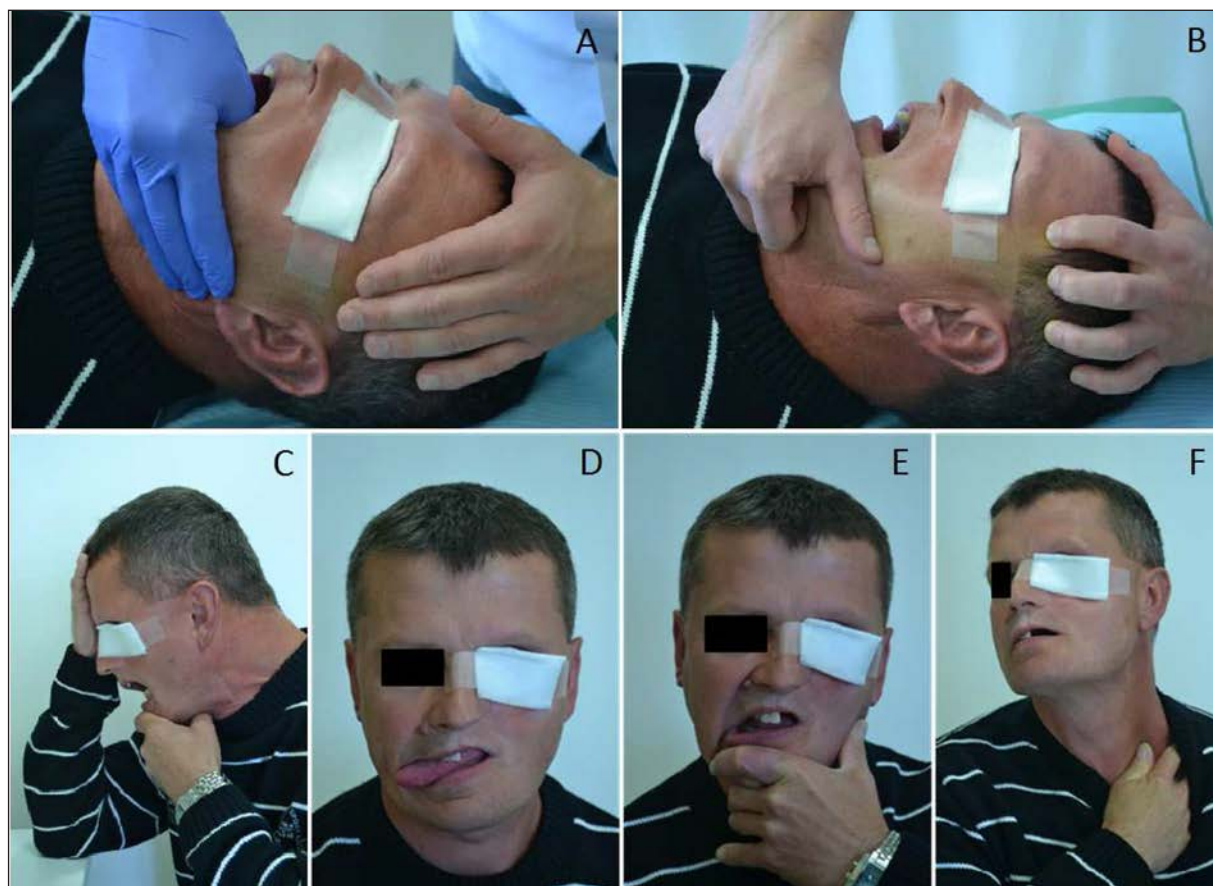
The treatment plan included: physiotherapy to increase the extent of mandibular movement – a condition for prosthetic treatment – the use of a

W badaniu wewnątrzustnym stwierdzono ubytek tkanek po zabiegu resekcji szczęki lewej z wytworzeniem połączenia z jamą nosową i pozostawionym w całości podniebieniem miękkim. W łuku górnym obecny był wyrostek zębodołowy z zębami po stronie prawej z brakiem zęba 16. W łuku dolnym stwierdzono brak zębów 36 i 47 oraz objawy patologicznego starcia w zakresie zębów 33–43. Ponadto stwierdzono zaburzony przebieg płaszczyzny okluzyjnej. Obraz kliniczny przedstawiono na ryc.3.

W badaniu radiologicznym wykonanym za pomocą zdjęcia ortopantomograficznego (OPG) nie stwierdzono odstępstw od normy (Fig. 4).

Na podstawie badania zdiagnozowano według klasyfikacji Galasińskiej-Landsbergerowej klasę IV w szczęce i w żuchwie, wg klasyfikacji okluzyjno-morfologicznej Eichnera klasę B3, wg klasyfikacji diagnostyczno-terapeutycznej Majewskiego grupę II ze względu na zaburzony przebieg płaszczyzny okluzyjnej, ograniczony ruch odwodzenia żuchwy oraz stan po operacji szczęki, wg klasyfikacji ubytków tkanek po operacjach chirurgicznych Drehera typ III.<sup>12</sup>

W planie leczenia uwzględniono: fizjoterapię celem zwiększenia zasięgu odwodzenia, które było warunkiem przeprowadzenia leczenia protetycznego, zastosowanie protezy ruchomej w szczęce, z częścią obturującą wraz z korektą przebiegu powierzchni okluzyjnej w żuchwie i uzupełnieniem braków zębowych. W ostatnim



**Fig. 5.** A – Manual stretching of intraoral scars; B – Stretching of fascia and of masseter and temporal muscles; C – Stretching the muscles that lift the mandible; D – Mobilization of left TMJ to the right by lateral movement of the tongue; E – Mobilization of left TMJ to the right through active mandible movement, assisted by hand movement; F – Stretching of cervical fascia and inclined muscles on the left side.

A – Rozciąganie manualne blizn wewnątrzustnie; B – Rozciąganie powięzi i mięśni: żwaczy i skroniowych; C – Rozciąganie mięśni unoszących żuchwę; D – Mobilizacja lewego SSŻ w prawo - przez ruch boczny języka; E – Mobilizacja lewego SSŻ w prawo - przez czynny ruch żuchwy i wspomagany ruch ręką; F – Rozciąganie powięzi szyjnej i mięśni pochyłych po stronie lewej.

removable partial denture in the maxilla with the obturator part, with the correction of the occlusal surface in the mandible and the replacement of missing teeth. In the final stage of therapy, the use of left eye ectoprosthesis was planned.

Due to the limited extent of mandibular abduction and the impossibility of introducing an impression tray, the patient was first referred for physiotherapeutic procedures to increase the extent of mandibular movement and to soften the soft tissue within the scar. This was a prerequisite of prosthetic treatment.

The choice of physiotherapeutic methods in the treatment of head tumours is associated with tumour-related factors such as position, clinical stage and histological differentiation.

etapie terapii zaplanowano zastosowanie epitezy gałki ocznej lewej.

Ze względu na ograniczony zakres odwodzenia żuchwy i brak możliwości wprowadzenia łyżki wyciskowej, w pierwszej kolejności skierowano pacjenta na zabiegi fizjoterapeutyczne celem zwiększenia zakresu odwodzenia żuchwy i uelastycznienia tkanek miękkich w obrębie blizn. Było to warunkiem możliwości przeprowadzenia leczenia protetycznego.

Wybór metod fizjoterapeutycznych w terapii nowotworów głowy wiąże się z czynnikami zależnymi od nowotworu, takimi jak: lokalizacja, stopień zaawansowania klinicznego i zróżnicowanie histologiczne oraz od chorego – jego wieku, stopienia sprawności, chorób towarzyszących

Additionally, patient's age, dysfunction, comorbidities, and nutritional status. The patient was treated by manual scar stretching (Fig. 5A), assisted by dynamic plasty and mobilization of temporomandibular joints and skull bones. Manual stretching of temporal fascia and masseter muscles was performed (Fig. 5B).

The patient was taught how to perform self-mobilizing exercises for mandibular movement, which consisted of stabilizing the head with one hand and actively stretching the jaw muscles with the other hand by pulling the lower jaw downwards (Fig. 5C).

Due to the limitations of right lateral jaw movement, the next exercise involved automobilization of the left temporomandibular joint. The patient performed this in two versions: by moving the tongue out to the right (Fig. 5D) and making supporting motions by the hand on the angle and the body of the mandible (Fig. 5E).

Major limitations in the cervical vertebrae resulted from increased muscle tension and cervical fascia. It was decided to introduce additional exercises of the cervical spine. These consisted of progressively increasing the mobility of the cervical vertebrae and maintaining the stretching position of the surrounding area, without exceeding the pain threshold (Fig. 5F). These exercises were initially performed under the supervision of a physiotherapist; later, the patient performed twenty repetitions three times daily.

As a result of physiotherapeutic procedures and exercises prescribed by the physiotherapist, the movement of the mandible increased to 25 mm after about two weeks. The greater range of mandibular abduction enabled the insertion of standard impression trays into the mouth, and allowed anatomical impressions to be taken.

The next stage of treatment was the installation of a removable acrylic denture in the maxilla, with a part obstructing the post-operative opening, correcting the occlusal surface in the mandible, and replacing missing teeth.

Anatomical impressions were taken using standard impression trays with alginate (Kromopan by Lascod) to make the upper individual impression

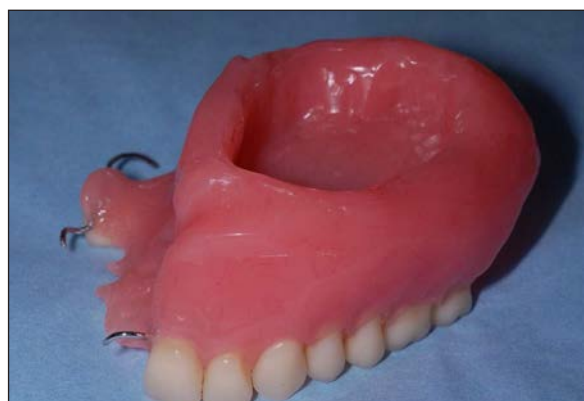czy stanu odżywienia. W przypadku leczonego pacjenta zastosowano techniki manualnego rozciągania blizn (Fig. 5A) wspomaganie plastrowaniem dynamicznym, mobilizację stawów skroniowo-żuchwowych i kości czaszki. Przeprowadzono zabiegi ręcznego rozciągania powięzi skroniowej i mięśni żwaczy (Fig. 5B).

Pacjent został nauczony jak wykonywać ćwiczenia samodzielnej mobilizacji żuchwy do odwiezienia, która polegała na stabilizacji głowy z pomocą jednej ręki i aktywnym rozciąganiem mięśni unoszących żuchwę drugą dłonią, przez pociąganie bródki ku dołowi (Fig. 5C). Ze względu na ograniczenie ruchu bocznego żuchwy w prawo, kolejnym ćwiczeniem była automobilizacja lewego stawu skroniowo-żuchwowego. Pacjent wykonywał ją w dwóch wersjach: poprzez czynny ruch wysuwania języka do boku w prawo (Fig. 5D) oraz przez wspomagający ruch ręki ustawionej na kącie żuchwy i trzonie żuchwy (Fig. 5E). Duże ograniczenia ruchomości kręgosłupa szyjnego były efektem wzmożonego napięcia mięśni i powięzi szyjnej. Podjęto decyzję o wprowadzeniu dodatkowo ćwiczeń kręgosłupa szyjnego. Polegały one na stopniowym zwiększaniu ruchomości kręgosłupa szyjnego i utrzymywaniu pozycji rozciągającej daną okolicę bez przekraczania progu bólowego (Fig. 5F). Powyższe ćwiczenia pacjent początkowo wykonywał pod nadzorem fizjoterapeuty, następnie samodzielnie 3 razy dziennie po 20 powtórzeń.

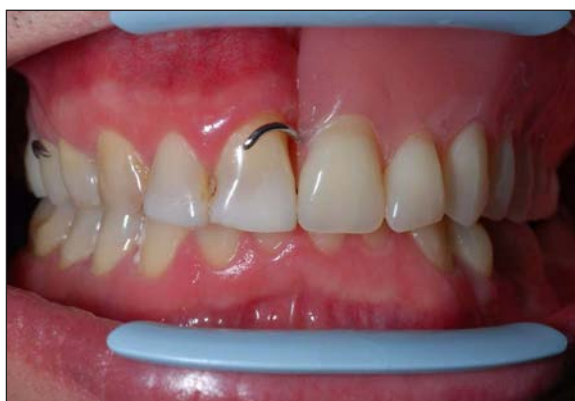W wyniku zabiegów fizjoterapeutycznych oraz ćwiczeń, które zostały pacjentowi zalecone przez fizjoterapeutę, ruch odwiezienia zwiększył się do 25 mm po ok. 2 tygodniach. Większy zakres odwiezienia żuchwy umożliwił wprowadzenie łyżek standardowych do jamy ustnej i wykonanie wycisków anatomicznych.

Kolejnym etapem leczenia było wykonanie i zastosowanie protezy ruchomej w szczęce z częścią obturującą otwór poresekcyjny wraz z korektą przebiegu płaszczyzny protetycznej w żuchwie oraz uzupełnieniem braków zębowych.

Wyciski anatomiczne zostały pobrane na łyżkach standardowych masą alginatową (Kromopan firmy Lascod) celem wykonania łyżki indywidualnej górnej. Na kolejnej wizycie



**Fig. 6.** Upper postresection prosthesis.  
Proteza poresekcyjna górna.



**Fig. 7.** Intraoral condition after the use of post-surgical prosthesis.  
Stan wewnątrzustny po zastosowaniu protezy poresekcyjnej.

tray. At the next visit, an upper impression was taken using a custom impression tray with silicone material (Speedex Putty, Speedex Medium by Coltene). Further treatment was in line with the general rules for the manufacture of removable dentures. The process of adaptation to the prosthesis took the patient about two weeks (Figs. 6-7). The patient was examined every three months due to the dynamics of changes in the prosthetic base in the postoperative area.

### Case report 2

Patient ŁJ, 69 years old, presented for prosthetic treatment at the University Dental Clinic in Cracow in November 2014 for the upper and lower partial acrylic prostheses. During the interview, the patient reported that, in 1997 and 2000, he had had chemotherapy and radiotherapy to treat epipharyngeal carcinoma with metastasis to the lymph nodes (chemotherapy with radiotherapy

został pobrany wycisk górny na łyżce indywidualnej masami silikonowymi o konsystencji twardej i miękkiej (Speedex Putty, Speedex Medium firmy Coltene). Dalsze postępowanie było zgodne z ogólnymi zasadami wykonawstwa protez ruchomych. Proces adaptacji do protezy trwał około dwóch tygodni (Fig.6-7). Pacjentowi zalecono wizyty kontrolne co 3 miesiące ze względu na dynamikę zmian podłoża protetycznego w rejonie pooperacyjnym.

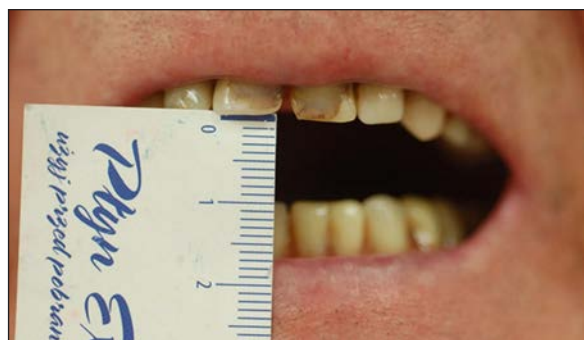### Przypadek 2

Pacjent Ł.J. lat 69 zgłosił się do Poradni Protetyki Stomatologicznej Uniwersyteckiej Kliniki Stomatologicznej w Krakowie (UKS) w listopadzie 2014 roku celem wykonania protez akrylowych częściowej górnej i dolnej. W wywiadzie pacjent podał, że w 1997 oraz 2000 roku przeszedł chemioterapię z napromienianiem z powodu *Carcinoma epipharyngo sentiatum metastaticum lymphonoduli* (3ChTh i RTH w 1997 i RTH w 2000 roku).

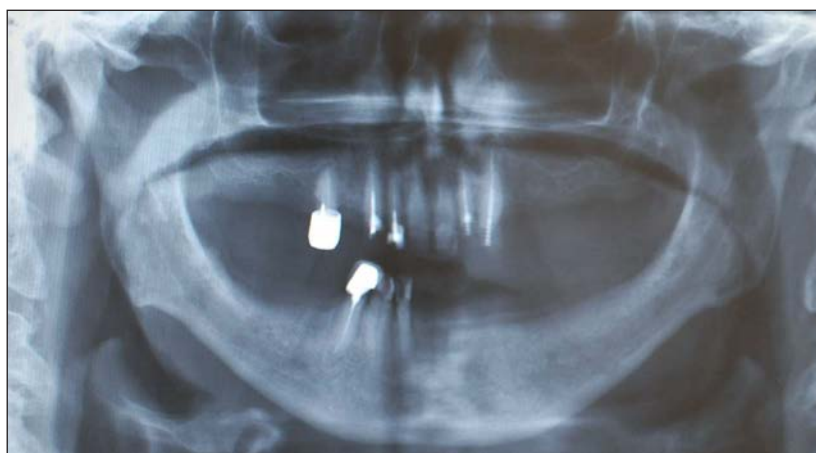W badaniu klinicznym stwierdzono ograniczony do 10 mm ruch odwodzenia żuchwy (Fig. 8).

W badaniu wewnątrzustnym stwierdzono braki mieszane w szczęcie i braki skrzydłowe w żuchwie. W badaniu radiologicznym przeprowadzonym za pomocą zdjęcia OPG nie stwierdzono odstępstw od normy (Fig. 9).

Na podstawie badania zdiagnozowano według klasyfikacji Galasińskiej-Landsbergerowej klasę IV w szczęcie i III w żuchwie, wg klasyfika-



**Fig. 8.** Range of mandibular abduction limited to 10 mm.  
Ograniczony do 10 mm zakres odwodzenia żuchwy.



**Fig. 9.** OPG image of patient Jt.  
Zdjęcie OPG pacjenta Jt.

three times in 1997, and radiotherapy once in 2000). Extraoral examination revealed that the movement of the mandible was limited to 10 mm (Fig. 8). Intraoral examination revealed missing teeth in the maxilla and missing posterior teeth in the mandible. Orthopantomography revealed no deviations (Fig. 9).

On the basis of the examination, the following diagnosis was made: Class IV in the maxilla and III in the mandible acc. to the Galasińska-Landsbergerowa classification, Class B4 by the Eichner classification, group II by Majewski's diagnostic-therapeutic classification, due to the condition following radiotherapy and limited mandibular movement.

The treatment plan included physiotherapy to increase the extent of mandibular movement, which was a prerequisite of prosthetic treatment. Then the use of a partial removable prosthesis was planned for the maxilla and the mandible.

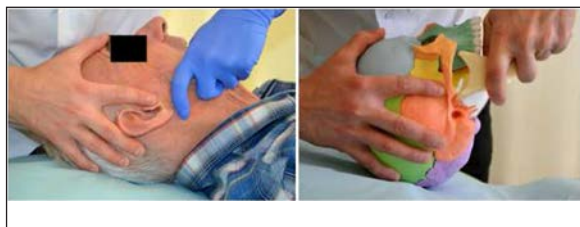In the first stage, the patient was referred for physiotherapeutic procedures to increase the extent of mandibular movement. Manual therapies were applied, physical exercise sessions were performed, and self-paced exercises were implemented. Manual therapy consisted of both intraoral and extraoral muscular dystrophy, as well as mobilization of both temporomandibular joints in the lateral and front directions (Fig. 10). The purpose of joint mobilization was to improve the

condition of the occlusal-morphological Eichner class B4, according to the diagnostic-therapeutic classification of Majewski group II due to the status after radiotherapy and limited mandibular movement.

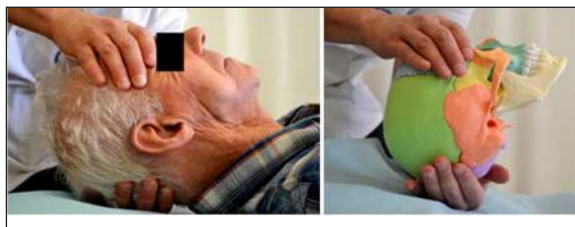In the treatment plan, physiotherapy was considered, the goal of which was to increase the range of mandibular movement, which was a prerequisite for the implementation of prosthetic treatment. In the next stage, the use of a partial removable prosthesis was planned for the maxilla and the mandible.

In the first stage, the patient was referred for physiotherapeutic procedures to increase the range of mandibular movement. Manual therapies were applied, physical exercise sessions were performed, and self-paced exercises were implemented. Manual therapy consisted of both intraoral and extraoral muscular dystrophy, as well as mobilization of both temporomandibular joints in the lateral and front directions (Fig. 10). The purpose of joint mobilization was to improve the

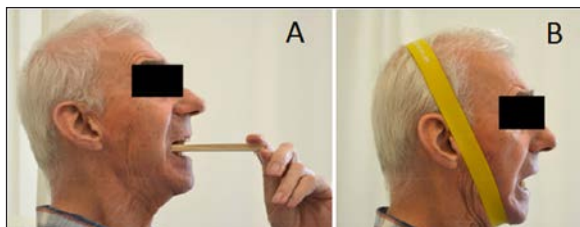




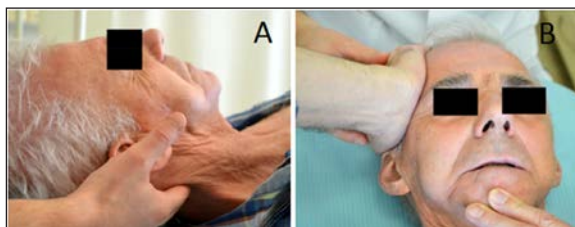
**Fig. 10.** Mobilization of temporomandibular joints.  
Mobilizacja stawów skroniowo-żuchwowych.



**Fig. 11.** Mobilization of skull bones.  
Mobilizacja kości czaszki.



**Fig. 12.** A – Exercises with spatulas; B – Exercises with tape.  
A – Ćwiczenia ze szpatułkami; B – Ćwiczenia z oporem taśmy.



**Fig. 13.** A – Manual therapy of the cervical spine; B – Isometric exercises of the neck.  
A – Terapia manualna kręgosłupa szyjnego; B – Ćwiczenia izometryczne szyi.

flexibility of the contracted temporomandibular joint and of the periarticular ligaments to increase the production of intra-articular fluid, and to normalize the tension of the upper and lower lateral pterygoid muscles. Since the patient lacked a translational phase in joint movement during mandibular retraction, the therapist's hand helped to reconstruct this movement.

Cranial bone mobilization was performed; this involved exerting gradual pressure on individual skull bones in relation to each other. The greatest resistance was seen in the area of the sphenoid, occipital, frontal, and temporal bones. This mobilization lasted for a few minutes during a single therapeutic session and was performed at Maitland's pressure 3 (Fig. 11).

The patient was instructed to conduct exercises at home three times a day for five minutes each; these involved holding spatulas between the teeth in the upper and lower jaw and twenty repetitions of exercises with elastic tape with an average degree of resistance in order to strengthen the muscles that abduct the mandible (Fig. 12).

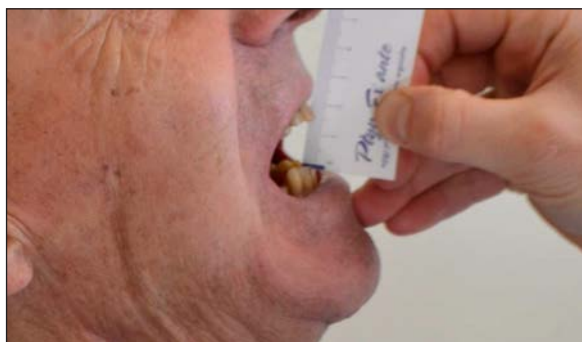Due to the compensatory increased muscle tension of the neck extensors, a manual procedure was performed to loosen the back region of

Wykonywano zabiegi mobilizacji kości czaszki polegające na stopniowym nacisku na poszczególne kości czaszki względem siebie. Największy opór odnotowano na obszarze kości klinowej, potylicznej, czołowej i skroniowej. Mobilizacja prowadzona była w trakcie jednej sesji terapeutycznej przez kilka minut w stopniu nacisku '3' wg Maitlanda (Fig. 11).

Przeprowadzono instruktaż ćwiczeń domowych do wykonywania 3 razy dziennie po 5 minut poprzez utrzymywanie szpatulek pomiędzy zębami w szczęcie i w żuchwie oraz ćwiczenia z taśmą elastyczną po 20 powtórzeń o średnim stopniu oporu wzmacniające mięśnie odwodzące żuchwę (Fig. 12).

Ze względu na kompensacyjnie wzmoczone napięcie mięśni prostowników szyi wykonano zabiegi manualne rozluźniające tylną okolicę kręgosłupa szyjnego oraz wdrożono ćwiczenia stabilizacji głębokiej szyi oraz ćwiczenia izometryczne w odciążeniu (Fig. 13).

W wyniku zabiegów fizjoterapeutycznych oraz ćwiczeń, które zostały pacjentowi zalecone przez fizjoterapeutę ruch odwodzenia zwiększył się do 16 mm po 7 zabiegach i okresie ok. 4 tygodni (Fig. 14).



**Fig. 14.** Increased range of abduction following physiotherapeutic procedures.

Zwiększenie zakresu odwodzenia po zabiegach fizjoterapeutycznych.

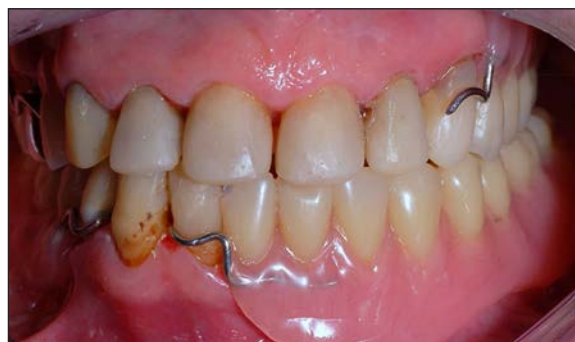the cervical spine, and deep neck stabilization exercises plus isometric exercises were carried out (Fig. 13).

As a result of these physiotherapeutic procedures and exercises recommended to the patient by the physiotherapist, the movement of the mandible increased to 16 mm after seven appointments in a period of about four weeks (Fig. 14).

This extent of movement enabled the introduction of stock impression trays into the mouth so that anatomical impressions could be taken using alginate (Kromopan from Lascod). Functional impressions were then taken on custom impression trays with silicone material (Speedex Medium from Coltene). The next stages were carried out in accordance with the treatment protocol for partial dentures (Fig. 15). The process of adaptation to the new prosthetic restorations took about a week. The patient continues to attend periodic check-up appointments. After three years, the extent of mandibular abduction has not changed. The patient stated that he did not exercise during this period, and did not report functional difficulties with chewing or speech.

## Discussion

Surgical procedures in the cranio-facial region can significantly impair the functioning of the stomatognathic system. Irradiation of this area often limits the mobility of the temporomandibular joints. Patients who were unable to receive



**Fig. 15.** Intraoral condition after the use of dentures, patient Jk.

Stan wewnątrzustny po zastosowaniu protez.

Zakres ten umożliwił wprowadzenie łyżek standardowych do jamy ustnej i wykonanie wycisków anatomicznych, które zostały pobrane na łyżkach standardowych masą alginatową (Kromopan firmy Lascod). Następnie pobrano wyciski czynnościowe na łyżkach indywidualnych masą silikonową (Speedex Medium firmy Coltene). Kolejne etapy zostały przeprowadzone zgodnie z protokołem leczniczym dla braków częściowych (Fig. 15). Proces adaptacji do nowych uzupełnień protezycznych trwał około tygodnia. Pacjent pozostaje w okresowej kontroli. Po 3 latach zakres odwodzenia żuchwy nie uległ zmianie. Pacjent podaje, że nie wykonywał przez ten okres ćwiczeń i nie zgłaszał funkcjonalnych trudności z jedzeniem i mową.

## Dyskusja

Zabiegi operacyjne w obrębie twarzoczaszki znacząco wpływają na upośledzenie funkcjonowania układu stomatognatycznego. Radioterapia tego obszaru często jest przyczyną ograniczenia ruchomości stawów skroniowo-żuchwowych. Pacjenci, u których niemożliwa była rekonstrukcja chirurgiczna utraconych tkanek, są kierowani do Poradni Protetyki celem zaopatrzenia protezycznego.

Prezentowany pacjent T.J. miał trudności z przyjmowaniem pokarmów ze względu na istniejące połączenie jamy ustnej z jamą nosową. Dodatkowy problem stanowiły ograniczone ruchy

surgical reconstruction of lost tissues are referred to prosthetics clinics.

Patient TJ had difficulty ingesting food because of a communication between the mouth and the nasal cavity. An additional problem was the limited movements of the mandible. Physiotherapeutic procedures make prosthetic reconstruction possible, thus allowing partial restoration of the food intake function. At the same time, the closing of the oronasal fistula facilitated the patient's ability to communicate because nasalization was reduced and the speech became clearer.

Alternative solutions may be used in the second stage of treatment following stabilization of the prosthetic base after tissue healing. It would be possible to cover the teeth with 17, 15 prosthetic crowns and 11, 21 crowns locked with retention elements, such as precision ball-shaped attachments, on which a framework prosthesis fitted with an obstructive part would be mounted.

Alternatively, for the second patient, it might also have been possible to use crown-root posts and prosthetic crowns in the upper arch (after verifying the endodontic treatment of teeth 15, 13, 12, 22, 23), crown restorations for teeth 11 and 21, and a framework denture – either conventional or with precision retention parts.<sup>12</sup> In the lower arch, the possibilities of prosthetic and implant treatment are limited, due to the unfavourable distribution of the remaining three teeth (42, 43, and 44) and the reduced 16 mm range of mandibular movement.

The alternative solutions described above are not covered by reimbursement under the Polish public funding system, so patients would need to pay the entire cost themselves, which they declined.

## Summary

Interdisciplinary cooperation, and especially the inclusion of physiotherapeutic procedures, effectively enables the rehabilitation of patients who have sustained damage as a result of cancer treatment located in the facial part of the skull, as illustrated by the above examples.

żuchwy. Podjęcie przez pacjenta zabiegów fizjoterapeutycznych umożliwiło rekonstrukcję protetyczną, a przez to częściowe przywrócenie funkcji spożywania pokarmów. Jednocześnie zamknięcie połączenia jamy ustnej z jamą nosową ułatwiło porozumiewanie się pacjenta z otoczeniem, gdyż uległo ograniczeniu nosowanie i mowa pacjenta stała się wyraźniejsza.

Alternatywne rozwiązania można zastosować w drugim etapie leczenia po ustabilizowaniu się podłoża protetycznego po wygojeniu tkanek. Można byłoby pokryć zęby 17, 15 koronami protetycznymi i 11, 21 koronami zablokowanymi z elementami retencyjnymi, np. precyzyjnymi zaczepami kulistymi, na których umocowana byłaby proteza szkieletowa zaopatrzona w część obturującą.

W przypadku drugiego pacjenta alternatywnie można byłoby w łuku górnym zastosować wkłady koronowo-korzeniowe i korony protetyczne po wcześniejszej weryfikacji leczenia endodontycznego w zębach 15, 13, 12, 22, 23, korony protetyczne na zęby 11, 21 oraz protezę szkieletową konwencjonalną lub z precyzyjnymi elementami retencyjnymi.<sup>13</sup>

W łuku dolnym możliwości leczenia protetycznego oraz implantoprotetycznego są ograniczone ze względu na niekorzystne rozmieszczenie pozostałych trzech zębów 42, 43, 44 oraz zmniejszony do 16 mm zakres odwodzenia żuchwy.

Powyżej opisane alternatywne rozwiązania nie są objęte refundacją w polskim systemie publicznego finansowania leczenia i pacjenci musieliby sami ponieść całkowity koszt, na co w nie wyrazili zgody.

## Podsumowanie

Współpraca interdyscyplinarna, a szczególnie włączenie zabiegów fizjoterapeutycznych, pozwala skutecznie rehabilitować chorych okaleczonych w wyniku leczenia choroby nowotworowej zlokalizowanej w twarzowej części czaszki, co zostało przedstawione na opisanych przykładach.

## References

1. Chomiuk P, Loster JE, Uliasz-Jawor K, et al.: Interdisciplinary surgical and prosthetic treatment of adenocarcinoma of the palate. *Wiad Lek* 2017; 70: 405-409.
2. Rusiniak K, Ciechowicz B: Postępowanie lecznicze w rehabilitacji protetycznej po leczeniu nowotworów i operacjach w obrębie twarzoczaszki. *Protet Stomatol* 1996; 44: 204-210.
3. Loster JE, Szpytma R: Evaluation of the status of patients treated prosthetically with an orbit epthesis. *J Stoma* 2014; 67: 18-25.
4. Loster J, Wieczorek A: Comprehensive prosthetic rehabilitation of a patient with partial nose amputation – case report. *J Stoma* 2013; 66: 392-400.
5. Spence RR, Heesch KC, Brown WJ: Exercise and cancer rehabilitation: a systematic review. *Cancer Treat Rev* 2010; 36: 185-194.
6. Cohen EG, Deschler DG, Walsh K, Hayden RE: Early use of a mechanical stretching device to improve mandibular mobility after composite resection: a pilot study. *Arch Phys Med Rehabil* 2005; 86: 1416-1419.
7. Rybka E, Kazana P, Gronkiewicz K, Wiśniewska G: Supportive physiotherapy as an important part of prosthetic rehabilitation in a patient after surgery and trauma within the facial region of the skull – case report. *J Stoma* 2014; 67: 553-561.
8. Wałach A, Pihut M, Loster J: Charakterystyka zabiegów fizykoterapeutycznych stosowanych w leczeniu pacjentów z zaburzeniami czynnościowymi narządu żucia. *Protet Stomatol* nr 4, 2006, tom LVI str. 274-281. *Protet Stomatol* 2006; 56: 274-281.
9. Groch M, Pitera-Augustyn A, Loster JE, Wieczorek A: Możliwości rehabilitacji protetycznej pacjentów z ubytkami podłoża protetycznego po zabiegach chirurgicznych w obrębie części twarzowej czaszki. *E-Dentico*, 2015, nr 1, s. 40-55. *e-Dentico* 2015; 53: 40-55.
10. Rolski D, Kostrzewa-Janicka J, Ciechowicz B, Rusiniak-Kubik K, Śmiga-Witas A, Mierzwińska-Nastalska E: Czynnościowa rehabilitacja układu stomatognatycznego w leczeniu protetycznym pacjentów po operacjach nowotworów żuchwy. *Czas Stomatol* 2002; 52: 586-593.
11. Mackiewicz J, Pawliszyn A, Kielkowska-Wąsek S, Prośba-Mackiewicz M: Charakterystyka protetycznych procedur klinicznych w leczeniu pacjentów po resekcjach w rejonie układu stomatognatycznego. *Protet Stomatol* 2008; 58: 83-89.
12. Dreher W: Możliwości rehabilitacji protetycznej chorych po operacjach nowotworów jamy ustnej i szczęk. Szczecin: Pomorska Akademia Medyczna; 1979.
13. Śmiga-Witas A, Rolski D, Nieborak D, Mierzwińska-Nastalska E: Konstrukcje protetyczne z zaczepami precyzyjnymi w leczeniu pacjentów po chirurgicznym usunięciu nowotworów w obrębie części twarzowej czaszki. *Protet Stomatol* 2009; 59: 43-49.

Address: 31-155 Kraków, ul. Montelupich 4

Tel.: +4812 4245555 w. 230

e-mail: jolanta.loster@uj.edu.pl

Received: 27<sup>th</sup> January 2018

Accepted: 5<sup>th</sup> May 2018