



Wczesna enzymatyczna terapia substytucyjna – nadzieja dla chorych na mukopolisacharydozę typu II

Early enzyme replacement therapy – hope for patients with mucopolysaccharidosis type II

¹Karolina Orchel-Szastak, ²Katarzyna Ptak, ³Katarzyna Hrcniar, ²Bożena Pilch, ²Urszula Kania, ¹Mirostaw Bik-Multanowski

¹Zakład Genetyki Medycznej, Katedra Pediatrii Collegium Medicum Uniwersytetu Jagiellońskiego, Kraków

²Oddział Pediatrii, Reumatologii i Chorób Środowiskowych, Uniwersytecki Szpital Dziecięcy w Krakowie

³Klinika Chorób Dzieci, Katedra Pediatrii Collegium Medicum Uniwersytetu Jagiellońskiego, Kraków

¹Department of Medical Genetics, Jagiellonian University, Medical College, Cracow, Poland ²Department of Pediatrics, Rheumatology and Environmental Disorders, University Children's Hospital of Cracow, Poland

³Department of Pediatrics, Jagiellonian University, Medical College, Cracow, Poland

Streszczenie

W pracy omówiono efekty 10-letniej enzymatycznej terapii zastępczej idursulfazą u chłopca z rodzinną postacią mukopolisacharydozy typu II. W związku z dodatnim wywiadem rodzinnym diagnozę postawiono już w pierwszym miesiącu życia, a dwa miesiące później rozpoczęto leczenie enzymatyczne. W chwili rozpoczęcia terapii substytucyjnej pacjent nie prezentował żadnych objawów klinicznych mukopolisacharydozy typu II. Wyniki długoterminowego leczenia są zaskakujące ze względu na nieoczekiwanie łagodny przebieg choroby. W ciągu 10 lat u chłopca obserwowano prawidłowy rozwój psychomotoryczny. Obecnie stwierdza się jedynie nieco większy obwód głowy w stosunku do wieku kalendarzowego (+2,1 SD) oraz niewielkie przykurcze w zakresie stawów. W naszej opinii wczesne włączenie leczenia substytucyjnego, już w pierwszych miesiącach życia, może znacznie spowolnić rozwój objawów choroby.

Słowa kluczowe

mukopolisacharydoza typu II, choroba Huntera, enzymatyczna terapia zastępcza, idursulfaza

Abstract

We present an unexpected outcome of 10 years of enzyme replacement therapy of a boy with mucopolysaccharidosis type II. Due to a positive familiar history (severe disease course in a sibling) the diagnosis was established in the first month of life. Treatment with Elapraxe was introduced two months later. Since then normal physical and mental development is observed. The patient presents only relatively large head circumference (+2.1 SD) and slight decrease of joints mobility. In our opinion, early introduction of enzyme replacement therapy could attenuate the disease course.

Key words

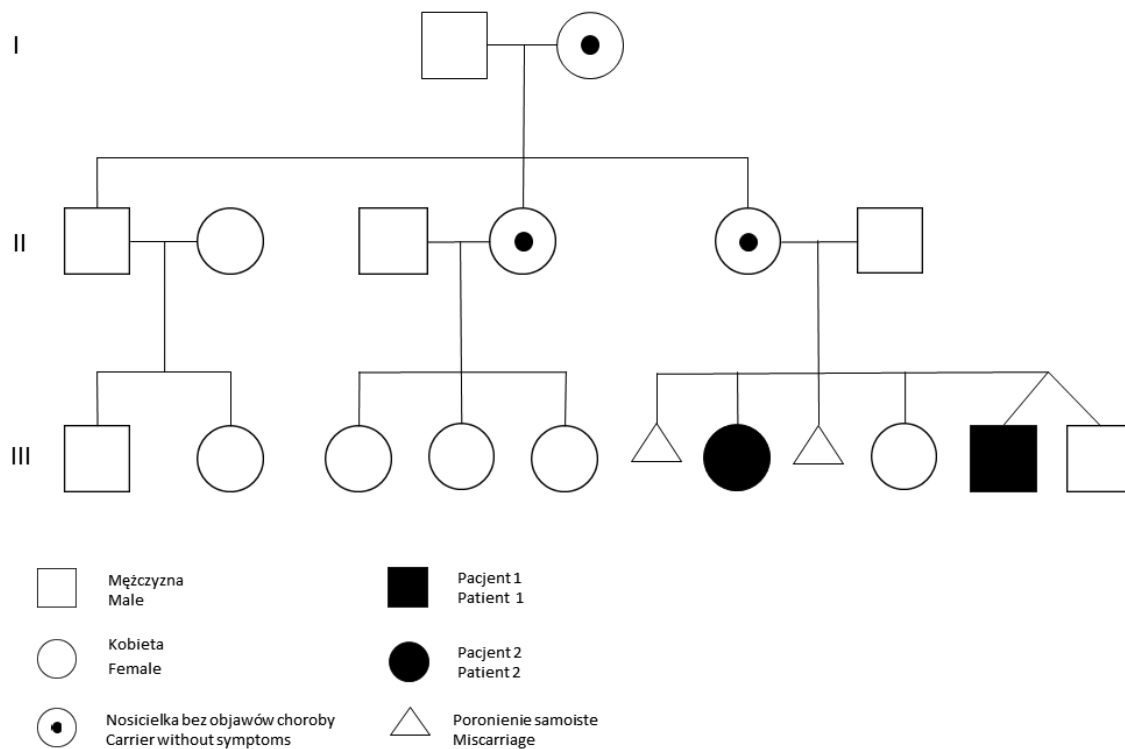
mucopolysaccharidosis type II, Hunter disease, enzyme replacement therapy, idursulfase

Wstęp

Mukopolisacharydoza typu II (MPSII), zwana również zespołem Huntera, jest rzadką, postępującą chorobą metaboliczną, dziedziczną w sposób recesywny sprzężony z chromosomem X. Istotą schorzenia jest deficyt enzymu lizosomalnego sulfatazy L-iduronianu (IDS). Defekt ten prowadzi do akumulacji glikozaminoglikanów (GAG) – siarczanu dermatanu i siarczanu chondroityny w komórkach z następczym uszkodzeniem funkcji narządów [1,2]. Pierwsze symptomy choroby pojawiają się zwykle między 18 miesiącem a 4 rokiem życia. Klinicznie wyróżnia się dwa podtypy choroby: łagodniejszy i ciężki. U pacjentów z podtypem „łagodnym” obserwuje się zwykle pogrubiałe rysy twarzy, zahamowanie wzrostu, deformacje kostne, ograniczenie ruchomości stawów, powiększenie narządów wewnętrznych, zmiany zwyrodnieniowe zastawek serca, nawracające infekcje dróg oddechowych i niedostuch. W podtypie ciężkim, zwanym także neuropatycznym, dochodzi dodatkowo do zajęcia centralnego systemu nerwowego i do postępującego upośledzenia umysłowego i fizycznego prowadzącego do śmierci, najczęściej w drugiej dekadzie życia [1,2].

Od roku 2006 standardem leczenia MPS II jest enzymatyczna terapia zastępcza (*Enzyme Replacement Therapy, ERT*) preparatem Elapraxe zawierającym enzym idursulfazę. Idursulfaza, otrzymywana metodą rekombinacji DNA na linii komórek ludzkich [3], jest substytutem naturalnego enzymu – sulfatazy L-iduronianu. Leczenie polega na dożylniej substytucji brakującego enzymu. Niestety skuteczność leczenia wydaje się niewielka, ograniczona jedynie do łagodniejszych przypadków choroby [4], natomiast koszty terapii są niezwykle wysokie i wynoszą nawet ponad 3 mln złotych rocznie na osobę. W Polsce pacjenci z MPSII po ukończeniu 5 roku życia mogą być zakwalifikowani do leczenia w ramach programu lekowego finansowanego z budżetu NFZ.

W niniejszej pracy przedstawiamy zaskakująco łagodny przebieg MPSII w trakcie 10-letniej enzymatycznej terapii zastępczej u chłopca, który w związku z dodatnim wywiadem rodzinnym został zdiagnozowany zaraz po urodzeniu i rozpoczął leczenie już w wieku niemowlęcym – znacznie wcześniej niż większość pacjentów.



Ryc. 1. Drzewo genealogiczne
Fig. 1. Family pedigree charts

Opisy przypadków

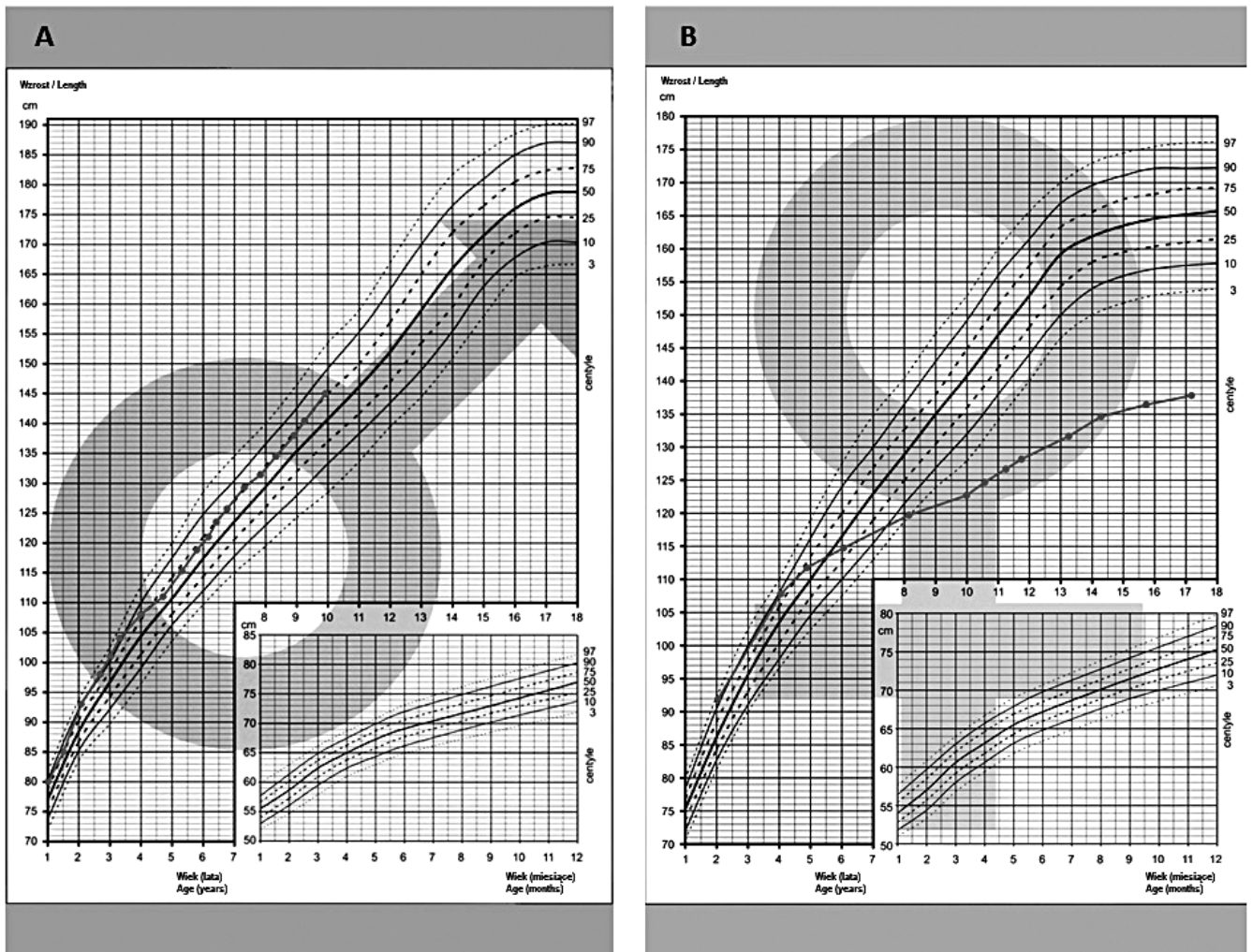
Pacjent 1

Obecnie 10-letni chłopiec urodził się z ciążą V, bliźniaczej, porodu III, w 34 tygodniu ciąży, z masą urodzeniową 2750 g i prawidłową oceną w skali Apgar (10 punktów). Okres okołoporodowy przebiegł bez powikłań. U starszej siostry, obecnie 17-letniej, w wieku około 4 lat rozpoznano MPS II. Pozostałe rodzeństwo, siostra i brat bliźniak, jest zdrowe (ryc. 1).

W związku z dodatnim wywiadem rodzinnym w pierwszym miesiącu życia u chłopca oceniono aktywność sulfatazy iduronianu w surowicy, która wynosiła 4 nmol/mL/4godz. (norma 200–400 nmol/mL/4 godz.) oraz w leukocytach 1nmol/mg białka/4 godz. (przy normie 32–39 nmol/mg białka/4 godz.). Badania molekularne wykazały obecność patogenicznej mutacji c.1568A>G w eksonie 9 genu IDS, skutkującej zamianą cyste-

iny na tyrozynę. Na podstawie powyższych badań u chłopca rozpoznano MPS II.

Enzymatyczną terapię zastępczą rozpoczęto już w trzecim miesiącu życia. W chwili włączenia leczenia u chłopca nie stwierdzano żadnych objawów klinicznych zespołu Huntera. Wyniki badań laboratoryjnych oraz obrazowych (badanie ultrasonograficzne mózgowia, jamy brzusznej, badanie echokardiograficzne) były prawidłowe. Od pierwszych miesięcy życia do chwili obecnej pacjent regularnie otrzymuje Elaprased, w standardowej dawce 0,5 mg/kg masy ciała co tydzień. W piątym roku ERT u chłopca w trakcie podawania leku Elaprased wystąpiła reakcja anafilaktyczna II stopnia wg klasyfikacji Muellera (pokrzywka, obrzęk naczynioruchowy). Przeciwciała przeciwko IDS były ujemne w klasie IgM oraz dodatnie w klasie IgG. Od czasu tego zdarzenia pacjent otrzymuje Elaprased w osłonie leku przeciwhistaminowego oraz hydrokortyzonu,



Ryc. 2. Siatki centylowe wysokości ciała pacjenta 1 (A) oraz pacjenta 2 (B) (siatki centylowe opracowania I. Palczewskej, Z. Niedźwieckiej, 1999 r)

Fig. 2. Growth charts for patient 1 (A) and patient 2 (B)

obecnie przeciwciała przeciwko IDS są ujemne w obu klasach. Ponadto od okresu niemowlęcego pacjent przyjmuje genisteinę, naturalny związek z grupy izoflawonów, obecny w suplementie diety Soyfem, potencjalnie zmniejszający syntezę glikozaminoglikanów [5].

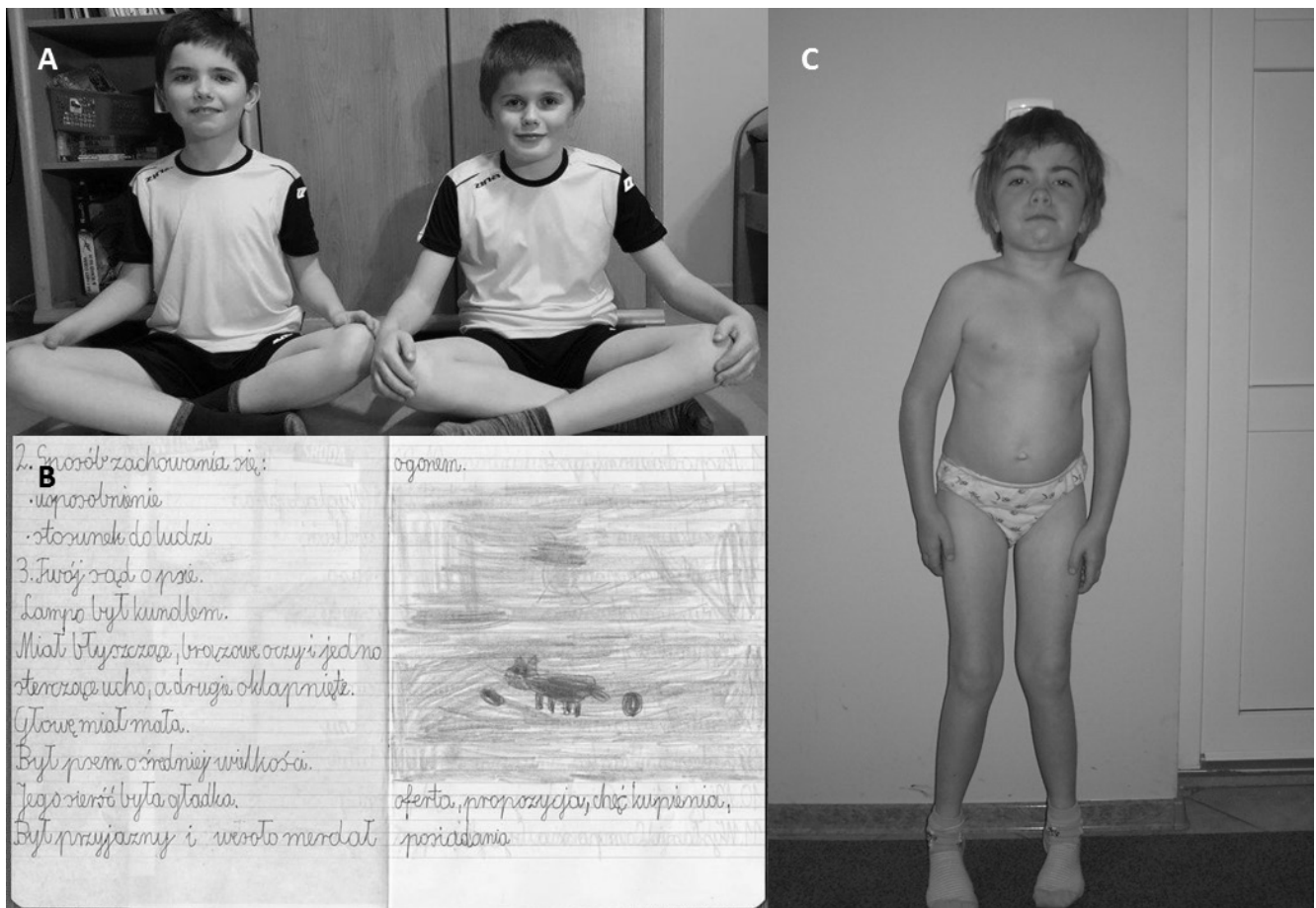
W ciągu 10 lat obserwacji u pacjenta odnotowano prawidłowe przyrosty długości i masy ciała. Obecnie wzrost utrzymuje się na poziomie 75 centyla (+0,5 odchylenia standardowego od średniej -SD) (ryc. 2A), masa ciała do wzrostu -4,3%. Od urodzenia u chłopca obserwuje się stosunkowo duży obwód głowy, dziś powyżej 97 centyla (+2,1 SD). Ponadto nie stwierdza się fenotypowych cech zespołu Huntera (ryc. 3A). Obecnie chłopiec uczęszcza do 3 klasy szkoły podstawowej. Dobrze funkcjonuje w grupie rówieśniczej, chętnie współpracuje z innymi dziećmi. Rozwój intelektualny pacjenta przez cały okres obserwacji był prawidłowy. Jego iloraz inteligencji jest na poziomie inteligencji przeciętnej i wynosi 103 wg skali Termana-Merrill. Chłopiec opanował tabliczkę mnożenia do 100, wy-

konuje obliczenia zegarowe, w zakresie języka polskiego czyta 103 wyrazy na minutę.

W trakcie ERT pacjenta oceniano regularnie pod kątem ruchomości stawów. Od około dwóch lat stwierdza się niewielkie przykurcze zgięciowe w stawach łokciowych (5–10 stopni) i w stawach biodrowych (5 stopni) oraz ograniczenie zgięcia grzbietowego w stawach skokowych (5 stopni). W pozostałych stawach obserwuje się prawidłowy zakres ruchomości. Sprawność motoryczna chłopca jest dobra, chodzi samodzielnie, w teście 6-minutowego marszu uzyskuje prawidłowe wyniki, bez problemów pisze w szkolnych zeszytach (ryc. 3B).

Wyniki okresowych badań spirometrycznych świadczą o prawidłowej wydolności oddechowej, wartości FEV1 i FVC utrzymują się w granicach normy.

U pacjenta wykonywano regularnie badania obrazowe oraz laboratoryjne. W RTG kręgosłupa oraz miednicy nie stwierdzono nieprawidłowości. W badaniach ultrasonograficznych jamy brzusznej wymiary wątroby i śledziony pozostają w normie. Ba-



Ryc. 3. (A) Pacjent 1 (po prawej) i zdrowy brat bliźniak (po lewej) w wieku 10 lat, **(B)** Zeszyt szkolny pacjenta 1, **(C)** Typowe cechy dysmorfii u pacjenta z mukopolisacharydozą typu II w wieku 10 lat

Fig. 3. (A) Patient 1(right) with his healthy twin brother (left) at 10 years of age, **(B)** Exercise book of patient 1, **(C)** Characteristic dysmorphic features of patient 2 with mucopolysaccharidosis type II at 10 years of age

danie echokardiograficzne wykazało prawidłowy obraz i czynność serca. W wykonanym w 10 roku życia badaniu mózgu metodą magnetycznego rezonansu jądrowego nie stwierdzono ewidentnych odchyleń od normy.

W trakcie 10-letniego okresu ERT u chłopca utrzymuje się podwyższone wydalanie glikozaminoglikanów w moczu.

Pacjent 2

U dziewczynki, obecnie 17-letniej, pierwsze objawy choroby pojawiły się już w 3 roku życia. Stwierdzono wówczas pogrubiałe rysy twarzy, zbyt duży obwód głowy w stosunku do wieku kalendarzowego, powyżej 97centyla (+3,0SD), przykurcze drobnych stawów rąk, przepuklinę pępkową, stopniową regresję rozwoju umysłowego. W wieku 10 lat u dziewczynki wystąpiły ewidentne objawy MPS II: dysmorfia twarzy (ryc. 3C), wzrost znacznie poniżej 3 centyla (-2,5 SD) (ryc. 2B), przykurcze w zakresie stawów łokciowych, nadgarstkowych, kolanowych, skokowych, drobnych stawów rąk, skrzywienie boczne kręgosłupa, powiększenie wątroby, niedomykalność zastawek mitralnej oraz aortalnej, objawy głębokiego upośledzenia umysłowego (iloraz inteligencji wynosił 24 wskali Termana-Merrill) oraz padaczkę objawową.

U pacjentki, analogicznie jak u jej brata, stwierdzono mutację c.1568A>G w eksonie 9 genu IDS. Z powodu nielosowej inaktywacji chromosomu X pochodzenia ojcowskiego u pacjentki doszło do unieczynnienia drugiej, nieuszkodzonej kopii genu IDS i rozwoju pełnoobjawowego zespołu Huntera. Badanie CGH (*Comparative Genomic Hybridisation*) do mikromacierzy (aCGH; *Agilent SurePrint G3 8x60K*) wykluczyło obecność zespołu Turnera i nie wykazało żadnych dodatkowych aberracji chromosomowych.

W wieku 10 lat pacjentka rozpoczęła leczenie metodą ERT, jednak nie obserwuje się u niej regresji objawów choroby.

Omówienie

Enzymatyczna terapia zastępcza to jedna z najdroższych terapii dostępnych na rynku. Roczny koszt leczenia pacjenta preparatem Elaprased może wynosić nawet ponad 3 miliony złotych. Obecnie w Polsce leczonych jest 15 osób z MPS II.

Wprowadzenie ERT dało nadzieję pacjentom oraz rodzinom pacjentów z MPS II w walce z tą postępującą, śmiertelną chorobą. Leczenie substytucyjne rekombinowaną IDS nie daje jednak szansy na wyleczenie, pozwala jedynie na złagodzenie objawów i poprawę jakości życia. W niektórych badaniach ob-

serwowano zmniejszenie hepatosplenomegalii [6–8]. Ponadto stwierdzano poprawę ruchomości stawów, mierzonej testem 3/6 minutowego marszu oraz badaniami spirometrycznymi oceniającymi ruchomość klatki piersiowej [2,6–8]. Nieliczne doniesienia mówią również o pozytywnym wpływie leczenia na poprawę wzrastania, pod warunkiem wczesnego włączenia ERT [9]. Leczenie substytucyjne nie wpływa natomiast na objawy z centralnego systemu nerwowego, ponieważ cząsteczki Elaprased są zbyt duże, żeby przeniknąć przez barierę krew-mózg [2,6–8].

Powyżej przedstawiliśmy efekty 10-letniej enzymatycznej terapii zastępczej u pacjenta z mukopolisacharydozą typu II, leczonego od wczesnego okresu niemowlęcego. MPS II jest chorobą dziedziczną w sposób recesywny sprzężony z chromosomem X. Porównując przebieg choroby u chłopca do naturalnego przebiegu choroby u starszej siostry, nie sposób nie zauważyć zaskakująco niewielkiego zaawansowania choroby u pacjenta. W wieku 10 lat stwierdzamy u niego jedynie niewielkie przykurcze stawowe, przy braku innych typowych objawów narządowych i prawidłowym rozwoju umysłowym. Spowolnienie rozwoju objawów ze strony narządów wewnętrznych i układu kostno-stawowego można tłumaczyć wczesnym włączeniem leczenia substytucyjnego, natomiast zastanawiający jest brak objawów ze strony centralnego systemu nerwowego. Być może niedojrzałość ośrodkowego układu nerwowego w okresie niemowlęcym i wczesnodziecięcym skutkuje zwiększoną przepuszczalnością bariery krew-mózg dla większych cząsteczek, takich jak Elaprased. Taka sytuacja mogłaby potencjalnie wpłynąć na zahamowanie nadmiernego gromadzenia GAG w tkance mózgowej w kluczowym okresie rozwojowym i umożliwić dziecku prawidłowy rozwój intelektualny we wczesnym dzieciństwie. Nasuwa się również pytanie o potencjalny efekt terapeutyczny genisteiny, jednak dotychczas nie udowodniono korzystnego wpływu tej substancji na przebieg MPS II, a jedynie potwierdzono aktywność tej substancji w hamowaniu syntezy GAG *in vitro* [5].

Podsumowując, wydaje się że wprowadzenie ERT u pacjentów z mukopolisacharydozą typu II już w okresie wczesnego niemowlęctwa może zwiększać szansę na osiągnięcie wysokiej skuteczności terapeutycznej w zakresie narządów wewnętrznych oraz układu kostno-stawowego, a także zadziałać protekcyjnie na ośrodkowy układ nerwowy i znacząco spowolnić naturalny przebieg choroby.

Opiekunowie prawni (rodzice) wyrazili zgodę na publikację wizerunku dzieci (pacjent 1, pacjent 2, brat bliźniak pacjenta 1).

Piśmiennictwo

1. Martin R, Beck M, Eng C et al. *Recognition and diagnosis of mucopolysaccharidosis II (Hunter syndrome)*. Pediatrics. 2008;121:e377-e386.
2. Sestito S, Ceravolo F, Grisolia Z et al. *Profile of idursulfase for the treatment of Hunter syndrome*. Research and Reports in Endocrine Disorders. 2015;5:79-90.
3. Wraith JE, Scarpa M, Beck M et al. *Mucopolysaccharidosis type II (Hunter syndrome): a clinical review and recommendations for treatment in the era of enzyme replacement therapy*. Eur J Pediatr. 2008;167:267-277.
4. Bik-Multanowski M, Jamroz E, Kaluzny L et al. *Patient's weight can decide about spending millions on enzyme replacement therapy in MPS II*. Mol Gen Metab Rep. 2016; 6: 5-7.
5. Moskot M, Gabig-Cimińska M, Jakóbkiewicz-Banecka J et al. *Cell cycle is disturbed in mucopolysaccharidosis type II fibroblasts, and can be improved by genistein*. Gene. 2016 Jul 1;585(1):100-3.
6. Alegria T, Eizerik DP, de Cerqueira CC et al. *Efficacy and safety of idursulfase therapy in patients with mucopolysaccharidosis type II with and without comparison to placebo: systematic review and meta-analysis*. Cad Saude Publica. 2013;29(Suppl 1):S45-S58
7. Muenzer J, Gucsavas-Calikoglu M, McCandless SE et al. *A phase II clinical trial of enzyme replacement therapy in mucopolysaccharidosis II (Hunter syndrome)*. Mol Genet Metab. 2007;90(3):329-337.
8. Muenzer J, Wraith JE, Beck M et al. *A phase II/III clinical study of enzyme replacement therapy with idursulfase in mucopolysaccharidosis II (Hunter syndrome)*. Genet Med. 2006;8(8):465-473.
9. Cho SY, Huh R, Chang MS et al. *Impact of enzyme replacement therapy on linear growth in Korean patients with mucopolysaccharidosis type II (Hunter syndrome)*. J Korean Med Sci. 2014;29(2):254-260.