

(25)

Autologiczny przeszczep płatką błony granicznej wewnętrznej jako modyfikacja techniki odwróconego płatką w leczeniu otworów w plamce – opis przypadku

Autologous internal limiting membrane flap graft as a modification of the inverted flap technique in the treatment of full thickness macular holes – case report

Krzysztof Morawski, Justyna Jędrzychowska-Jamborska, Agnieszka Kubicka-Trząska, Bożena Romanowska-Dixon

Klinika Okulistyki i Onkologii Okulistycznej Katedry Okulistyki Uniwersytetu Jagiellońskiego Collegium Medicum w Krakowie
Kierownik: prof. dr hab. n. med. Bożena Romanowska-Dixon

Streszczenie:	Celem pracy jest przedstawienie przypadku klinicznego zamknięcia otworu w plamce w wyniku przeszczepienia autologicznego płatką błony granicznej wewnętrznej jako modyfikacji metody odwróconego płatką błony granicznej wewnętrznej w chirurgicznym leczeniu pełnościennego otworu w plamce. Leczeniem i obserwacją objęto 50-letniego chorego przyjętego do kliniki z powodu pełnościennego otworu w plamce. U chorego wykonano witrektomię za pomocą aparatu Constellation w technice 23G. W okresie prowadzonej obserwacji stwierdzono istotną poprawę najlepiej skorygowanej ostrości wzroku z 0,05 do 0,5. Badanie optycznej koherentnej tomografii wykazało regenerację segmentów wewnętrznych i zewnętrznych fotoreceptorów siatkówki oraz odbudowę błony granicznej zewnętrznej. Autologiczny przeszczep płatką błony granicznej wewnętrznej może stanowić alternatywę postępowania w przypadkach wystąpienia powikłań i trudności z przeprowadzeniem klasycznego zabiegu z wykorzystaniem uszypułowanego płatką błony granicznej wewnętrznej u chorych z pełnościennym otworem w plamce.
Słowa kluczowe:	pełnościenny otwór w plamce, technika odwróconego płatką błony granicznej wewnętrznej, autologiczny przeszczep płatką błony granicznej wewnętrznej.
Summary:	The aim of this paper is to present the autologous internal limiting membrane flap graft as a modification of the inverted flap technique in the surgical management of the full thickness macular hole. The 50-year old male admitted as an inpatient due to the full thickness macular hole was treated with 23G vitrectomy (Constellation). During the follow-up period his best corrected visual acuity improved significantly from 0.05 to 0.5. The optical coherence tomography confirmed the regeneration of the inner and outer retinal segments as well as of the internal limiting membrane. Autologous internal limiting membrane flap graft may be an alternative for cases of complicated full thickness macular holes and those patients in whom the conventional inverted flap technique cannot be used for various reasons.
Key words:	full thickness macular hole, inverted flap technique, autologous internal limiting membrane flap graft.

Wstęp

Pełnościenny otwór w plamce (Full Thickness Macular Hole – FTMH) występuje z częstością 33: 10000 osób powyżej 55. roku życia (1). Metody operacyjnego leczenia tego schorzenia są znane od 1991 roku, odkąd Kelly i Wendel opublikowali wyniki swoich badań (2). Wykonali oni pars plana witrektomię z podaniem gazu do komory ciała szklistego, uzyskując zamknięcie otworu i poprawę widzenia po zabiegu w 42% przypadków (2). Kolejną modyfikacją leczenia były pars plana witrektomia z tylnym usunięciem ciała szklistego, błony granicznej wewnętrznej (Internal Limiting Membrane – ILM) i endotamponadą gazem z pozycjonowaniem pooperacyjnym twarzą chorego w dół do 1. tygodnia od zabiegu. Ta technika operacyjna jest wysoce skuteczna i stosowana przez wielu chirurgów (3–8).

Michalewska i wsp. przedstawili wyniki kliniczne nowej techniki operacyjnej, którą zastosowali w leczeniu 101 oczu z FTMH. Polegała ona na wypreparowaniu płatką ILM w plamce i pokryciu nim otworu (9).

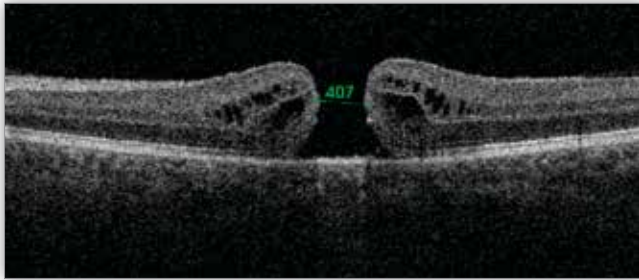
Cel

Celem pracy jest przedstawienie modyfikacji techniki operacyjnej odwróconego płatką ILM, którą zastosowano w naszym ośrodku.

Opis przypadku

Do Poradni Leczenia Schorzeń Siatkówki Kliniki Okulistyki i Onkologii Okulistycznej w Krakowie zgłosił się 50-letni pacjent z powodu trwającego od 20 tygodni pogorszenia się widze-

nia okiem lewym (OL). Najlepsza skorygowana ostrość wzroku (Best Corrected Visual Acuity – BCVA) oka prawego (OP) wynosiła 1,0, OL – 0,05. W badaniu oftalmoskopii pośredniej z użyciem soczewki Volka zdiagnozowano FTMH w IV stadium rozwoju według klasyfikacji Gassa, diagnozę potwierdzono badaniem optycznej koherentnej tomografii (Optical Coherence Tomography – OCT). Wielkość otworu wynosiła 407 μm . Brzegi otworu w obrazie badania OCT były obłe (ryc. 1.). Wywiad ukierunkowany na choroby okulistyczne i ogólnoustrojowe nie był istotny. Pacjent został zakwalifikowany do chirurgicznego leczenia otworu w plamce.



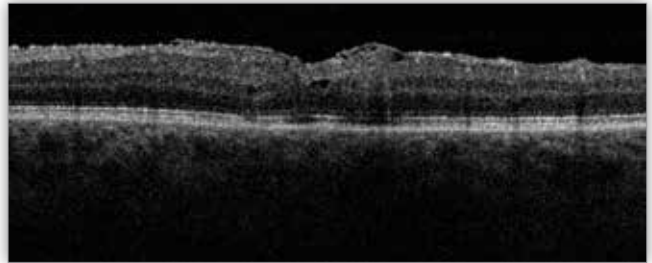
Ryc. 1. Optyczna koherentna tomografia oka lewego: widoczny pełnościenny otwór w plamce.

Fig. 1. Optical coherence tomography of the left eye: a full thickness macular hole is present.

U chorego zaplanowano zabieg łączony fakoemulsyfikacji z implantacją sztucznej soczewki wewnątrzgałkowej, z 23G witrektomią, z usunięciem ILM i przeszczepem uszypułowanego płatka ILM w plamce. Po fakoemulsyfikacji zaćmy i wszczępieniu zwijalnej soczewki wewnątrzgałkowej tylnokomorowej do torebki soczewki wykonano 23G witrektomię z 3 portów przestwardówkowych założonych w odległości 3,5 mm od rogówki w miejscach typowych. Podano Diprophos do komory ciała szklanego i odłączono ciało szkliste. Uwidoczniono rozwarstwienie tylnego ciała szklanego, usunięto z powierzchni siatkówki warstwę nieodłączonego ciała szklanego. Następnie wykonano witrektomię na obwodzie 360 stopni na wgłobieniu. W celu lepszego uwidocznienia ILM użyto barwnika 0,06% Trypan Blu firmy Dorc – czas wybarwienia 60 sekund. Następnie przeprowadzono usunięcie ILM, w trakcie wymiany płyn–powietrze doszło do niespodziewanego oderwania płatka ILM i jego wciągnięcia przez kaniulę aspiracyjną „soft tip”. Pomimo użycia refluksu nie udało się odzyskać wypreparowanego płatka. Zdecydowano o wypreparowaniu kolejnego płatka ILM z okolicy łuków skroniowych, którym następnie pokryto otwór w plamce. Aby uzyskać przyleganie płatka ILM do otworu, a to jest najtrudniejszym elementem zabiegu, uchwycono płatek pęsetą i przeprowadzono wymianę płyn–powietrze. Pozostawiono niewielką objętość płynu tuż nad otworem, to pozwoliło na umieszczenie płatka nad otworem. Następnie, przytrzymując płatek pęsetą, aspirowano spod niego płyn, uzyskując adhezję płatka do powierzchni siatkówki. Na koniec podano gaz 20% SF6 w celu stabilizacji odwróconego płatka ILM w dołeczku. Chory był pozycjonowany głową w dół przez okres 3 dni.

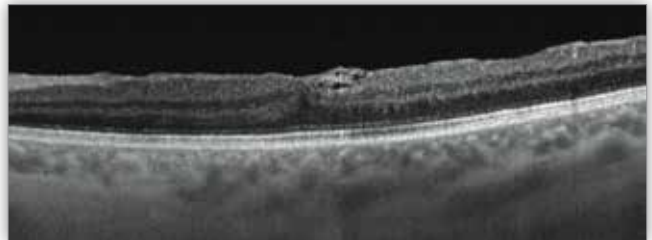
Pacjenta kontrolowano po 1, 3, 6 i 12 miesiącach od zabiegu, wykonując ocenę BCVA, badanie dna oka oraz badanie OCT. Podczas pierwszej kontroli, po miesiącu od zabiegu, BCVA wynosiła 0,125, podczas kolejnych (po 3, 6 i 12 miesiącach

od zabiegu) – 0,5. W obrazie badania OCT wykonanego podczas pierwszej kontroli stwierdziliśmy zamknięcie się otworu z wyraźnie widocznym płatkem ILM przylegającym do powierzchni siatkówki w plamce (ryc. 2.). Podczas kolejnych kontroli stwierdzono regenerację warstw ELM oraz segmentów wewnętrznych i zewnętrznych fotoreceptorów siatkówki (Inner and Outer photoreceptors Segments of the retina – IS/OS), której towarzyszyła dalsza poprawa ostrości wzroku do wartości 20/40 wg Snellena (ryc. 3.). Chory pozostaje pod kontrolą w naszej klinice.



Ryc. 2. Optyczna koherentna tomografia oka lewego: widoczny przeszczepiony odwrócony płatek ILM na powierzchni siatkówki w plamce; zamknięcie otworu, odbudowa ELM.

Fig. 2. Optical coherence tomography of the left eye: the inverted ILM flap graft is visible within the macula, the macular hole was closed and the ELM was restored.



Ryc. 3. Optyczna koherentna tomografia oka lewego: widoczny przeszczepiony odwrócony płatek ILM na powierzchni siatkówki w plamce; zamknięcie otworu, odbudowa ELM, połączeń segmentów wewnętrznych i zewnętrznych fotoreceptorów IS/OS, połączeń segmentów zewnętrznych fotoreceptorów i nabłonka barwnikowego siatkówki OS/RPE.

Fig. 3. Optical coherence tomography of the left eye: the inverted ILM flap graft is visible within the macula, the macular hole was closed, the normal anatomical relationships of the following structures have been restored: the ELM, the IS/OS photoreceptor junction and the OS/RPE interface.

Omówienie

Przez wiele lat otwór w plamce był uważany za schorzenie nieuleczalne. Pierwsze doniesienia o technikach chirurgicznego leczenia tego schorzenia ukazały się w latach 90. XX wieku. Od 2010 roku stosuje się nową technikę operacyjną z zastosowaniem odwróconego płatka ILM, po raz pierwszy opisali ją Michalewska i wsp. (9). Obecnie stosuje ją coraz więcej chirurgów witreoretinalnych – i to nie tylko w otworach plamki związanych z wiekiem, ale także wklajających oczy wysokokrótkowoczne (10–12).

Michalewska i wsp. zauważyli, że w przypadku dużych otworów > 400 mikrometrów sukces anatomiczny i funkcjonalny jest trudniejszy do osiągnięcia. Aż do 44% dużych otworów plamki pozostaje otwarte po pierwszym zabiegu. Do zamknięcia otworów typu „flat open” po zabiegu dochodzi w 19–39% przypadków. Te natomiast zamknięcia otworów w plamce, które

są płasko otwarte, rokując niewielką poprawą ostrości wzroku. Podejrzewa się, że płatek ILM stymuluje proliferację komórek glejowych i wytwarza odpowiednie środowisko dla zamknięcia otworu (9). Gass jako pierwszy zauważył, że proces gliozy jest czynnikiem reperującym otwór w plamce (13). W tym procesie mogą uczestniczyć komórki Müllera, które mają wydłużony kształt leja oraz wyższy współczynnik załamania światła niż otaczająca je tkanka. Badania wykazały, że te komórki przewodzą światło z powierzchni siatkówki do komórek fotoreceptorowych. Komórki Müllera pośredniczą w przenoszeniu światła przez siatkówkę z minimalnymi zniekształceniami i niewielkimi stratami (14).

W naszym ośrodku w przypadku otworów w plamce technikę usunięcia ILM z przyłożeniem odwróconego płatka ILM stosuje się od 2010 roku – wyniki anatomiczne i funkcjonalne są pozytywne.

U naszego pacjenta po zabiegu wyniki – anatomiczny i czynnościowy – były dobre. Pełnościenny otwór w plamce został prawidłowo zamknięty, zregenerowały się zarówno warstwy siatkówki obejmujące błonę graniczną wewnętrzną, jak i segmenty wewnętrzne i zewnętrzne fotoreceptorów siatkówki. Odnotowano poprawę ostrości wzroku o 7 rzędów wg Snellena, która pozostała stabilna przez cały okres obserwacji. Nie odnotowano ani wczesnych, ani odległych powikłań pooperacyjnych.

Niektóre sytuacje zmuszają chirurgów do znajdowania nowych rozwiązań i innowacji operacyjnych. W opisywanym przez nas przypadku został utracony odwrócony płatek ILM, zdecydowaliśmy się zatem na pobranie autologicznego płatka ILM, który umieściliśmy w dołeczku. Autologiczny płatek ILM udało się trwale umieścić na powierzchni siatkówki – potwierdził to wynik badania OCT. Na skanach badania OCT wykonanego podczas pierwszej kontroli płatek był widoczny, a komora ciała szklonego w całości wypełniona płynem. U naszego chorego otwór został prawidłowo zamknięty, zaobserwowaliśmy regenerację istotnych funkcjonalnie warstw siatkówki oraz znaczną poprawę ostrości wzroku.

Wnioski

Autologiczny przeszczep płatka ILM w chirurgii plamki jest skuteczną metodą operacyjną przynoszącą duże korzyści anatomiczne i funkcjonalne dla chorego. Metoda przynosi te same korzyści co przeszczepienie uszypułowanego płatka ILM. Jeśli nie ma możliwości wykonania uszypułowanego płatka, rekomendujemy zastosowanie autologicznego przeszczepu ILM.

Pismienictwo:

1. Freeman WR, Azen SP, Kim JW, el-Haig W, Mishell DR 3rd, Bailey I: *Vitreotomy for the treatment of full-thickness stage 3 or 4 macular holes. Results of a multicentered randomized clinical*

trial. The Vitrectomy for Treatment of Macular Hole Study Group. Arch Ophthalmol. 1997 Jan; 115(1): 11–21.

2. Kelly NE, Wendel RT: *Vitreous surgery for idiopathic macular holes. Results of a pilot study. Arch Ophthalmol. 1991 May; 109(5): 654–659.*
3. Kwok AKH, Lai TYY, Man-Chan W, Woo DCF: *Indocyanine green assisted retinal internal limiting membrane removal in stage 3 or 4 macular hole surgery. Br J Ophthalmol. Jan 2003; 87(1): 71–74.*
4. Li K, Wong D, Hiscott P, Stanga P, Groenewald C, McGalliard J: *Trypan blue staining of internal limiting membrane and epiretinal membrane during vitrectomy: visual results and histopathological findings. Br J Ophthalmol. Feb 2003; 87(2): 216–219.*
5. Mester V, Kuhn F: *Internal limiting membrane removal in the management of full-thickness macular holes. Am J Ophthalmol. 2000 Jun; 129(6): 769–77.*
6. Benson WE, Cruickshanks KC, Fong DS, Williams GA, Bloome MA, Frambach DA, et al.: *Surgical management of macular holes: A report by the American Academy of Ophthalmology. Ophthalmology. 2001; 108: 1328–1335.*
7. Kelly NE, Wendel RT: *Vitreous surgery for idiopathic macular holes. Results of a pilot study. Arch Ophthalmol. 1991; 109: 654–659.*
8. Peł-Przybyszewska E, Szkudlarek E, Szkudlarek A, Nawrocki J: *Ocena wyników operacyjnego leczenia otworów w plamce. Klin Oczna. 2004; 106(3): 321–324.*
9. Michalewska Z, Michalewski J, Adelman RA, Nawrocki J: *Inverted internal limiting membrane flap technique for large macular holes. Ophthalmology. 2010; 117: 2018–2025.*
10. Kuriyama S, Hayashi H, Jingami Y, Kuramoto N, Akita J, Matsumoto M: *Efficacy of inverted internal limiting membrane flap technique for the treatment of macular hole in high myopia. Am J Ophthalmol. 2013; 156: 125–131.*
11. Prabhushanker Mahalingam and Kumar Sambhav: *Surgical outcomes of inverted internal limiting membrane flap technique for large macular hole. Indian J Ophthalmol. Oct 2013; 61(10): 601–603.*
12. Tognetto D, Grandin R, Sanguinetti G, Minutola D, Di Nicola M, Di Mascio R, et al.: *Internal limiting membrane removal during hole surgery: Results of a multicenter retrospective study. Ophthalmology. 2006; 113: 1401–1410.*
13. Johnson RN, Gass JD: *Idiopathic macular holes. Observations, stages of formation, and implications for surgical intervention. Ophthalmology. 1988 Jul; 95(7): 917–924.*
14. Franze K, Grosche J, Skatchkov SN, Schinkinger S, Foja Ch, Schild D, et al.: *Müller cells are living optical fibers in the vertebrate retina. PNAS. 2007 May; 20: 8287–8292.*

Praca wpłynęła do Redakcji 24.03.2016 r. (KO-00064-2016)
Zakwalifikowano do druku 13.06.2016 r.

Adres do korespondencji (Reprint requests to):
lek. Justyna Jędrychowska-Jamborska
Klinika Okulistyki i Onkologii Okulistycznej UJ CM
ul. Kopernika 38
31-501 Kraków
e-mail: justynajedrychowska@gmail.com