

Ciąża w bliźnie po cięciu cesarskim

Cesarean scar pregnancy

Anna Matyszkiewicz¹, Robert Jach², Agnieszka Nocuń¹, Ewa Posadzka², Hubert Huras³,
Kazimierz Pityński¹, Hubert Wolski⁴, Paweł Basta¹

¹ Klinika Ginekologii i Onkologii Collegium Medicum UJ, Kraków, Polska

² Klinika Endokrynologii Ginekologicznej Collegium Medicum UJ, Kraków, Polska

³ Klinika Położnictwa i Perinatologii Collegium Medicum UJ, Kraków, Polska

⁴ Oddział Ginekologiczno-Położniczy Podhalańskiego Szpitala Specjalistycznego im. Jana Pawła II, Nowy Targ, Polska

Streszczenie

Ciąża w bliźnie po cięciu cesarskim stanowi najrzadszą postać ciąży pozamacicznej. Ze względu na ryzyko wystąpienia zagrażających życiu powikłań wymaga sprawnego rozpoznania oraz leczenia. Poniżej prezentujemy 3 przypadki pacjentek z ciążą w bliźnie po cięciu cesarskim leczonych w Klinice Ginekologii SU w Krakowie w 2013 roku oraz przegląd piśmiennictwa.

Słowa kluczowe: **ciąża w bliźnie po cięciu cesarskim / powikłania cięcia cesarskiego /
/ blizna po cięciu cesarskim / ciąża pozamaciczna /**

Summary

Pregnancy in the uterine scar after previous caesarean section is the rarest type of ectopic pregnancy. Due to the possibility of life-threatening complications, cesarean scar pregnancy (CSP) needs rapid and proper diagnosis and management. Hereby we present 3 cases of women with CSP, diagnosed and treated at the Department of Gynecology and Obstetrics of Jagiellonian University Medical College, in Krakow, in 2013, as well as literature review.

Key words: **cesarean scar pregnancy / complications of cesarean section /
/ cesarean section scar / ectopic pregnancy /**

Adres do korespondencji:

Anna Matyszkiewicz
Klinika Endokrynologii Ginekologicznej, Szpital Uniwersytecki w Krakowie,
ul. Kopernika 23, 31-501 Kraków, Polska
tel.: 12-424-85-60,
e-mail: annamatyszkiewicz@mp.pl.

Otrzymano: 30.08.2014
Zaakceptowano do druku: 30.10.2014

Przypadek 1

30-letnia pacjentka w 7. tygodniu ciąży drugiej została przyjęta z rozpoznaniem ciąży w bliźnie po cięciu cesarskim. Rozpoznanie postawiono na podstawie badania USG. Przy przyjęciu pacjentka bez objawów klinicznych.

Pierwsza ciąża pacjentki zakończyła się cięciem cesarskim ze wskazań kardiologicznych. W badaniu USG przy przyjęciu stwierdzono: w bliźnie po cięciu cesarskim jajo płodowe o wymiarach 19x16x27mm, pęcherzyk ciążowy średnicy 13,4mm z widocznymi strukturami zarodka i okołozarodkowymi. Uwidoczniono czynność serca zarodka. Nie stwierdzono patologii w obrębie jajników.

Pacjentka została poinformowana o rozpoznaniu oraz proponowanych opcjach terapeutycznych. Po uzyskaniu zgody pacjentki, zaplanowano podanie Metotreksatu bezpośrednio do jaja płodowego. Pod kontrolą USG dopochwowego przez sklepienie pochwy podano 50mg Metotreksatu bezpośrednio do jaja płodowego. Pacjentka dobrze zniosła zabieg.

W pierwszej dobie po podaniu Metotreksatu wystąpił epizod niewielkiego plamienia z dróg rodnych. W kontrolnym badaniu USG stwierdzono zapadnięty pęcherzyk ciążowy, brak widocznej czynności serca zarodka. Pacjentka została wypisana do domu z zaleceniem ścisłej kontroli ginekologicznej.

10 tygodni po podaniu Metotreksatu (17 tygodni od zatrzymania miesiączki) pacjentka zgłosiła się do ambulatorium przyklinicznego z powodu osłabienia i silnych dolegliwości bólowych podbrzusza. Pacjentka została zakwalifikowana do zabiegu wyłyżeczkowania jamy macicy.

Po rozhegarowaniu kanału szyjki do rozszerzała Hegara nr 12 wyłyżeczkowano jamę macicy, uzyskując średnioobfity materiał. Następnie w USG przezpochowym skontrolowano okolice bliźny po cięciu, zatokę Douglasa oraz przymacicza – nie stwierdzono nieprawidłowości.

W trakcie zabiegu ani po nim nie wystąpiła znaczna utrata krwi. W badaniu histopatologicznym wyskrobin z jamy macicy stwierdzono: zmienione martwiczo fragmenty doczesnej, fragmenty łożyska z obrazem zawałów białych oraz endometrium fazy wydzielniczej. Pacjentka dobrze zniosła zabieg łyżeczkowania, w pierwszej dobie po zabiegu została wypisana do domu z zaleceniem dalszej kontroli ginekologicznej.

Przypadek 2

25-letnia pacjentka w 9. tygodniu ciąży drugiej została przyjęta do Kliniki z rozpoznaniem ciąży w bliźnie po cięciu cesarskim.

Pierwsza ciąża pacjentki zakończyła się cięciem cesarskim z powodu braku postępu porodu. W chwili przyjęcia do Kliniki pacjentka nie zgłaszała dolegliwości. Poziom β HCG wynosił 86788mIU/ml i był odpowiedni dla wieku ciążowego.

W badaniu USG stwierdzono ciążę w bliźnie po cięciu cesarskim, uwypuklającą okolice cieśni macicy. Wielkość pęcherzyka ciążowego odpowiadała 9 tygodniom, CRL (długość ciemieniowo-siedzeniowa) zarodka wynosiło 23mm. Bliźna macicy w najcieńszym miejscu mierzyła 1,8mm. Trofoblast znajdował się w bliskiej odległości od obu tętnic macicznych.

Poinformowano pacjentkę o rozpoznaniu, możliwościach leczenia i związanym z nimi ryzyku. Ze względu na umiejscowienie pęcherzyka ciążowego w bliskim sąsiedztwie tętnic macicznych i ryzyko związane z ewentualnym zabiegiem operacyjnym,

pomimo wysokich wartości β HCG, w porozumieniu z pacjentką zdecydowano o leczeniu farmakologicznym systemowym i miejscowym.

W 79. dniu od zatrzymania miesiączki wykonano zabieg podania Metotreksatu i chlorku potasu do jaja płodowego pod kontrolą USG. Zabieg wykonano bez znieczulenia. W USG przezpochwowym przez sklepienie pochwy zaaspirowano płyn z jaja płodowego, a następnie podano 50mg Metotreksatu rozpuszczonego w 4ml roztworu KCl. Pacjentka dobrze zniosła zabieg. Ze względu na stosunkowo dużą wielkość pęcherzyka ciążowego w dobie zabiegu oraz po 48 godzinach dodatkowo podano dożylnie 2 dawki Metotreksatu po 100mg. Pacjentka dobrze zniosła podanie cytotstatyku.

W kontrolnym USG nie uwidoczniono czynności serca płodu. W 6. i 8. dobie po zabiegu miejscowego podania Metotreksatu podjęto próbę ewakuacji jaja płodowego przy pomocy dopochwowego Misoprostolu. Nie uzyskano spodziewanego efektu.

W 10 dobie po podaniu Metotreksatu pacjentka została wypisana do domu z zaleceniem ścisłej kontroli ginekologicznej. Ze względu na podwyższony poziom białka C reaktywnego (19mg/l) zlecono doustną antybiotykoterapię. Ambulatoryjnie obserwowano krwawienie z dróg rodnych o niewielkim nasileniu.

Miesiąc po podaniu Metotreksatu pacjentka zgłosiła się do Kliniki z powodu obfitego krwawienia z dróg rodnych ze skrzepami. Pacjentka została zakwalifikowana do zabiegu wyłyżeczkowania jamy macicy pod kontrolą USG.

W trakcie zabiegu łyżeczkowania wystąpiło obfite krwawienie. Z uwagi na podejrzenie rozejścia bliźny po cięciu cesarskim zdecydowano o laparotomii. Po wykonaniu laparotomii nadłonowej w jamie otrzewnej stwierdzono wolną krew i skrzepy w objętości ok. 500ml. Na przedniej ścianie macicy w lewym kącie bliźny po cięciu cesarskim stwierdzono guz odpowiadający ciąży ektopowej, naciekający mięsień macicy. W celu zabezpieczenia hemostazy podkłuto i podwiązano gałązki zstępujące tętnic macicznych. Usunięto fragmenty ciąży ektopowej wrastające w mięsień macicy. Po odświeżeniu brzegów rany, macicę zeszyto dwuwarstwowo. Ze względu na utratę krwi podczas zabiegu ok. 1000ml, w okresie okołozabiegowym przetoczono 3 jednostki Koncentratu Krwinek Czerwonych i 2 jednostki Świeżo Mrożonego Osocza. Pacjentka dobrze zniosła zabieg i znieczulenie.

Przebieg pozabiegowy niepowikłany. Pacjentka wypisana do domu w IV dobie po laparotomii, z zaleceniem suplementacji żelaza i dalszej kontroli morfologii krwi ambulatoryjnie.

W badaniu histopatologicznym materiału uzyskanego podczas laparotomii stwierdzono martwiczo, krwotocznie i zapalnie zmienione fragmenty łożyska oraz doczesnej.

Przypadek 3

27-letnia pacjentka została przyjęta do Kliniki 12 tygodni od zatrzymania miesiączki z powodu podejrzenia zaśniadu groniastego.

W 8. tygodniu od zatrzymania miesiączki ze względu na podejrzenie ciążowej choroby trofoblastycznej wykonano wyłyżeczkowanie jamy macicy. Badanie histopatologiczne nie potwierdziło rozpoznania zaśniadu (stwierdzono fragmenty łożyska i doczesnej), jednak od czasu zabiegu nie uzyskano normalizacji poziomów gonadotropiny kosmówkowej. 7 tygodni po łyżeczkowaniu poziom β HCG wynosił 83mIU/ml. Ponadto od zabiegu utrzymywało się niewielkie krwawienie z dróg rodnych.

Anna Matyszkiewicz et al. Ciąża w bliźnie po cięciu cesarskim.

Pacjentka była w ciąży 4 razy, ciążę pierwszą i drugą zakończyły się cięciami cesarskimi, ciąża trzecia poronieniem samoistnym. Czwarta ciąża pacjentki zakończyła się zabiegiem wyłuszczenia jamy macicy w 8 t.c., z powodu podejrzenia zaśnięcia groniastego.

W badaniu ginekologicznym przy przyjęciu stwierdzono krwawienie z dróg rodnych o miernym nasileniu. W USG dopochwowym stwierdzono: w obrębie blizny po cięciu cesarskim obficie unaczyniony guz średnicy ok. 7cm, odpowiadający ciąży w bliźnie po cięciu cesarskim. Jama macicy pusta. Jajnik prawy powiększony przez torbiel wielkości 50mm. Jajnik lewy prawidłowy. Nie stwierdzono płynu w zatoce Douglasa.

Poinformowano pacjentkę o rozpoznaniu oraz proponowanych opcjach terapeutycznych. Zgodnie z życzeniem pacjentki zaplanowano leczenie operacyjne.

Wykonano laparotomię nadłonową. W przedniej ścianie macicy, w okolicy blizny po cięciu cesarskim stwierdzono guz średnicy około 7cm, odpowiadający ciąży ektopowej. Opreparowano pęcherz moczowy z przedniej powierzchni guza. W trakcie preparowania doszło do uszkodzenia ściany pęcherza, które zaopatrzone szwami pojedynczymi, dwuwarstwowo. Następnie wypreparowano guz macicy w granicach zdrowych tkanek. Łożę po guzie zaopatrzone szwami pojedynczymi, uzyskując pełną hemostazę. W jajniku prawym stwierdzono torbiel średnicy 5cm o wejrzeniu ciała żółtego krwotocznego, którą następnie wyluszczone. Ze względu na znaczną śródoperacyjną utratę krwi (1000ml) przetoczono 2 jednostki Koncentratu Krwinek Czerwonych. Przebieg leczenia pooperacyjnego był niepowikłany. Pacjentka została wypisana do domu w szóstej dobie po zabiegu.

W badaniu histopatologicznym guza macicy stwierdzono martwiczo i zapalnie zmienione fragmenty tkankowe oraz martwiczo zmienione kosmki łożyska. Badanie histopatologiczne torbieli jajnika prawego potwierdziło rozpoznanie ciała żółtego krwotocznego.

Przegląd piśmiennictwa

Ciąża w bliźnie po cięciu cesarskim stanowi najrzadszą postać ciąży pozamacicznej. Pomimo wzrostu zainteresowania w ciągu ostatnich 20 lat, pozostaje ona wciąż słabo poznana jednostką chorobową. Doniesienia na temat ciąży w bliźnie po cięciu cesarskim obejmują głównie opisy przypadków lub ich serii, co utrudnia interpretację dostępnych danych. Z tej przyczyny brak konsensusu dotyczącego optymalnego sposobu leczenia.

W przebiegu ciąży w bliźnie po cięciu cesarskim mogą wystąpić poważne powikłania, stanowiące zagrożenie dla życia pacjentki. Wczesne rozpoznanie i leczenie ma kluczowe znaczenie nie tylko dla przeżycia pacjentki, lecz również dla zachowania płodności.

Poniższy przegląd piśmiennictwa ma na celu przedstawienie dostępnych informacji o ciąży w bliźnie po cięciu cesarskim.

Definicja

Termin „ciąża w bliźnie po cięciu cesarskim” odnosi się do pęcherzyka ciążowego zaimplantowanego w bliźnie lub ubytku blizny („niszy”) po cięciu cesarskim [1]. Uprzednio zamiennie używano terminu ciąża śródścienna [2].

Częstość występowania

W dwóch niezależnych badaniach przedstawiających doświadczenia referencyjnych pracowni sonograficznych częstość występowania ciąży w bliźnie po cięciu cesarskim oszacowano na

1:1800 ciąż [2] oraz 1:2216 ciąż [3]. W populacji badanej przez Seow i współpracowników zapadalność wynosiła 0,15% u pacjentek po co najmniej jednym cięciu cesarskim, co odpowiadało 6,1% ciąż ektopowych u pacjentek po co najmniej jednym cięciu cesarskim [3].

W retrospektywnym badaniu Maymona i współpracowników po przeanalizowaniu danych dotyczących 53944 porodów w tamtejszym ośrodku częstość występowania ciąży w bliźnie po cięciu cesarskim oszacowano na 1: 3000 ciąż oraz 1:531 w grupie pacjentek, które przeżyły cięcie cesarskie w przeszłości. Ciąża w bliźnie po cięciu cesarskim stanowiła 4,2% ciąż ektopowych [4].

Czy zachorowalność wzrasta?

Ilość doniesień o ciążach w bliźnie po cięciu cesarskim znacząco wzrasta. W latach 1990-1999 opublikowano jedynie o 19 prac dotyczących ciąż w bliźnie po cięciu cesarskim. W latach 2000-2005 opublikowano 48 artykułów, zaś w latach 2006-2011 aż 104 artykuły. Ogółem do 2011r. opisano 751 przypadków ciąż w bliźnie po cięciu cesarskim [1].

Trudno jednoznacznie odpowiedzieć, czy tendencja dotycząca ilości publikacji wynika ze zwiększonego zainteresowania środowiska lekarskiego, czy też wiąże się z faktycznym wzrostem zachorowalności. Sugeruje się, że w związku z rozpowszechnieniem USG dopochwowego nastąpił wzrost rozpoznawalności ciąż w bliźnie po cięciu cesarskim.

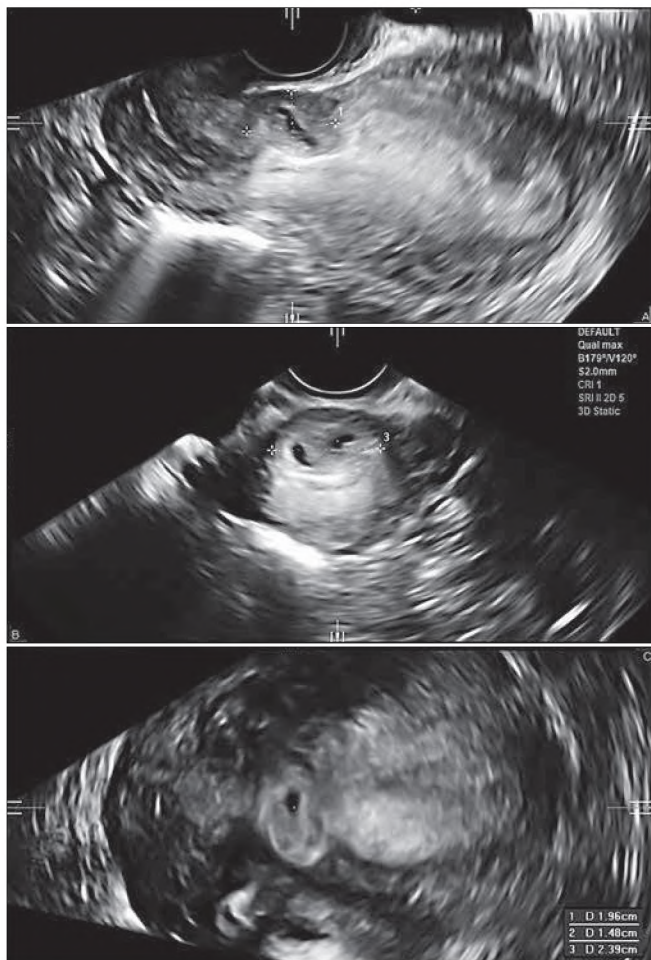
Z drugiej strony, wzrost częstości doniesień o ciążach w bliźnie po cięciu cesarskim towarzyszy częstszemu wykonywaniu cięć cesarskich. W Stanach Zjednoczonych w 1970 roku jedynie 5,5% porodów kończyło się cięciem cesarskim. W 2007r. drogą cięcia cesarskiego odbyło się aż 31,8% porodów [1]. Również w populacji polskiej zanotowano wzrost częstości cięć cesarskich [5]. Wydaje się logiczne, że w obliczu tak znacznego zwiększenia się grupy pacjentek po przebytym cięciu cesarskim wzrasta także częstość ciąż zaimplantowanych w bliźnie po cięciu cesarskim. Brak jednakże jednoznacznych dowodów naukowych popierających taką hipotezę.

Obraz kliniczny

Ciąża w bliźnie po cięciu cesarskim może dawać objawy kliniczne o różnym nasileniu. Pierwszą manifestacją choroby może być wstrząs hipowolemiczny i silne dolegliwości bólowe brzucha towarzyszące pęknięciu macicy. Ból oraz obfite krwawienie mogą znamionować zagrażające pęknięcie macicy. Często jednak objawy choroby są dyskretne. W opisanych przypadkach pacjentki szukały pomocy lekarskiej z powodu krwawień z dróg rodnych oraz dolegliwości bólowych podbrzusza o niewielkim lub umiarkowanym nasileniu. Nierzadko ciąża w bliźnie po cięciu cesarskim przebiegała bezobjawowo, zaś rozpoznanie stawiano przypadkowo podczas rutynowego badania USG w ramach diagnostyki wczesnej ciąży [1, 6, 7].

Ciąża w bliźnie po cięciu cesarskim stanowi wyzwanie diagnostyczne. W znaczącej ilości opublikowanych przypadków (13,6%) początkowo błędnie stawiano rozpoznanie poronienia w toku lub ciąży obumarłej, zaś ciążę w bliźnie po cięciu cesarskim rozpoznawano *ex post*, gdy podczas terapeutycznego wyłuszczenia jamy macicy występowało obfite krwawienie lub rozejście się blizny po cięciu cesarskim [1]. Opisano przypadek ciąży w bliźnie po cięciu cesarskim rozpoznanej histopatologicznie, po ratunkowej histerektomii z powodu krwotoku przy próbie

Anna Matyszkiewicz et al. Ciąża w bliźnie po cięciu cesarskim.



Rycina 1. Obraz uzyskany podczas badania USG dopochwowego pacjentki opisanej w przypadku nr 1. Stan po leczeniu Metotreksatem. Jama macicy i kanał szyjki są puste. Zwraca uwagę zapadnięty pęcherzyk ciąży zlokalizowany w linii blizny po cięciu cesarskim.

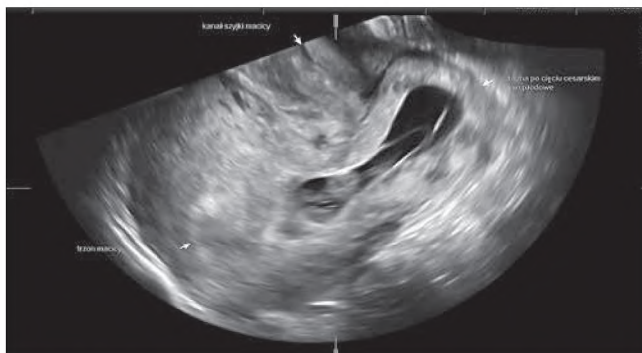łyżeczkowania błędnie rozpoznanej ciąży obumarłej [8]. Wobec powyższego obfite krwawienie podczas łyżeczkowania jamy macicy z powodu ciąży obumarłej lub pustego jaja płodowego powinno wzbudzać podejrzenie ciąży w bliźnie po cięciu cesarskim [9].

Jak ilustruje przypadek 2, prawidłowy wzrost poziomu β HCG nie wyklucza ciąży w bliźnie po cięciu cesarskim [10].

Epidemiologia

Nie jest jasne, czy ciąża w bliźnie po cięciu cesarskim rozwija się częściej u pacjentek po więcej niż jednym cięciu cesarskim. Dotychczas przeprowadzone badania dały sprzeczne rezultaty. Część autorów argumentuje, że powierzchnia blizny po kilku cięciach cesarskich jest większa [2], co zwiększa szansę na implantację trofoblastu w obrębie blizny. W badaniu Jurkovic na grupie 18 pacjentek aż 73% pacjentek przeżyło 2 lub więcej cięć cesarskich [2]. Natomiast w zestawieniu 66 przypadków ciąż w bliźnie po cięciu cesarskim autorstwa Maymona i współpracowników jedynie 57% pacjentek z ciążą w bliźnie po cięciu cesarskim przeżyło 2 lub więcej cięć cesarskich [4].

Uważa się, że występuje związek pomiędzy ciążą w bliźnie po cięciu cesarskim a przebyłym jatrogennym urazem endometrium.



Rycina 2. Obraz uzyskany podczas badania dopochwowego pacjentki opisanej w przypadku nr 2. Jama macicy i kanał szyjki są puste. Zwraca uwagę pęcherzyk ciąży z widocznym echem zarodka uwypuklający się w stronę pęcherza moczowego. Trofoblast zlokalizowany jest w obrębie blizny macicy.

Ciąża w bliźnie po cięciu cesarskim występuje częściej w grupie pacjentek:

- po przebyłym łyżeczkowaniu macicy,
- z patologią łożyska w wywiadzie,
- po przebytej ciąży pozamacicznej,
- po zapłodnieniu pozaustrojowym (IVF) [1].

Niektórzy badacze twierdzą, że ciąża w bliźnie po cięciu cesarskim może rozwijać się częściej w grupie pacjentek, u których cięcie cesarskie wykonano z powodu położenia miednicowego płodu [6].

Kryteria sonograficzne

W rozpoznaniu ciąży w bliźnie po cięciu cesarskim główną rolę odgrywa badanie USG, stąd stosunkowo duża ilość opracowań dotyczy obrazu sonograficznego typowego dla tej jednostki chorobowej.

Jurkovic wraz ze współpracownikami [2] zaproponował następujące kryteria sonograficzne ciąży w bliźnie po cięciu cesarskim:

- pusta jama macicy,
- pęcherzyk ciąży zlokalizowany na ścianie przedniej, na wysokości ujścia wewnętrznego, w poziomie widocznej lub zakładanej blizny po cięciu cesarskim,
- w badaniu Color Doppler obecność unaczynienia typowego dla łożyska lub kosmówki, przepływ wysokoobjętościowy [PV (*peak velocity*) >20cm/s], niskooporowy [PI (*pulsatility index*) <1],
- ujemny objaw ślizgających się narządów (*negative sliding organ sign*) – pod wpływem delikatnego ucisku głowicy dopochwowej pęcherzyk ciąży nie daje się przemieścić, pozostając na poziomie ujścia wewnętrznego szyjki macicy.

Nieco odmienne kryteria zaproponowali Seow oraz współpracownicy [2]:

- pusta jama macicy, z wyraźnie uwidocznionym endometrium,
- pusty kanał szyjki macicy, bez obecności pęcherzyka ciąży lub rozdęcia kanału szyjki w przypadku wczesnej ciąży,
- pęcherzyk ciąży zlokalizowany w ścianie przedniej cieśni macicy, prezentujący obraz podwójnego pierścienia (*double ring sign*),

Anna Matyszkiewicz et al. Cięża w bliźnie po cięciu cesarskim.

- pęcherzyk ciążowy z lub bez widocznej czynności serca płodu/zarodka, otoczony przez miometrium oraz tkankę włóknistą blizny po cięciu cesarskim,
- brak łączności pęcherzyka ciążowego z jamą macicy oraz z jajowodami.

W jamie otrzewnej nie powinno być wolnego płynu, jego obecność może świadczyć o dokonanej pęknięciu macicy [9].

Na podstawie opisu 2 przypadków Vial i współpracownicy [7] wyróżnili 2 podtypy obrazów sonograficznych ciąż w bliźnie po cięciu cesarskim, mające różnić się przebiegiem naturalnym. Pierwszy typ charakteryzuje się progresją ciąży zaimplantowanej w bliźnie w stronę przestrzeni cięśniowo-szyjkowej oraz jamy macicy. W tej sytuacji wg autorów możliwe jest donoszenie ciąży, jednak ciąża taka wiąże się z ryzykiem ciężkiego krwotoku.

Typ drugi wg Vial charakteryzuje się głęboką implantacją pęcherzyka ciążowego w obręb blizny po cięciu cesarskim, co w konsekwencji prowadzi do zwiększonego ryzyka pęknięcia macicy i krwotoku w pierwszym trymestrze ciąży. W powyższym przypadku autorzy zalecali terminację ciąży. Dla podtypu drugiego wg Vial zaproponowano następujące kryteria sonograficzne:

- trofoblast zlokalizowany w głównej mierze pomiędzy pęcherzem a przednią ścianą macicy,
- pusta jama macicy, bez widocznych części płodu,
- na przekroju strzałkowym macicy i pęcherzyka ciążowego stwierdza się ubytek ciągłości przedniej ściany macicy.

W Pracowni Ultrasonografii Ambulatorium Szpitala Uniwersyteckiego (dr Agnieszka Nocuń, dr Marcin Wiecheć) stosuje się następujące kryteria rozpoznania ciąży w bliźnie po cięciu cesarskim:

- brak wizualizacji pęcherzyka ciążowego w jamie macicy ani w kanale szyjki macicy,
- stan po cięciu cesarskim,
- rozpoznanie do 8. tygodnia ciąży: pęcherzyk ciążowy z dodatnim objawem doczesnowym, usytuowany w bliźnie macicy, poza obrębem błony śluzowej,
- rozpoznanie po 8. tygodniu ciąży: trofoblast zlokalizowany w obrębie blizny macicy, rozejście blizny.

USG dopochwowe w I trymestrze charakteryzuje się czułością 86,4%, wobec czego jest określane jako złoty standard diagnostyki ciąży w bliźnie po cięciu cesarskim [9].

Badanie USG TV umożliwia różnicowanie ciąży w bliźnie po cięciu cesarskim z poronieniem w toku oraz ciążą szyjkową [11].

Poronienie w toku:

- brak cech przepływu w badaniu Doppler Color,
- pęcherzyk ciążowy może mieć nieregularny kształt,
- pęcherzyk ciążowy zlokalizowany w jamie macicy lub kanale szyjki macicy,
- w kolejnym badaniu pęcherzyk może być przemieszczony poza jamę macicy,
- klinicznie: krwawienie o umiarkowanym/dużym nasileniu, dolegliwości bólowe (skurcze),
- spadek poziomu β HCG.

Ciąża szyjkowa:

- pęcherzyk ciążowy zlokalizowany w kanale szyjki macicy, poniżej poziomu ujścia wewnętrznego,
- pomiędzy pęcherzykiem ciążowym a pęcherzem moczowym warstwa miometrium normalnej grubości,

- macica o kształcie klepsydry (*hourglass shape sing*).

Trudna jest sonograficzna diagnostyka różnicowa ciąży w bliźnie po cięciu cesarskim z guzem miejsca łożyskowego, co zostało zilustrowane przez przypadek 3 [9].

USG 3D znajduje zastosowanie w ilościowej ocenie unaczynienia zmiany oraz w ocenie objętości pęcherzyka ciążowego [12, 13]. Parametrem określającym wielkość unaczynienia zmiany jest indeks unaczynienia (VI – *vascularization index*), definiowany jako stosunek ilości wokseli, w których stwierdzony jest przepływ dopplerowski do całkowitej ilości wokseli w objętości danej zmiany. Uważa się, że wysoki indeks unaczynienia ciąży w bliźnie po cięciu cesarskim może być negatywnym czynnikiem rokowniczym [13].

MRI oprócz dokładnej oceny anatomii pozwala na ocenę inwazji ciąży w obręb miometrium oraz pęcherza moczowego. Ponadto MRI pozwala zmierzyć objętość zmiany [14]. Jednakże zdania co do użyteczności MRI w diagnostyce ciąży w bliźnie po cięciu cesarskim są podzielone [4, 14].

Przebieg naturalny

Przebieg naturalny ciąży w bliźnie po cięciu cesarskim nie jest wystarczająco poznany.

W opisanych nieleczonych przypadkach często dochodziło do pęknięcia macicy oraz masywnego krwawienia, wymagającego ratunkowej histerektomii [1, 2, 10].

Opisano próbę donoszenia ciąży zaimplantowanej w bliźnie po cięciu cesarskim. W 35 tygodniu ciąży doszło do pęknięcia macicy i masywnego krwotoku. Drogą cięcia cesarskiego wydobyto żywego noworodka, jednak z powodu krwotoku trzeba było wykonać histerektomię okołoporodową, zaś pacjentka wymagała ratunkowego przetoczenia znacznej objętości preparatów krwi. Obecnie ze względu na istotne ryzyko poważnych powikłań większość autorów proponuje terminację ciąży bezpośrednio po stwierdzeniu lokalizacji w bliźnie po cięciu cesarskim [4].

Część autorów uważa, że znaczny odsetek ciąż w bliźnie po cięciu cesarskim przebiega bezobjawowo, nie zostaje rozpoznana i ulega samoistnemu poronieniu [1, 2].

Jeżeli nieleczona ciąża w bliźnie po cięciu cesarskim nie ulegnie samoistnemu poronieniu może ewoluować w kierunku łożyska wrośniętego [4, 10].

Leczenie

Ze względu na wciąż niski poziom wiedzy na temat ciąży w bliźnie po cięciu cesarskim brak jest konsensusu dotyczącego optymalnego sposobu leczenia. Proponowane metody terapeutyczne nawiązują do doświadczeń w leczeniu ciąż jajowodowych, poronień w toku oraz ciąż obumarłych. Powszechnie kładzie się nacisk na wczesne rozpoznanie i leczenie ciąży w bliźnie po cięciu cesarskim. Takie postępowanie ma uchronić pacjentkę przed koniecznością wykonania ratunkowej histerektomii, a w konsekwencji umożliwić zachowanie płodności. Badacze są zgodni, że decyzje terapeutyczne można podejmować jedynie w porozumieniu z pacjentką, po dokładnym poinformowaniu jej o obecnym stanie wiedzy.

Opisano ponad 30 różnych protokołów leczniczych dotyczących ciąż w bliźnie po cięciu cesarskim. Ponieważ każdym z opisanych sposobów leczenia objęto stosunkowo niewielką liczbę pacjentek, do wyników dostępnych badań należy podchodzić z rezerwą. Kwestia ta wymagać będzie dalszych badań w przyszłości.

W grupie pacjentek niestabilnych hemodynamicznie proponuje się ratunkową embolizację tętnic macicznych lub laparotomię i ratunkową histerektomię. Leczenie to stosuje się również w przypadku niepowodzenia innych protokołów leczniczych.

W grupie pacjentek stabilnych hemodynamicznie stosuje się:

- leczenie chirurgiczne,
- chemioterapię systemową,
- wstrzyknięcie substancji leczniczych do jaja płodowego pod kontrolą USG,
- embolizację tętnic macicznych,
- postępowanie wyczekujące.

Leczenie chirurgiczne

Dotychczas w chirurgicznym leczeniu cięż w bliźnie po cesarskim stosowano:

- usunięcie macicy na drodze laparotomii,
- wycięcie zaimplantowanej ciąży na drodze laparotomii,
- techniki endoskopowe (laparoscopia i histerektomia),
- operacje pochwowe,
- wyłyżczkowanie jamy macicy.

Leczenie chirurgiczne często stosowano w łączności z podaniem leków do jaja płodowego, chemioterapią systemową lub z embolizacją tętnic macicznych.

Laparotomia

Laparotomię i histerektomię stosuje się w przypadku pęknięcia ciąży i obfitego krwawienia, nie ma ona natomiast zastosowania w przypadku pacjentek stabilnych hemodynamicznie [9].

Wielokrotnie opisywano wycięcie ciąży zaimplantowanej w bliźnie na drodze laparotomii. Ciężę usuwa się z macicy poprzez oseklowate wycięcie, wraz z marginesem zdrowych tkanek. Następnie rana macicy zostaje zamknięta jedną lub dwoma warstwami szwów. Zwolennicy tej metody argumentują, że ona zmniejsza ryzyko implantacji kolejnej ciąży w bliźnie, ze względu na poprawę jakości blizny macicy. Wadą takiego postępowania jest stosunkowo długi przebieg pooperacyjny [2, 3].

Techniki endoskopowe

W leczeniu ciąży w bliźnie po cięciu cesarskim szeroko stosuje się techniki endoskopowe. Obecnie zarezerwowane są one dla pacjentek stabilnych hemodynamicznie. W przypadku niepowodzenia następuje konwersja do laparotomii.

W laparoskopii po ostrzyknięciu okolicy blizny wazopresyną wykonuje się nacięcie torebki i ewakuację samego pęcherzyka ciążowego [15, 16] lub oseklowate wycięcie ciąży z marginesem zdrowej tkanki [10]. Powstałą lożę zabezpiecza się szwem. Wg Litwickiej i Greco [17] laparoscopia jest wskazana zwłaszcza w przypadku głęboko zaimplantowanych pęcherzyków ciążowych, rosnących w stronę jamy brzusznej i pęcherza moczowego.

Histerektomia umożliwia koagulację naczyń krwionośnych odżywiających trofoblast pod kontrolą wzroku. Pęcherzyk ciążowy jest następnie odsysany. Po ewakuacji ciąży ponownie wprowadza się histerektom i uzupełnia hemostazę [18].

Wśród technik leczenia ciąży w bliźnie po cięciu cesarskim histerektomia wyróżnia się niskim odsetkiem powikłań (18,4%) [1]. Opisano również łączne zastosowanie histerektomii i laparoskopii. W przypadku pęcherzyka ciążowego rosnącego w stronę jamy brzusznej i pęcherza moczowego takie postępowanie pozwala na zminimalizowanie ryzyka uszkodzenia pęcherza moczowego [17, 19].

Laparoscopia i histerektomia stanowią mniejszy uraz dla pacjentki niż laparotomia. Niższe jest również ryzyko powstania zrostów, mogących upośledzać płodność pacjentki. Ograniczenia technik endoskopowych wynikają z wymagań sprzętowych oraz konieczności starannego wyszkolenia operatora [10, 15].

Uważa się, że w przyszłości laparoscopia i histerektomia będą powszechnym złotym standardem leczenia ciąży w bliźnie po cięciu cesarskim.

Operacje pochwowe

Podczas operacji brzusznych dolny odcinek macicy może być trudno dostępny. Stąd próby usunięcia ciąży w bliźnie po cięciu cesarskim na drodze operacji pochwowej. Po odpreparowaniu pęcherza moczowego i otwarciu jamy otrzewnej uwidacznia się sinoczerwony pęcherzyk ciążowy zlokalizowany w bliźnie po cięciu cesarskim. Pęcherzyk ciążowy nacina się i aspiruje jego zawartość. Następnie brzegi rany macicy odświeża się nożyczkami i zamyka szwami. Zaletą takiego postępowania jest stosunkowo krótki czas trwania zabiegu oraz niewielka utrata krwi. Komplikacje mogą wystąpić w przypadku zrostów między pęcherzem moczowym a ścianą macicy – zwiększa się wówczas ryzyko uszkodzenia pęcherza. Również niekontrolowane krwawienie może być trudniejsze do opanowania w razie operacji pochwowej [20].

Wyłyżczkowanie

W leczeniu ciąży w bliźnie po cięciu cesarskim dotychczas szeroko stosowano łyżczkowanie jamy macicy. Ze względu na wysokie ryzyko powikłań, co ilustruje przypadek 2, technika ta jest coraz szerzej krytykowana.

Łyżczkowanie jamy macicy w przypadku ciąży w bliźnie po cięciu cesarskim wiąże się z wysokim ryzykiem krwotoku, rozejścia się blizny macicy oraz uszkodzenia pęcherza moczowego [4].

W przypadku łyżczkowania ciąży zaimplantowanej w bliźnie po cięciu cesarskim ryzyko krwawienia jest znacznie większe niż przy łyżczkowaniu wykonywanym z innych wskazań. Ryzyko krwawienia w tym przypadku wynika z głębokości implantacji. Cięża w bliźnie po cięciu cesarskim zagnieżdża się nie w endometrium (jak fizjologicznie), lecz w bliznowato zmienionym miometrium. Stąd prawdopodobnie utrudnione oddzielanie pęcherzyka ciążowego podczas zabiegu. Wielu autorów sugeruje, że zwłókniała tkanka blizny nie kurczy się jak fizjologiczne miometrium. Rozrywane podczas łyżczkowania naczynia krwionośne nie zostają uciśnięte przez kurczące się miometrium, wobec czego nie dochodzi do zatrzymania krwawienia [1, 6, 21].

Co najmniej w części przypadków pęcherzyk ciążowy zlokalizowany jest w obrębie ściany macicy, bez łączności z jamą macicy [22]. Takie warunki anatomiczne praktycznie uniemożliwiają skuteczną ewakuację ciąży bez uszkodzenia macicy.

Ze względu na ryzyko wyżej przedstawionych powikłań łyżczkowanie zwłaszcza bez kontroli USG jest obecnie szeroko krytykowane [1, 3, 9].

Na uwagę zasługują jednak 2 protokoły lecznicze autorstwa Jurkovica i współpracowników wykorzystujące abrazję pod kontrolą USG oraz dodatkowe techniki zabezpieczenia hemostazy.

W pierwszym badaniu 8 pacjentek poddano aspiracji *vacuum* pęcherzyka ciążowego pod kontrolą USG. U 3 pacjentek, ze względu na znaczną utratę krwi (500-1000ml) zastosowano czasową tamponadę cewnikiem Foleya [2].

Anna Matyszkiewicz et al. Cięża w bliźnie po cięciu cesarskim.

W drugim badaniu przed aspiracją vacuum na szyjkę macicy zakładano szew Shirodkara, który wiązano w przypadku wystąpienia krwawienia. Procedurze poddano 28 pacjentek, u 22 wiązano szew [21].

Wszystkie pacjentki leczone wg dwóch powyższych protokołów zachowały macicę.

Embolizacja tętnic macicznych

Embolizacja tętnic macicznych (UAE – *Uterine Artery Embolisation*) dotychczas była stosowana w leczeniu krwotoków porodowych, ciąży szyjkowej oraz mięśniaków macicy [17, 23]. W przypadku ciąży w bliźnie po cięciu cesarskim w razie krwotoku stanowi ona alternatywę dla histerektomii.

Embolizacja tętnic macicznych wykonywana jest również w leczeniu pacjentek stabilnych hemodynamicznie. Metodę tą stosuje się jako zabezpieczenie przez zabiegiem wyłyżeczkowania macicy [24]. Wykonywano ją również w sekwencji z systemowym i miejscowym leczeniem farmakologicznym [25, 26]. Opisano skuteczny protokół leczenia, w którym przez rozpoczęciem embolizacji przez cewnik naczyniowy zlokalizowany w tętnicy macicznej w okolicę ciąży w bliźnie po cięciu cesarskim podawano Metotreksat [24].

Wadą tej metody jest jej niewielka dostępność. Embolizację tętnic macicznych można przeprowadzić wyłącznie w ośrodkach dysponujących doświadczoną pracownią radiologii interwencyjnej. Dodatkową trudność w leczeniu ciąży w bliźnie po cięciu cesarskim może stanowić osobnicza zmienność anatomiczna [23, 24].

Leczenie farmakologiczne (miejscowe i systemowe)

W leczeniu ciąży w bliźnie stosuje się chemioterapię systemową Metotreksatem oraz leczenie miejscowe przez podanie różnych preparatów bezpośrednio do jaja płodowego.

Leczenie systemowe dożylnym lub domięśniowym Metotreksatem proponuje się pacjentkom stabilnym hemodynamicznie, bez dolegliwości bólowych, z pęcherzykiem ciążowym mniejszym niż odpowiadający 8 tygodniom ciąży, z poziomem β HCG niższym niż 5000mIU/ml oraz z grubością blizny nad niepękniętą ciążą co najmniej 2mm [9, 12]. Terapia Metotreksatem jest obarczona ryzykiem objawów niepożądanych (mdłości, wrzodziejące zapalenie błony śluzowej jamy ustnej, leukopenia, wymioty, biegunka, wypadanie włosów, śródmiąższowe zapalenie płuc), które jednak występują rzadko [9]. Leczenie systemowe Metotreksatem uważa się za stosunkowo bezpieczne, jednak w monoterapii może nie być wystarczająco skuteczne [2, 12].

Część badaczy sugeruje [2, 25], że ponieważ jajo płodowe otoczone jest bliznowatą, słabo unaczynioną tkanką włóknistą, penetracja leków w jego obręb jest utrudniona. Stąd koncepcja leczenia miejscowego, poprzez wstrzyknięcie różnych substancji leczniczych pod kontrolą USG bezpośrednio do jaja płodowego. Stosuje się dostęp przezbrzuszny oraz przezpochwowy. Wielu autorów preferuje dostęp przezpochwowy ze względu na mniejsze ryzyko kolizji z pęcherzem moczowym [9]. Opisano również próby przezpochwowej aspiracji zarodka pod kontrolą USG z jednoczesnym podaniem Metotreksatu do jaja płodowego [29]. W tutejszym Ośrodku w leczeniu miejscowym stosuje się Metotreksat oraz chlorek potasu, poza tym istnieją doniesienia o stosowaniu wazopresyny, hipertonicznego roztworu glukozy, etopozydu, etanolu oraz trichosantyny. Podczas podawania leków do jaja płodowego może wystąpić pęknięcie blizny macicy powi-

klane ciężkim krwotokiem [2]. Mimo tego ryzyka, przezbrzuszne i przezpochwowe podanie KCl lub Metotreksatu do jaja płodowego charakteryzuje się najniższym odsetkiem powikłań spośród dotychczas badanych procedur (9,6%).

W przypadku leczenia farmakologicznego należy liczyć się z powolną normalizacją poziomu β HCG (6-10 tygodni) oraz stopniową involucją pęcherzyka ciążowego w obrazie USG, nawet przez okres kilku miesięcy [2, 3, 13]. Ilościową ocenę ewolucji objętości i unaczynienia zmiany umożliwia USG 3D. Częstym zjawiskiem w pierwszych dniach po podaniu chemioterapeutyku jest przejściowy wzrost objętości pęcherzyka ciążowego i jego unaczynienia oraz zwiększenie się poziomu β HCG, prawdopodobnie na skutek nekrozy jaja płodowego i miejscowego stanu zapalnego [13]. Po leczeniu farmakologicznym konieczna jest regularna kontrola ambulatoryjna, aż do osiągnięcia pełnej involucji guza macicy (VI < 3%) oraz normalizacji poziomu β HCG [13].

Postępowanie wyczekujące

Ze względu na istotne ryzyko poważnych powikłań większość badaczy po rozpoznaniu ciąży w bliźnie po cięciu cesarskim zaleca jej zakończenie [1]. Opisano 7 przypadków ciąży w bliźnie po cięciu cesarskim leczonych zachowawczo [2, 9, 27]. W przypadku prawidłowych pęcherzyków ciążowych z widocznym echem zarodka (4 pacjentki) w przebiegu ciąży występowało obfite krwawienie wymagające pilnej interwencji (3 histerektomie ratunkowe, 1 leczenie systemowym Metotreksatem). W pozostałych przypadkach w pęcherzykach ciążowych nie uwidoczono prawidłowego echa zarodka. W 2 z 3 powyższych przypadków doszło do samoistnego wchłonięcia się ciąży.

Postępowanie wyczekujące jest obarczone wysokim ryzykiem powikłań, jednak prawdopodobnie może być brane pod uwagę w przypadku nieprawidłowego rozwoju jaja płodowego [28].

Rokowanie w kolejnych ciążach

Uważa się, że kolejna ciąża po przebytej ciąży w bliźnie po cięciu cesarskim jest obarczona wysokim ryzykiem powikłań i wymaga wzmożonego nadzoru położniczego. Po przebytej ciąży w bliźnie badacze zalecali pacjentkom odstęp czasowy 12-24 miesięcy przed kolejną planowaną ciążą. W przypadku kolejnej ciąży zaleca się przeprowadzenie wczesnej diagnostyki sonograficznej w celu potwierdzenia lokalizacji wewnątrzmacicznej pęcherzyka ciążowego. Ze względu na zmniejszoną elastyczność blizny macicy, by zminimalizować ryzyko pęknięcia macicy, proponuje się wczesne elektywne cięcie cesarskie [1, 6].

W grupie pacjentek do planowego IVF proponuje się zdeponowanie zarodka co najmniej 4 cm od blizny po cięciu cesarskim [3].

Dlaczego dochodzi do implantacji w bliźnie po cięciu cesarskim?

Część badaczy uważa, że za powstawanie ciąży w bliźnie po cięciu cesarskim odpowiada nieprawidłowa struktura blizny macicy. Blizna po cięciu cesarskim u części pacjentek jest niedoskonała – w procesie gojenia powstaje ubytek grubości ściany („nisza”), w obrębie którego potencjalnie może dojść do implantacji. Nieprawidłowa struktura makroskopowa blizny w prosty sposób może być wykryta podczas badania USG dopochwowego lub podczas sonohisterografii. Jednakże pomimo powszechności ubytków w obrębie blizny po cięciu cesarskim (ok. 10% pacjentek po cięciu cesarskim), ciąża w bliźnie są bardzo rzadkie [2].

Anna Matyszkiewicz et al. Cięża w bliźnie po cięciu cesarskim.

Wg innej hipotezy w obrębie blizny po cięciu cesarskim za skutek nieprawidłowego gojenia powstaje mikrokanalik, umożliwiający migrację blastocysty w głąb blizny. Mikrokanalik taki może powstać po innych zabiegach przebiegających z naruszeniem ciągłości endometrium, jak ręczne wydobycie łożyska lub IVF [1].

Kolejna teoria zakłada działanie mechanizmu molekularnego. W badaniach *in vitro* wykazano, że trofoblast ma silniejszą predyspozycję do implantowania w obrębie macierzy pozakomórkowej niż w obrębie endometrium. W innym badaniu wykazano istotną rolę niskiego ciśnienia parcjalnego tlenu jako wskaźnika sygnałowego stymulującego rozwój trofoblastu i formowanie łożyska. Podczas implantacji w obrębie blizny po cięciu cesarskim niska zawartość tlenu może stymulować głęboką implantację trofoblastu [1].

Sugeruje się, że ciąża w bliźnie po cięciu cesarskim jest chorobą podobną do łożyska wrosniętego. W obu tych jednostkach ma miejsce zaburzenie implantacji wtórne do patologii endometrium. Zgodnie z dostępnymi opisami przypadków, nieleczona ciąża w bliźnie po cięciu cesarskim może ewoluować w stronę łożyska wrosniętego [1, 4, 10].

Wnioski

Ciąża w bliźnie po cięciu cesarskim pozostaje rzadko występującą chorobą jatrogeną, jednak w przyszłości prawdopodobnie jej częstość będzie narastać. Ze względu na poważne ryzyko powikłań zdrowotnych u pacjentek z nieleczoną ciążą w bliźnie po cięciu cesarskim istotne jest, żeby brać pod uwagę to rzadkie rozpoznanie w codziennej praktyce klinicznej.

Oświadczenie autorów

1. Anna Matyszkiewicz – przygotowanie manuskryptu i piśmiennictwa – autor zgłaszający i odpowiedzialny za manuskrypt.
2. Robert Jach – autor koncepcji i założeń pracy, korekta manuskryptu.
3. Agnieszka Nocuń – współautor tekstu pracy, korekta manuskryptu.
4. Ewa Posadzka – zbieranie materiału, korekta manuskryptu.
5. Hubert Huras – korekta manuskryptu.
6. Kazimierz Pityński – korekta manuskryptu.
7. Hubert Wolski – korekta manuskryptu.
8. Paweł Basta – korekta manuskryptu.

Źródło finansowania:

Praca nie była finansowana przez żadną instytucję naukowo-badawczą, stowarzyszenie ani inny podmiot, autorzy nie otrzymali żadnego grantu.

Konflikt interesów:

Autorzy nie zgłaszają konfliktu interesów oraz nie otrzymali żadnego wynagrodzenia związanego z powstawaniem pracy.

Piśmiennictwo

1. Timor-Tritsch IE, Monteagudo A. Unforeseen consequences of increasing rate of cesarean deliveries: early placenta accreta and cesarean scar pregnancy. A review. *Am J Obstet Gynecol.* 2012, 207 (1), 14-29.
2. Jurkovic D, Hillaby K, Woelfer B, [et al.]. First-trimester diagnosis and management of pregnancies implanted into the lower uterine segment cesarean section scar. *Ultrasound Obstet Gynecol.* 2003, 21, 220-227.
3. Seow KM, Huang LW, Lin YH, [et al.]. Cesarean scar pregnancy: issues in management. *Ultrasound Obstet Gynecol.* 2004, 23, 247-253.
4. Maymon R, Halperin R, Mendlovic S, [et al.]. Ectopic pregnancies in Cesarean scar: review of medical approach to an iatrogenic complication. *Hum Reprod Update.* 2004, 10(6), 515-523.
5. Stasielak A, Langowicz I, Kosińska-Kaczyńska K, [et al.]. Czy epidemia cięć cesarskich jest wykładnikiem liberalizacji wskazań? *Ginekol Pol.* 2012, 83, 604-608.

6. Maymon R, Svirsky R, Smorgick N, [et al.]. Fertility performance and obstetric outcomes among women with previous cesarean scar pregnancy. *J Ultrasound Med.* 2011, 30, 1179-1184.
7. Vial Y, Petitang P, Hohlfeld P. Pregnancy in cesarean scar. *Ultrasound Obstet Gynecol.* 2000, 592-593.
8. Zhang Y, Gu Y, Wang JM, Li Y. Analysis of cases with cesarean scar pregnancy. *J Obstet Gynaecol. Res.* 2013, 39 (1), 195-202.
9. Ash A, Smith A, Maxwell D. Cesarean scar pregnancy. *Br J Obstet Gynaecol.* 2007, 114, 253-263.
10. Hong SC, Lau MSK, Yam PKL. Ectopic pregnancy in previous cesarean section scar. *Singapore Med J.* 2011, 52 (6), 115-117.
11. Rodgers SK, Kirby CL, Smith RJ, Horrow MM. Imaging after cesarean delivery: acute and chronic complications. *Radiographics.* 2012, 32, 1693-1712.
12. Chou M, Hwang J, Tseng J, [et al.]. Cesarean scar pregnancy: quantitative assessment of uterine neovascularization with 3-dimensional color power Doppler imaging and successful treatment with uterine artery embolization. *Am J Obstet Gynecol.* 2004, 190 (3), 866-868.
13. Timor-Tritsch I, Monteagudo A, Santos R, [et al.]. The diagnosis, treatment and follow-up of cesarean scar pregnancy. *Am J Obstet Gynecol.* 2012, 207 (4), 1-13.
14. Osborn D, Williams T, Craig B. Cesarean scar pregnancy. Sonographic and magnetic resonance imaging findings, complications and treatment. *J Ultrasound Med.* 2012, 31, 1449-1456.
15. Yan CM. Laparoscopic management of three rare types of ectopic pregnancy. *Hong Kong Med J.* 2010, 16 (2), 132-136.
16. Lee C, Wang C, Chao A, [et al.]. Laparoscopic management of an ectopic pregnancy in previous cesarean section scar. *Human Reprod.* 1999, 14 (5), 1234-1236.
17. Litwicka K, Greco E. Cesarean scar pregnancy: a review of management options. *Curr Opin Obstet Gynecol.* 2013, 25, 456-461.
18. Wang C-J, Yuen L-T, Chao A-S, [et al.]. Cesarean scar pregnancy successfully treated by operative hysteroscopy and suction curettage. *Br J Obstet Gynaecol.* 2005, 112, 839-840.
19. Lee C, Wang C, Chao A, [et al.]. Laparoscopic management of an ectopic pregnancy in previous cesarean section scar. *Human Reprod.* 1999, 14 (5), 1234-1236.
20. He M, Chen MH, Xie HZ, [et al.]. Transvaginal removal of ectopic pregnancy tissue and repair of uterine defect for caesarean scar pregnancy. *Br J Obstet Gynaecol.* 2011, 118, 1136-1139.
21. Jurkovic D, Ben-Nagi J, Ofili-Yebovi D, [et al.]. Efficacy of Shirodkar cervical suture in securing hemostasis following surgical evacuation of cesarean scar ectopic pregnancy. *Ultrasound Obstet Gynecol.* 2007, 30, 95-100.
22. Al-Nazer A, Omar L, Wahba M, Abbas T, [et al.]. Ectopic intramural pregnancy developing at the site of cesarean section scar: a case report. *Cases Journal.* 2009, 2(12, article 9404).
23. Hehenkamp WJ, Volkers NA, Donderwinkel PF, [et al.]. Uterine artery embolization versus hysterectomy in the treatment of symptomatic uterine fibroids (EMMY trial); peri- and postprocedural results form a randomized controlled trial. *Am J Obstet Gynecol.* 2005, 193, 1618-1629.
24. Yang X-Y, Yu H, Chu Y-X, Zheng A. Uterine artery embolisation combined with local methotrexate for treatment of caesarean scar pregnancy. *Br J Obstet Gynaecol.* 2010, 117 (8), 990-996.
25. Hois EL, Hibbeln JF, Alonzo MJ, [et al.]. Ectopic pregnancy in a cesarean section scar treated with intramural and bilateral uterine artery embolization. *J Clin Ultrasound.* 2008, 36 (2), 123-127.
26. Ghezzi F, Lagana D, Franchi M, [et al.]. Conservative treatment by chemotherapy and uterine arteries embolization of a cesarean scar pregnancy. *Eur J Obstet Gynecol Reprod Biol.* 2002, 103 (1), 88-91.
27. Liu H, Leng J, Shi H, Lang J. Expectant treatment of cesarean scar pregnancy: two case reports and a glimpse at the natural courses. *Arch Gynecol Obstet.* 2010, 282 (4), 455-458.
28. Bai X, Gao H, Yang X, [et al.]. Expectant management of heterotopic cesarean scar pregnancy. *Chinese Med J.* 2012, 125 (7), 1341-1344.
29. Li N, Zhu F, Fu S, Shi X. Transvaginal ultrasound-guided embryo aspiration plus local administration of low-dose methotrexate for caesarean scar pregnancy. *Ultrasound Med Biol.* 2012, 38 (2), 209-213.