

Psychiatr. Pol. 2014; 48(2): 289–297

PL ISSN 0033-2674

www.psychiatriapolska.pl

Zaburzenia emocjonalne u pacjentów z uszkodzeniem mózgu – studium przypadków

Emotional disorders in patients with cerebellar damage – case studies

Katarzyna Siuda¹, Adrian Andrzej Chrobak¹, Anna Starowicz-Filip²,
Anna Tereszko¹, Dominika Dudek³

¹ Koło Naukowe Psychiatrii Dorosłych CM UJ

Opiekun: prof. dr hab. med. D. Dudek

² Zakład Psychologii Lekarskiej Katedra Psychiatrii CM UJ

Kierownik: prof. dr hab. n. hum. J.K. Gierowski

³ Zakład Zaburzeń Afektywnych Katedra Psychiatrii CM UJ

Kierownik: prof. dr hab. med. D. Dudek

Summary

Aim. Growing number of research shows the role of the cerebellum in the regulation of affect. Lesions of the cerebellum can lead to emotional dysregulation, a significant part of the Cerebellar Cognitive Affective Syndrome. The aim of this article is to analyze the most recent studies concerning the cerebellar participation in emotional reactions and to present three cases: two female and one male who suffered from cerebellar damage and presented post-traumatic affective and personality change.

Method. The patients' neuropsychological examination was performed with Raven's Progressive Matrices Test – standard version, Trial Making Test, Wisconsin Card Sorting Test, Auditory Verbal Learning Test by Luria, Benton Visual Retention Test, Verbal Fluency Test, Stroop Interference Test, Attention and Perceptivity Test (Test Uwagi i Spostrzegawczości TUS), Frontal Behavioral Inventory (FBI).

Results. The review of the literature suggest cerebellar participation, especially the vermis and paravermian regions, in the detection, integration and filtration of emotional information and in regulation of autonomic emotional responses. In the described patients we observed: oversensitivity, irritability, impulsivity and self-neglect. The man and the woman with right-sided lesions presented similar symptoms: rigidity of thought, stubbornness, lack of criticism, jocular and inappropriate behavior. The woman with left-sided cerebellar lesion was adynamic, apathic and passive, she presented emotional blunting, social isolation, lack of interests and motivation, general cognitive slowdown.

Conclusions. Both the analyzed research and the described cases indicate the connection between the cerebellum and emotion regulation. The symptoms presented by the described patients were most probably a consequence of damaged cerebellar projections to subcortical structures (the limbic system) and frontal areas. The diversification of symptoms depending on the localization of lesions had not been described yet and seems to indicate an interesting direction for future research.

Słowa kluczowe: mózdzek, emocje, neuropsychologia

Key words: cerebellum, emotions, neuropsychology

Wstęp

Mózdzek tradycyjnie opisywany jest jako narząd biorący udział w utrzymywaniu równowagi, kontroli napięcia mięśniowego i koordynacji ruchowej. Jego uszkodzenie nie wiąże się jednak jedynie z zaburzeniami motorycznymi [1], może skutkować złożonością objawów poznawczo-behawioralno-emocjonalnych, które Schmahmann i Sherman [2] określili wspólną nazwą – Mózdkowy Zespół Poznawczo-Emocjonalny (Cerebellar Cognitive-Affective Syndrome – CCAS). Jego szczegółową charakterystykę tworzą, oprócz zaburzeń poznawczych (opisanych w pracy poglądowej w języku polskim przez Starowicz-Filip i wsp. [3]), zaburzenia emocjonalne – które stanowią według autorów najbardziej widoczny aspekt syndromu CCAS u pacjentów z uszkodzeniem mózdku.

Schmahmann i wsp. [4] dokonali podsumowania zaburzeń emocji i dysfunkcji neuropsychiatrycznych towarzyszących pacjentom z uszkodzeniem mózdku, dzieląc je na pięć ogólnych kategorii: 1) zaburzenia uwagi, 2) zaburzenia kontroli emocjonalnej, 3) zaburzenia ze spektrum autyzmu, 4) zaburzenia ze spektrum objawów psychotycznych, 5) zaburzenia umiejętności społecznych. Zaburzenia te mają charakter nadmierowej lub – przeciwnie – zredukowanej reakcji emocjonalnej na stymulację środowiska zewnętrznego bądź wewnętrznego. Udział mózdku w regulacji emocji najprawdopodobniej wynika z jego licznych połączeń z innymi obszarami mózgowia biorącymi udział w kontroli afektu, m.in. jądra tworzącego siatkowatego, wzgórze, podwzgórze, zakręt obręczy [1], przegrody, wyspy, ciała migdałowatego, jądra podstawy oraz kory nowej [4]. Mnogość połączeń skutkuje udziałem mózdku w komponentach zachowania emocjonalnego, takich jak odpowiedź autonomiczna, intero- i eksterocepcja czy też nocycepcja [1].

Szczególnie istotną strukturą w komponencie afektywnym mózdku wydaje się robak mózdku i przyrobakowa strefa obu półkul mózdku [1, 5–7]. Stoodley i Schmahmann [6] obszar, w który wchodzi robak i jądro wierzchu, nazwali „mózdkiem limbicznym”, sugerując rolę tych okolic jako węzła w sieci korowo-limbicznej. Sieć ta koncentruje się na grzbietowej części przedniego zakrętu obręczy oraz na korze czołowo-wyspowej i prawdopodobnie bierze udział w detekcji, integracji i filtrowaniu informacji emocjonalnej [7]. W badaniach fMRI odnotowano aktywację robaka u osób zdrowych podczas zadań wymagających kategoryzacji bodźców emocjonalnych oraz podczas biernej percepcji tych bodźców [5, 8]. Badania z wykorzystaniem przezczaszkowej stymulacji magnetycznej (Transcranial Magnetic Stimulation – TMS) wykazały, iż stymulacja robaka mózdku u osób zdrowych może skutkować zmianami w zakresie nastroju, motywacji oraz aktywności elektrycznej okolic czołowych [9–11]. Dodatkowo uszkodzenie robaka u człowieka i zwierząt doświadczalnych prowadzi do zaburzeń przechowywania śladu pamięciowego związanego ze strachem [12].

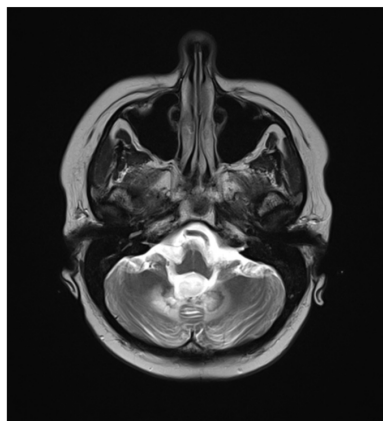
Co ciekawe, wykazano znaczną dysproporcję pomiędzy aktywacją mózdku w zależności od rodzaju emocji. Szczególnie silna aktywność obserwowana jest w trakcie oglądania nieprzyjemnych obrazów [13] oraz doświadczania negatywnych emocji [14], co ma z pewnością znaczenie adaptacyjne. Badania Turner i wsp. [15] dotyczące pacjentów z udarami mózdku wykazały, iż uszkodzenia mózdku nie naruszają zdolności do doświadczania emocji negatywnych, lecz wydają się związane z zaburzeniami w odczuwaniu emocji pozytywnych. Wyniki te zdaniem autorów wskazują na adaptacyjną plastyczność mózgu i wykształcanie alternatywnych połączeń umożliwiających negatywne reakcje emocjonalne przy uszkodzeniu mózdku.

W celu zobrazowania zaburzeń emocji w wyniku uszkodzeń mózdku poniżej przytoczono opis trzech pacjentów z lezjami mózdku, prezentujących pourazowe zmiany w zakresie reakcji emocjonalnych. Ponieważ zmiany emocji i osobowości po jego uszkodzeniach są często przyrównywane do tych po uszkodzeniu płatów czołowych [1, 2, 4], w badaniu opisywanych pacjentów wykorzystano Kwestionariusz Zachowań Osoby z Zespołem Czołowym (Frontal Behavioral Inventory – FBI) [16]. Autoryzowanego przekładu tego kwestionariusza dokonali Pąchalska i MacQueen [17]. Kwestionariusz ten jest narzędziem, które wypełnia rodzina bądź opiekun pod nieobecność pacjenta, odpowiadając na pytania dotyczące pourazowej zmiany zachowania. Narzędzie składa się z 24 pytań opisujących objawy negatywne, takie jak apatia, bierność, obojętność, upór, konkretność myślenia, zaniedbanie, dezorganizacja, zaburzenia uwagi, utrata wglądu, logopedia, oraz objawy pozytywne: persewercje, nadwrażliwość, wesołkowatość, brak rozsądku, niestosowność, impulsywność, niepokój, agresywność, hiperoralność, hiperseksualność, zachowanie użytkownika [18]. Nasilenie wyżej wymienionych trudności jest oceniane na czterostopniowej skali.

W badaniu funkcji poznawczych wykorzystano następujące narzędzia badawcze: Test Matrycy Ravena w wersji Standard, Test Łączenia Punktów, Test Sortowania Kart z Wisconsin, Krzywą Uczenia się Łurii, Test Uwagi i Spostrzegawczości, Test Pamięci Wzrokowej Bentona, Badanie fluencji słownej, Test Stroopa.

Przypadek 1

Pacjentka, lat 38, wykształcenie wyższe ekonomiczne, po operacji medulloblastomy IV komory mózgu z przyczepem do robaka i prawej półkuli mózdku (masa guzowa w okolicach tylnej jamy mózdku z krwiakiem wewnątrzguzowym oraz strefą hypodensji o wymiarach 20x10 mm w prawej półkuli mózdku – zmiany niedokrwienne, operowana w listopadzie 2011 roku). Badana przeszła radioterapię zakończoną w marcu 2012 roku oraz trzy serie chemioterapii (zakończone w kwietniu 2013 roku). Ostatnie kontrolne badanie MRI mózgowia (wrzesień 2013) nie wykazało podejrzanych zmian ani wznowy guza. Obraz rezonansu magnetycznego przedstawia zdjęcie 1.



Zdjęcie 1. Obraz rezonansu magnetycznego przypadku 1

W prawej półkuli mózdku, do tyłu od komory IV i w przyleganiu do robaka mózdku, widoczna jest łoża pooperacyjna.

Chora skierowana została na bieżące badanie neuropsychologiczne z powodu utrzymujących się trudności poznawczych i zaburzeń emocjonalnych. W wywiadzie neuropsychologicznym badana zgłaszała utrzymujące się trudności pamięciowe, szczególnie w zakresie pamięci świeżej i zapamiętywania nowych informacji. Pacjentka skarżyła się ponadto na spowolnienie myślowe, trudności z koncentracją i podzielnością uwagi. Podawała, że w czasie rozmowy brakuje jej słów, co wpływało istotnie na zmniejszoną płynność jej wypowiedzi.

Rodzina chorej zgłaszała w wywiadzie zmianę w zakresie osobowości i emocji u pacjentki. W życiu codziennym widoczna była u niej trudność w kontroli emocji, tendencja do wybuchów złości, rozdrażnienie, jak również łatwość wzruszania się. Równocześnie w wielu sytuacjach jej nastrój był nieadekwatny, pojawiała się wesołkowatość i euforia.

Pacjentka odznaczała się przeciętnym poziomem inteligencji, myślenia logicznego i wnioskowania. Badanie funkcji mowy potwierdziło obecność śladowej dyzartrii, dyskretnej afazji oraz osłabienie fluencji słownej semantycznej i formalnej. Badanie pamięci wskazywało na obniżenie sprawności krótkotrwałej pamięci słuchowo-werbalnej i wzrokowej oraz uczenia się nowego materiału drogą słuchową. Badanie funkcji wykonawczych wykazało zmniejszoną elastyczność myślenia i zdolność płynnego przełączania się z jednej kategorii działania na drugą, tendencję do działania impulsywnego i niekorygowania własnych błędów.

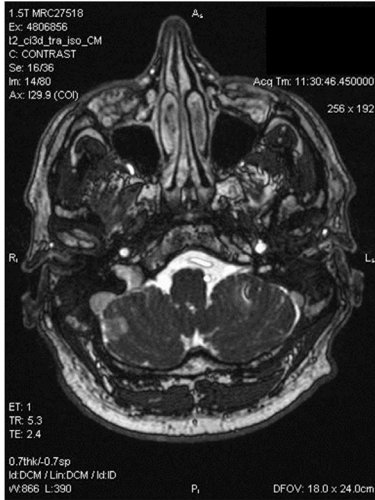
W badaniu Kwestionariuszem Zachowań Osoby z Zespołem Czołowym odnotowano podwyższone wyniki w następujących czynnikach: obojętność i płytkość emocjonalna, sztywność myślenia, zaniedbanie wyglądu, utrata wglądu, logopenia, apraksja mowy, nadwrażliwość i irytacja, nadmierna wesołkowatość, nierozsądne zachowanie, hiperoralność. Odpowiedzi udzielone przez męża badanej wskazywały na istotną zmianę osobowości i emocji po przebytej operacji guza mózdzku. Zdolność do okazywania emocji i ich siła uległy spłyceciu, co widać było w codziennych życiowych sytuacjach. Często pojawiał się upór i trudność w rezygnacji z własnego zdania. Badana w mniejszym stopniu dbała o swój wygląd zewnętrzny. Stała się mniej rozmowna. Ponadto pacjentka stała się bardziej drażliwa, reagowała gwałtownie na sytuacje stresowe, drobiazgi wyprowadzały ją z równowagi. Dodatkowo pacjentka była wesołkowata, miała tendencję do niestosownych żartów, nierozsądnych zachowań oraz pochopnych decyzji. Zmieniły się jej zwyczaje żywieniowe, nadmiernie wzrósł apetyt.

W poszukiwaniu etiologii opisywanych zmian poznawczych i osobowościowych pacjentki pojawiła się wątpliwość, czy nie są one raczej wynikiem przebytej chemio- i radioterapii niż organicznych zmian obejmujących mózdzek. Skutkiem ubocznym chemioterapii mogą być zaburzenia funkcji poznawczych: funkcji wykonawczych, uczenia się, pamięci roboczej, uwagi, fluencji słownej oraz szybkości przetwarzania informacji [19, 20]. W sferze afektywnej jednak u pacjentów po przebytej chemioterapii dominują stany depresji, apatii i lęku [21], a nie zmiany w kierunku typowego zespołu czołowego obserwowane u badanej. Hipotezę o zaburzeniach pochodzenia mózdzkowego u pacjentki potwierdza kolejny przypadek opisany poniżej.

Przypadek 2

Podobny obraz zaburzeń emocjonalno-osobowościowych zaobserwowaliśmy u drugiego pacjenta, 41-letniego mężczyzny po udarze prawej półkuli mózdzku przebyłym dwa miesiące wcześniej. Szczegółowy opis wyników jego oceny sprawności poznawczej znajduje się w artykule Starowicz i wsp. [22]. W niniejszym opracowaniu skupiono się na emocjonalnej sferze funkcjonowania.

W badaniu MRI u opisywanego pacjenta uwidocznił się obszar hypodensyjny odpowiadający ognisku świeżego niedokrwienia w prawej półkuli mózdku. Zdjęcie 2 przedstawia obraz rezonansu magnetycznego.



Zdjęcie 2. Obraz rezonansu magnetycznego przypadku 2

osobą taktowną, spokojną, czytanną.

Badanie Kwestionariuszem Zachowań Osoby z Zespołem Czołowym zostało przeprowadzone z siostrą pacjenta. Wyniki kwestionariusza, podobnie jak u poprzedniej chorej, wskazywały na organiczną zmianę osobowości chorego. Odnotowano zwiększony upór, sztywność i konkretność myślenia: nie potrafił on wycofać się z raz podjętej decyzji, nawet jeśli była błędna, interpretował wypowiedzi innych osób w sposób zbyt dosłowny, miał trudności w zrozumieniu pojęć abstrakcyjnych. Po udarze pacjent zaniedbał swój wygląd i w mniejszym stopniu zachowywał higienę osobistą. W zachowaniu widoczna była dezorganizacja działania, trudność w planowaniu złożonych czynności oraz tendencja do porzucania raz rozpoczętych zadań. Wyniki kwestionariusza potwierdzają obserwowany u chorego brak wglądu: pacjent wydawał się nieświadomy nie tylko problemów czy zmian zachodzących w jego najbliższym otoczeniu, ale również własnych trudności poznawczych. Wysoki wynik odnotowano także w podskali nadwrażliwości emocjonalnej, irytacji i agresywności: badany stał się bardziej drażliwy niż przed udarem. W wielu sytuacjach rodzina odnotowywała nadmierną wesołość oraz nierozsądne, nieadekwatne zachowanie. Pacjent wykazywał tendencję do niestosownych żartów, podejmował pochopne decyzje. Widoczna była zwiększona impulsywność – działał bez względu na przewidywalne konsekwencje.

Przypadek 3

Pacjentka, lat 63, po udarze lewej półkuli mózdku skierowana została na badanie neuropsychologiczne w celu oceny sprawności funkcji poznawczych i stanu psy-

chicznego. Badana miała wykształcenie zawodowe. Udar nastąpił 2,5 miesiąca przed opisywaną konsultacją neuropsychologiczną. Bezpośrednio po nim badana miała wykonane badanie MRI. Ze względu na brak dostępu do zdjęć z badania, poniżej zostanie zamieszczony jedynie jego opis. Ogniska niedokrwienne w fazie ostrej widoczne były w lewej półkuli mózdzku (największe o wymiarach 8x5 mm), w konarze środkowym mózdzku o wymiarach 13x12 mm oraz w konarze dolnym mózdzku po stronie lewej o wymiarach 7x4 mm. Poza tym widoczne były nieliczne strefy podwyższonego sygnału w sekwencjach o długim TR w istocie białej półkul mózgu, głównie przykomorowo – strefy niespecyficzej demielinizacji naczyniopochodnej.

Powodem zgłoszenia chorej do badania były niepokojące rodzinę zmiany w jej zachowaniu. Badana stała się przygnębiona, apatyczna. Rodzina zauważyła, że chora utraciła wszelką motywację do działania i straciła dawne zainteresowania. Badanie neuropsychologiczne wskazało na obniżenie sprawności funkcji poznawczych, nieprzybierające jednak stadium otępienia. Pacjentka miała pełną orientację auto- i allopsychiczną. Zachowane na prawidłowym poziomie były funkcje językowe, fluencja słowna, zdolność aktualizacji słów i nazw, koncentracja uwagi, abstrahowanie i kalkulia. Odnotowano natomiast zaburzenia pamięci krótkotrwałej i trwałości śladu pamięciowego, dysfunkcję wykonawczą oraz zaburzenia wzrokowo-przestrzenne.

Badanie Kwestionariuszem Zachowań Osoby z Zespołem Czołowym przeprowadzono z mężem pacjentki. W porównaniu z dwoma poprzednimi opisami przypadków uzyskano odmienny obraz zmian emocjonalnych i osobowościowych u badanej. Choć pojawiły się u niej również takie zaburzenia, jak nadwrażliwość, irytacja, impulsywność, to profil uzyskanych wyników wskazuje na wyraźną przewagę apatii, bierności, obojętności i płytkości emocjonalnej, zaniedbania wyglądu, dezorganizacji. Nie odnotowano wesołkowatości, nierozsądnych zachowań, niestosowności i braku kultury w zachowaniu, agresywności. Pacjentka utraciła zainteresowanie nie tylko przyjaciółmi, rodziną, ale także czynnościami życia codziennego. Nie potrafiła przejąć inicjatywy, należy ją stale prosić i przekonywać do wybranych działań. Nie potrafiła odczuwać i okazywać emocji typu radość, smutek. Jej zachowanie było zdeorganizowane, nie potrafiła go zaplanować. Była spowolniona i wycofana z kontaktów towarzyskich.

Wnioski

Podsumowując, profil objawów prezentowanych przez naszych pacjentów przypomina Zespół Płata Czołowego i w ich przypadku może zostać zdefiniowany jako Pseudo-Czołowe Zaburzenia Osobowości w wyniku uszkodzenia mózdzku. Wspólnymi objawami dla wszystkich pacjentów były nadwrażliwość, irytacja, impulsywność oraz zaniedbanie wyglądu. Dwa pierwsze przypadki prezentowały podobny zespół symptomów, takich jak sztywność myślenia, upór, brak krytycyzmu, wesołkowatość, nieadekwatne zachowanie, tendencje do niestosownych żartów, wzrost apetytu i hiperoralność. Natomiast ostatnia opisywana pacjentka charakteryzowała się adynamią, apatią i biernością, spłyceniem emocjonalnym, wycofaniem społecznym, utratą zainteresowań oraz ogólnym spowolnieniem.

Co ciekawe, można zaobserwować pewną zależność pomiędzy uszkodzoną półkulą mózdku a prezentowanymi objawami. Dwoje pierwszych pacjentów miało uszkodzenie prawej półkuli mózdku i prezentowało podobne objawy: rozhamowanie, nieadekwatność zachowań, wesołkowatość, podczas gdy u ostatniej pacjentki uszkodzona była lewa półkula mózdku i relacjonowano spłylenie afektu, adynamię, wycofanie. Podobny kierunek zależności można odnaleźć w literaturze dotyczącej emocjonalnych zaburzeń o podłożu mózdkowym. Annoni z zespołem badawczym [23] opisali studium przypadku mężczyzny po wylewie w lewej półkuli mózdku (uszkodzającym lewe jądro podstawy i komorę IV), który relacjonował osłabioną zdolność odczuwania emocji oraz zmniejszenie odczuwania bólu i łaknienia. Badanie reakcji skórno-galwanicznej wykazało, że układ autonomiczny pacjenta nie różnicował pobudzenia w sytuacji pozytywnej i negatywnej, przy prawidłowej reakcji orientacyjnej na bodźce wyraziste i indeksie Valsalvy w normie. Autorzy sugerują, że to właśnie ten brak autonomicznego różnicowania pobudzenia był przyczyną spłylenia afektu. Z kolei Adamaszek i wsp. [24] opisali przypadek pacjenta z udarem niedokrwiennym prawej półkuli mózdku, który prezentował obniżoną zdolność kontroli impulsów, nieadekwatne zachowania i zniechęcenie podczas napotkania przeszkód w działaniu. Na podstawie badania potencjałów wywołanych autorzy stwierdzili, że objawy prezentowane przez pacjenta mogły być konsekwencją zaburzeń przerzutności uwagi i deficytów w nieświadomym, oddolnym przetwarzaniu bodźców emocjonalnych. Schmahmann i wsp. [1] opisali przypadek sześciolatniej dziewczynki z agenezją prawej półkuli mózdku, u której zaobserwowano takie objawy, jak agresywność, niestabilność emocjonalną, stereotypowe zachowania oraz nadaktywność. Mimo że badania fMRI wykazały aktywność specyficznych obszarów mózdku w odpowiedzi na każdą z pięciu podstawowych emocji (smutek, strach, wstęć, złość i radość) [25], według naszej wiedzy nie ma na razie badań analizujących lateralizację reprezentacji emocjonalnych w mózdku i jej możliwych konsekwencji klinicznych. Temat ten może być interesującym kierunkiem dla przyszłych badań.

Badania nad połączeniami mózdku z innymi strukturami mózgowia u człowieka i innych naczelnych wskazują na połączenia pomiędzy tylnymi i bocznymi częściami półkul mózdku a korą czołową [26, 27]. Czołowy charakter objawów prezentowanych przez opisanych pacjentów wskazuje na potencjalne uszkodzenie tych połączeń. Ponadto opisani badani prezentowali obniżone wyniki w testach funkcji wykonawczych, co również wskazuje na związek uszkodzeń mózdku z funkcjonowaniem kory czołowej. Badania fMRI wskazują na funkcjonalną zależność pomiędzy tylnymi, bocznymi obszarami półkul mózdku, zwłaszcza Odnogi Pierwszej (Crus I), a siecią zwaną Mózgową Siecią Domyślną (Brain Default Network) zawierającą w sobie między innymi przyśrodkową korę przedczołową. Aktywność tej sieci można zauważyć podczas czynności związanych z introspekcją, myśleniem progresywnym, planowaniem przyszłości oraz teorią umysłu [28]. W przypadku pierwszych dwóch opisanych powyżej pacjentów udar, który objął tylne obszary prawej półkuli mózdku, mógł uszkodzić połączenia mózdku z elementami Mózgowej Sieci Domyślnej, co wyjaśniałoby ich społeczną nieadekwatność, brak krytycyzmu oraz brak wglądu.

Reasumując, zarówno opisane powyżej przypadki, jak i liczne doniesienia z badań wskazują na związek między mózdzkiem a reakcjami emocjonalnymi. Poznanie jego roli w powstawaniu zaburzeń neuropsychiatrycznych ma niebagatelne znaczenie praktyczne. Pacjenci z uszkodzeniem tej struktury powinni być poddani wnikliwej diagnozie neuropsychologicznej i neuropsychiatrycznej w celu włączenia odpowiedniej rehabilitacji neuropsychologicznej i farmakoterapii. Konieczne są dalsze badania w celu ustalenia standardów dotyczących doboru narzędzi neuropsychologicznych, które odznaczałyby się dostateczną czułością w wykrywaniu opisanych deficytów wchodzących w skład zespołu CCAS.

Piśmiennictwo

1. Schmahmann JD, Macmore J, Vangel M. *Cerebellar stroke without motor deficit: clinical evidence for motor and non-motor domains within the human cerebellum*. *Neurosci*. 2009; 162(3): 852–861.
2. Schmahmann JD, Sherman JC. *The cerebellar cognitive affective syndrome*. *Brain*. 1998; 121(4): 561–579.
3. Starowicz-Filip A, Milczarek O, Kwiatkowski S, Bętkowska-Korpała B. *Rola mózdzku w regulacji funkcji poznawczych – ujęcie neuropsychologiczne*. *Neuropsychiatr. Neuropsychol*. 2013; 8(1): 24–31.
4. Schmahmann JD, Weilburg JB, Sherman JC. *The neuropsychiatry of the cerebellum - insights from the clinic*. *Cerebellum* 2007; 6(3): 254–267.
5. Baumann O, Mattingley JB. *Functional topography of primary emotion processing in the human cerebellum*. *NeuroImage* 2012; 61(4): 805–811.
6. Stoodley CJ, Schmahmann JD. *Evidence for topographic organization in the cerebellum of motor control versus cognitive and affective processing*. *Cortex* 2010; 46: 831–844.
7. Seeley WW, Menon V, Schatzberg AF, Keller J, Glover GH, Kenna H i wsp. *Dissociable intrinsic connectivity networks for salience processing and executive control*. *J. Neurosci*. 2007; 27: 2349–2356.
8. Fusar-Poli P, Placentino A, Carletti F, Landi P, Allen P, Surguladze S i wsp. *Functional atlas of emotional faces processing: a voxel-based meta-analysis of 105 functional magnetic resonance imaging studies*. *J. Psychiatry Neurosci*. 2009; 34(6): 418–432.
9. Schutter DJ, van Honk J. *An electrophysiological link between the cerebellum, cognition and emotion: frontal theta EEG activity to single-pulse cerebellar TMS*. *NeuroImage* 2006; 33(4): 1227–1231.
10. Schutter DJ, van Honk J, Alfredo AL, Peper JS, Panksepp J. *High frequency repetitive transcranial magnetic over the medial cerebellum induces a shift in the prefrontal electroencephalography gamma spectrum : a pilot study in humans*. *J. Psychiatry Neurosci*. 2009; 34(1): 60–65.
11. Schutter DJ, van Honk J. *The cerebellum in emotion regulation: a repetitive transcranial magnetic stimulation study*. *Cerebellum* 2009; 8(1): 28–34.
12. Strata P, Scelfo B, Sacchetti B. *Involvement of cerebellum in emotional behavior*. *Physiol. Res*. 2011; 60(supl. 1): S39–48.
13. Moulton EA, Elman I, Pendse G, Schmahmann J, Baccerra L, Borsook D. *Aversion-related circuitry in the cerebellum: responses to noxious heat and unpleasant images*. *J. Neurosci*. 2011; 31(10): 3795–3804.
14. Schraa-Tam CK, Rietdijk WJ, Verbeke WJ, Dietvorst RC, van den Berg WE, Bagozzi RP i wsp. *fMRI activities in the emotional cerebellum: a preference for negative stimuli and goal-directed behavior*. *Cerebellum* 2012; 11(1): 233–245.

15. Turner BM, Paradiso S, Marvel CL, Pierson R, Boles Ponto LL, Hichwa RD i wsp. *The cerebellum and emotional experience*. Neuropsychologia 2007; 45(6): 1331–1341.
16. Kertesz A, Davidson W, Fox H. *Frontal Behavioral Inventory: Diagnostic criteria for frontal lobe dementia*. Can. J. Neurol. Sci. 1997; 24: 29–36.
17. Pąchalska M, MacQueen BD. *Kwestionariusz Zachowań Osoby z Zespołem Czołowym - autoryzowana polska wersja "Frontal Behavioural Inventory" A. Kertesz i wsp. 1998: Ortop. Traumatol. Rehab. 2002; 4(1): 81–87.*
18. Kertesz A, Nadkarni N, Davidson W, Thomas AW. *The Frontal Behavioral Inventory in the differential diagnosis of frontotemporal dementia*. J. Int. Neuropsychol. Soc. 2000; 6: 460–468.
19. Minisini A, Atalay G, Bottomley A, Puglisi F, Piccart M, Biganzoli L. *What is the effect of systemic anticancer treatment on cognitive function?* Lancet Oncol. 2004; 5(5): 273–282.
20. Ahles TA, Saykin A. *Cognitive effects of standard-dose chemotherapy in patients with cancer*. Cancer Invest. 2001; 19(8): 812–820.
21. Iconomou G, Mega V, Koutras A, Iconomou AV, Kalofonos HP. *Prospective assessment of emotional distress, cognitive function, and quality of life in patients with cancer treated with chemotherapy*. Cancer 2004; 101(2): 404–411.
22. Starowicz-Filip A, Milczarek O, Kwiatkowski S, Będowska-Korpała B, Prochwicz K. *Cerebellar cognitive affective syndrome CCAS – a case report*. Arch. Psychiatry Psychother. 2013; 3: 57–64.
23. Annoni JM, Ptak R, Caldara-Schnetzer AS, Khateb A, Pollermann BZ. *Decoupling of autonomic and cognitive emotional reactions after cerebellar stroke*. Ann. Neurol. 2003; 53(5): 654–658.
24. Adamaszek M, Olbrich S, Kirkby KC, Woldag H, Willert C, Heinrich A. *Event-related potentials indicating impaired emotional attention in cerebellar stroke - a case study*. Neurosci. Lett. 2013; 548: 206–211.
25. Baumann O, Mattingley JB. *Functional topography of primary emotion processing in the human cerebellum*. NeuroImage 2012; 61(4): 805–811.
26. Middleton FA, Strick PL. *Cerebellar projections to the prefrontal cortex of the primate*. J. Neurosci. 2001; 21(2): 700–712.
27. Krienen FM, Buckner RL. *Segregated fronto-cerebellar circuits revealed by intrinsic functional connectivity*. Cereb. Cortex 2009; 19(10): 2485–2497.
28. Buckner RL, Andrews-Hanna JR, Schacter DL. *The brain's default network: anatomy, function, and relevance to disease*. Ann. N. Y. Acad. Sci. 2008; 1124: 1–38.

Adres: Katarzyna Siuda
Koło Naukowe Psychiatrii Dorosłych
Katedra Psychiatrii CM UJ
31-501 Kraków, ul. M. Kopernika 21A

Otrzymano: 20.11.2013
Zrecenzowano: 22.01.2014
Otrzymano po poprawie: 9.01.2014
Przyjęto do druku: 4.02.2014