

Ablacja ścieżki wolnej u pacjentki z przetrwałą lewą żyłą główną górną

Ablation of slow pathway in a patient with persistent left superior vena cava

Jacek Majewski¹, Grzegorz Karkowski¹, Tomasz Miszański-Jamka², Jacek Lelakowski¹, Małgorzata Urbańczyk²

¹Klinika Elektrokardiologii, Instytut Kardiologii, Collegium Medicum, Uniwersytet Jagielloński, Szpital im. Jana Pawła II, Kraków

²Ośrodek Diagnostyki, Prewencji i Telemedycyny, Szpital im. Jana Pawła II, Kraków

Abstract

We describe a case of successful radiofrequency ablation of slow pathway in a 54 year-old woman with persistent left superior vena cava. The ablation was performed using anatomical approach, outside the ostium of coronary sinus.

Key words: atrioventricular nodal reentrant tachycardia, ablation, persistent left superior vena cava

Kardiologia Polska 2013; 71, 5: 509–511

WSTĘP

Przetrwała lewa żyła główna górna (PLSVC) występuje u ok. 1,2% pacjentów z częstoskurczami węzłowymi (AVNRT) [1]. Obecność tej anomalii żyłnej sprawia trudności podczas zabiegu ablacji ścieżki wolnej (SP) [2–4]. Poniżej opisano przypadek skutecznej ablacji SP u pacjentki z PLSVC, wykonanej metodą anatomiczną [5].

OPIS PRZYPADKU

Pacjentka w wieku 54 lat zgłosiła się w celu ablacji z powodu napadów częstoskurczów z wąskimi zespołami QRS. Pozycjonowanie elektrody diagnostycznej w zatoce wieńcowej (CS) podczas inwazyjnego badania elektrofizjologicznego ujawniło obecność PLSVC, co potwierdzono w wenografii (ryc. 1). Stwierdzono brak prawej żyły głównej górnej, a PLSVC łączyła się bezpośrednio z CS uchodzącą do prawego przedsionka. Programowaną stymulacją przedsionkową pojedynczym impulsem o sprzężeniu 270 ms podczas rytmu zatokowego indukowano typowy AVNRT. Ablację prądem o wysokiej częstotliwości (RF) ścieżki wolnej wykonano metodą anatomiczną [5]. Pozycjonowanie elektrody ablacyjnej było utrudnione z powodu znacznego poszerzenia CS powodującego zaburzenie anatomii trójkąta Kocha ze zmniejszeniem obszaru między górnym brzegiem ujścia CS a pęczęm Hisa. Pierwsze 3 aplikacje wykonano od strony światła CS, jednak

były one nieskuteczne. Ablacje przeprowadzono ostatecznie w rejonie tylnoprzegrodowym, poza światłem CS powyżej górnego brzegu jej ujścia (ryc. 2). Podczas aplikacji RF (30 W, 60 s, 55°C) zarejestrowano przyspieszony rytm węzłowy, który zwolnił stopniowo i przeszedł w rytm zatokowy (ryc. 3). Po ablacji częstoskurcze były nieindukowane, stwierdzono prawidłowe przewodzenie przedsionkowo-komorowe. Podczas 4-miesięcznej obserwacji po zabiegu u pacjentki nie wystąpiły napady arytmii. W angiografii metodą tomografii komputerowej potwierdzono obecność PLSVC uchodzącej przez poszerzoną CS do prawego przedsionka (ryc. 4). Szerokość ujścia CS wynosiła 4,8 cm × 2,6 cm. Nie stwierdzono innych anomalii naczyniowych.

OMÓWIENIE

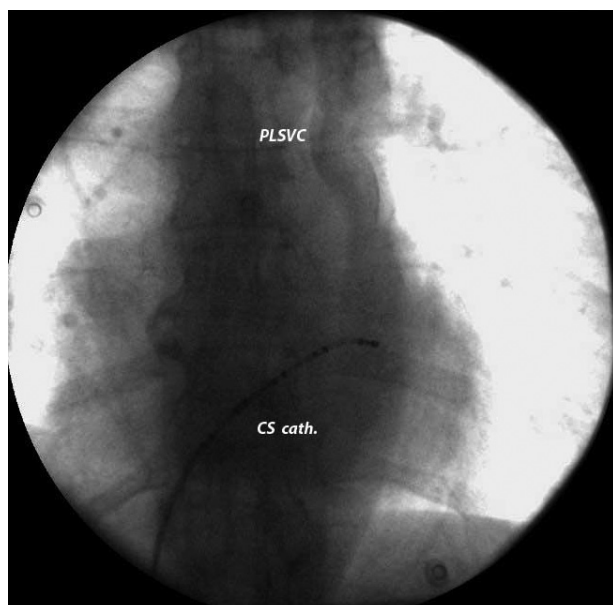
Częstość występowania PLSVC w populacji ogólnej wynosi ok. 0,3% [6]. Jest to wrodzona anomalia rozwojowa układu żylnego, która najczęściej nie powoduje konsekwencji hemodynamicznych ani klinicznych, ale jest wykrywana przypadkowo podczas cewnikowania serca. Podobnie jak w opisywanym przypadku, PLSVC uchodzi najczęściej przez poszerzoną CS do prawego przedsionka. Ze względu na zaburzoną anatomie trójkąta Kocha (poszerzenie ujścia CS i mały obszar między górnym biegunem ujścia CS a pęczęm Hisa) zabieg ablacji RF ścieżki wolnej u pacjentów z PLSVC sprawia istotne trud-

Adres do korespondencji:

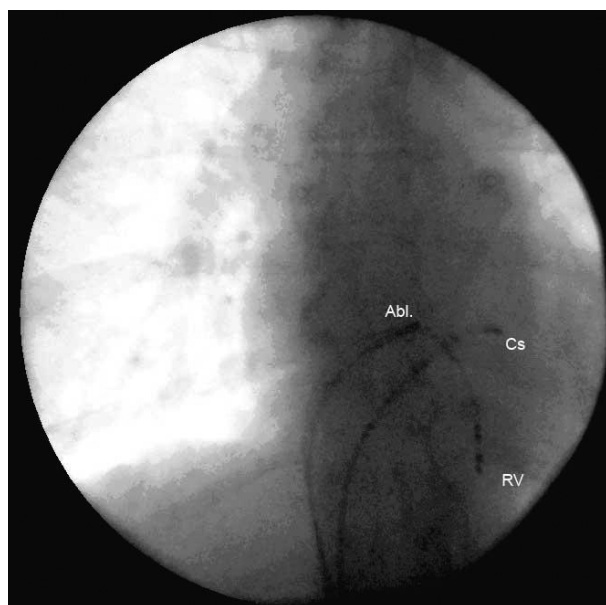
dr hab. n. med. Jacek Majewski, Klinika Elektrokardiologii, Instytut Kardiologii, Collegium Medicum, Uniwersytet Jagielloński, Szpital im. Jana Pawła II, ul. Prądnicka 80, 31–202 Kraków, e-mail: jp38@interia.pl

Praca wpłynęła: 6.12.2011 r. Zaakceptowana do druku: 11.04.2012 r.

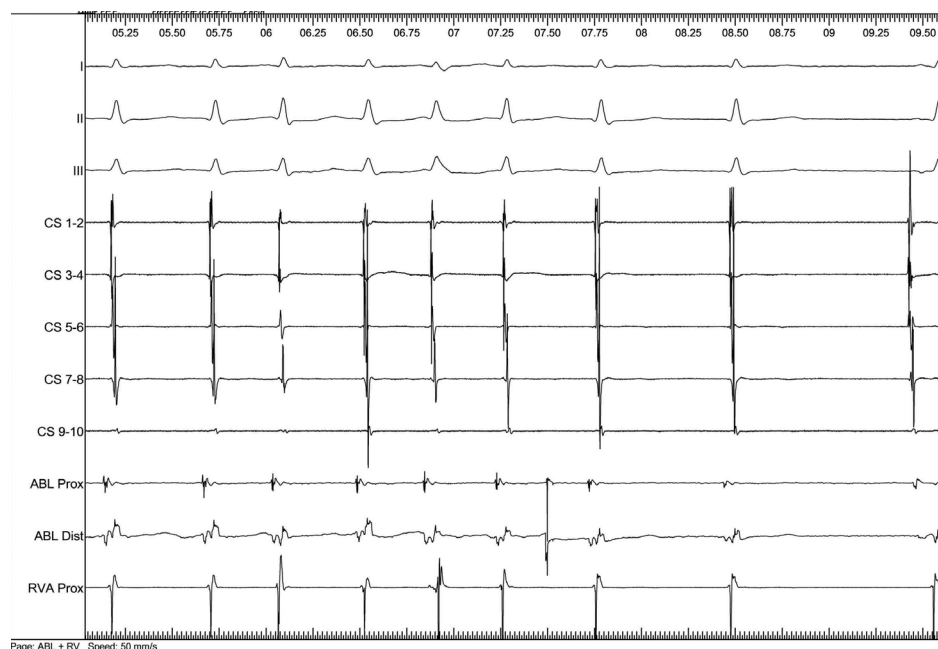
Copyright © Polskie Towarzystwo Kardiologiczne



Rycina 1. Przetwala lewa żyła główna górna (PLSVC) uwi-
doczniona po wykonaniu wenografii; CS cath — elektroda
diagnostyczna w zatoce wieńcowej



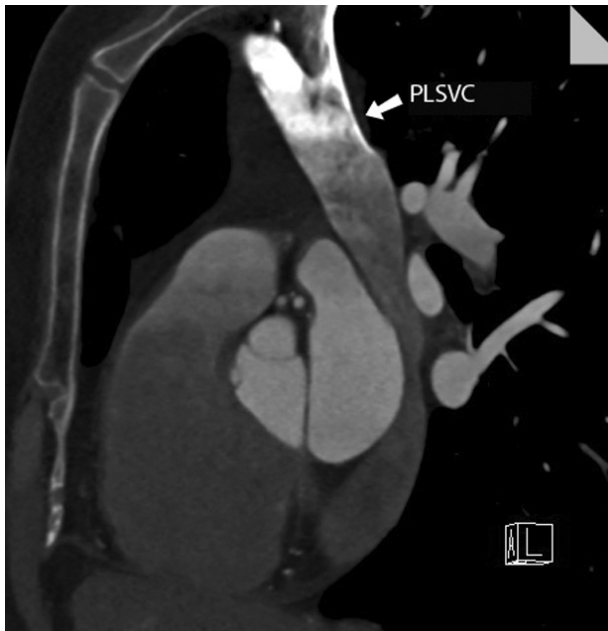Rycina 2. Położenie elektrod diagnostycznych (RV — prawa
komora; CS — zatoka wieńcowa) i elektrody ablacyjnej (Abl)
w miejscu skutecznej aplikacji



Rycina 3. Rytm węzłowy podczas skutecznej aplikacji prądu o wysokiej częstotliwości; zapisy z elektrod: CS — w zatoce wieńco-
wej; Abl — ablacyjnej; RVA — w prawej komorze

ności techniczne. U osób z PLSVC opisywano ablacje ścieżki wolnej od strony światła CS [3, 4], jak również w obszarze tylnoprzegrodowym poza światłem CS [2]. Skuteczną ablację można wykonać zarówno metodą anatomiczną [2], jak i elektrofizjologiczną, z poszukiwaniem potencjałów ścieżki wolnej [3]. Istnieją przypadki przetrwałego przyspieszonego rytmu

węzłowego, utrzymującego się nawet do 24 h po zabiegu [2]. W opisywanym przypadku ablacja od strony światła CS była nieskuteczna, dlatego zdecydowano się wykonać aplikacje RF w małym obszarze między górnym brzegiem CS a pęczkiem Hisa. Przyspieszony rytm węzłowy obserwowany podczas aplikacji RF wynikał najprawdopodobniej z bliskości pęczka



Rycina 4. Rekonstrukcja metodą tomografii komputerowej; PLSVC — przetrwała lewa żyła główna górna

Hisa oraz dużej objętości tkanki węzłowej i okołowęzłowej, która jest podgrzewana podczas aplikacji RF [2].

WNIOSKI

Podsumowując, prezentowany przypadek pokazuje, że u pacjentów z PLSVC i AVNRT ablacją RF ścieżki wolnej można wykonać poza światłem CS. Ponadto zabieg ten jest bezpieczny i można zachować prawidłowe przewodzenie przedsionkowo-komorowe mimo aplikacji energii RF w bliskim sąsiedztwie pęczka Hisa.

Konflikt interesów: nie zgłoszono

Piśmiennictwo

1. Katsivas A, Koutouzis M, Nikolidakis S et al. Persistent left superior vena cava associated with common type AV nodal reentrant tachycardia and AV reentrant tachycardia due to concealed left lateral accessory pathway. *Int J Cardiol*, 2006; 113: e124–e125.
2. Silliste C, Margulescu AD, Vinereanu D. Successful slow pathway ablation in a patient with persistent left superior vena cava. *Europace*, 2010; 12: 141–142.
3. Okishige K, Fisher JD, Goseki Y et al. Radiofrequency catheter ablation for AV nodal reentrant tachycardia associated with persistent left superior vena cava. *Pacing Clin Electrophysiol*, 1997; 20: 2213–2218.
4. Park KR, Bae JH. Radiofrequency catheter ablation of atrioventricular nodal reentrant tachycardia in two patients with persistent left superior vena cava. *Korean Circ J*, 2002; 32: 355–358.
5. Wathen M, Natale A, Wolfe K et al. An anatomically guided approach to atrioventricular node slow pathway ablation. *Am J Cardiol*, 1992; 70: 886–889.
6. Kurtoglu E, Cakin O, Akcay S et al. Persistent left superior vena cava draining into the coronary sinus: report of 10 cases and literature review. *Clin Cardiol*, 2004; 2: 515–518.