

# Kazeozni limfadenitis

## Caseous lymphadenitis



Hohšteter, M.

### Sažetak

**F** Kazeozni limfadenitis je kronična bolest ovaca i koza proširena po cijelom svijetu. Bolest obilježava stvaranje apscesa u limfnim čvorovima i visceralnim organima. Uzročnik je bakterija *Corynebacterium pseudotuberculosis* (ovis). Visceralni oblik kazeoznog limfadenitisa jedan je od najčešćih uzroka tzv. sindroma mršavih ovaca (engl. *thin ewe syndrome*). U ovom je radu prikazana makroskopska i histopatološka slika kazeoznog limfadenitisa kod ovce čija je razudba obavljena na Zavodu za veterinarsku patologiju Veterinarskoga fakulteta Sveučilišta u Zagrebu.

**Ključne riječi:** kazeozni limfadenitis, ovca, *Corynebacterium pseudotuberculosis*, limfni čvor, pluća

### Abstract

Caseous lymphadenitis is a chronic worldwide disease of sheep and goats, characterized by the formation of abscesses within the lymph nodes and visceral organs. The aetiological agent that causes the disease is *Corynebacterium pseudotuberculosis* (ovis). The visceral form of caseous lymphadenitis is one of the most common causes of "thin ewe syndrome". In this article the macroscopical and histopathological signs of caseous lymphadenitis in sheep necropsied at the Department of Veterinary Pathology of the Veterinary Faculty of the University of Zagreb are presented.

**Keywords:** Caseous lymphadenitis, sheep, *Corynebacterium pseudotuberculosis*, lymph node, lungs

### Anamneza

Ovca pasmine lička pramenka dostavljena je na obdukciju na Zavod za veterinarsku patologiju Veterinarskoga fakulteta Sveučilišta u Zagrebu. Prije smrti nisu primijećeni znakovi bolesti.

### Dijagnoza:

**kazeozni limadenitis**

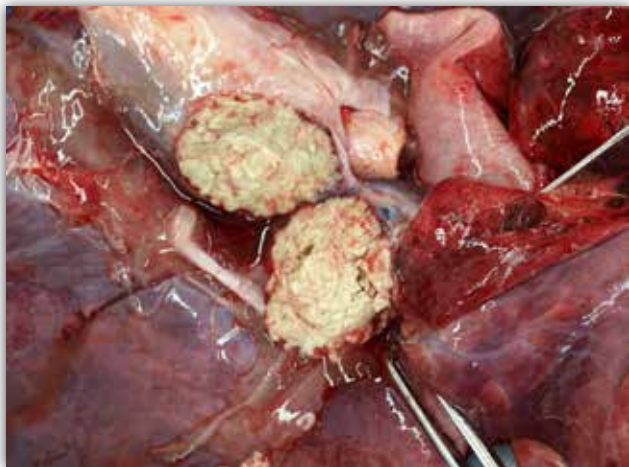
**Patoanatomski nalaz** prikazan je na slikama 1 – 3.

**Histopatološki nalaz** prikazan je na slikama 4 i 5.

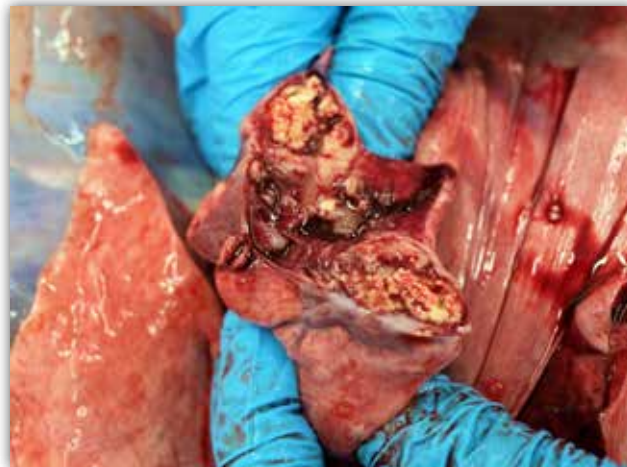### Komentar

Kazeozni limfadenitis jest kronična bolest koju obilježava gnojna upala limfnih čvorova koja se najčešće pojavljuje u koza i ovaca. Bolest je proširena po cijelom svijetu, a uzročnik je bakterija *Corynebacterium pseudotuberculosis* (ovis) (Valli i sur., 2016.). Osim ovaca i koza bolest se može pojaviti i kod konja, deva, jelena, bizona te vrlo rijetko kod goveda i ljudi. Uzročnik ima dva serotipa, tip I koji se pojavljuje kod ovaca i koza i tip II koji je najčešće izoliran iz goveda i bizona. Za virulenciju uzročnika važan je tzv. eksotoksin koji čini fosfolipaza D koja uzrokuje intravaskularnu hemolizu, nekrozu, edem pluća i šok (Valli i sur., 2016.). Za virulenciju i preživljavanje bakterije u fagocitima važna je i korinomikolična (engl.

Dr. sc. Marko HOHŠTETER, dr. med. vet., docent, Zavod za veterinarsku patologiju, Veterinarski fakultet Sveučilišta u Zagrebu, e-mail: marko.hohsteter@vef.hr



Slika 1. Traheobronhalni limfni čvor, ovca. Na presjeku povećanog traheobronhalnog limfnog čvora vidljiva je inkapsulirana šupljina u kojoj se nalaze koncentrični slojevi zrelog veziva između kojih su zone kazeoznoga prhkog materijala – kazeozni limfadenitis.

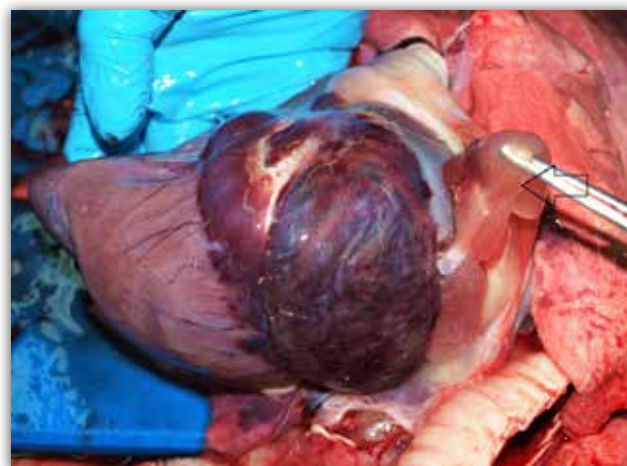

Slika 2. Pluća, ovca. Na presjeku konsolidiranog dijela pluća se uočava područje gnojne upale sa stvaranjem apscesa (apostematозна pneumonija) te okolnom jakom proliferacijom zrelog veziva.

*corynomicolic*) kiselina koja se nalazi u stijenci ove bakterije (Dorella i sur., 2006.). Infekcija se najčešće razvija preko rana na koži, a životinje se mogu inficirati i ingestijom preko rana na bukalnoj sluznici ili inhalacijom. Smatra se da se životinje samo iznimno mogu zaraziti, preko pupčanih i kastracijskih rana te parazitskih oštećenja sluznice distalnog dijela probavnog sustava (Valli i sur., 2016.). S primarnog mjesta infekcije bakterija se širi limfnim žilama, i to slobodna ili u makrofagima, te dolazi do regionalnih limfnih čvorova u kojima se umnaža i intracelularno i ekstracelularno.

Klinički bolest obilježava povećanje jednoga ili više potkožnih limfnih čvorova (preskapularni, submandibularni, parotidni, ingvinalni). Od ovog oblika bolesti ozdravi većina životinja, no kod nekih bolest može biti izrazito dugotrajna te trajati i više godina. Kod manjeg broja životinja uzročnik se iz limfnih čvorova, limfogeno ili hematogeno, može proširiti na unutarnje organe. Za širenje u visceralne organe obično treba mnogo vremena te se ovaj oblik pojavljuje u starijih životinja. Kod ovakvog oblika većina životinja nema kliničkih simptoma, a visceralni oblik kazeoznog limfadenitisa jedan je od najčešćih uzroka tzv. sindroma mršavih ovaca (engl. *thin ewe syndrome*). Kod ovaca se mastitis rijetko pojavljuje dok je kod koza on česta manifestacija kazeoznog limfadenitisa.

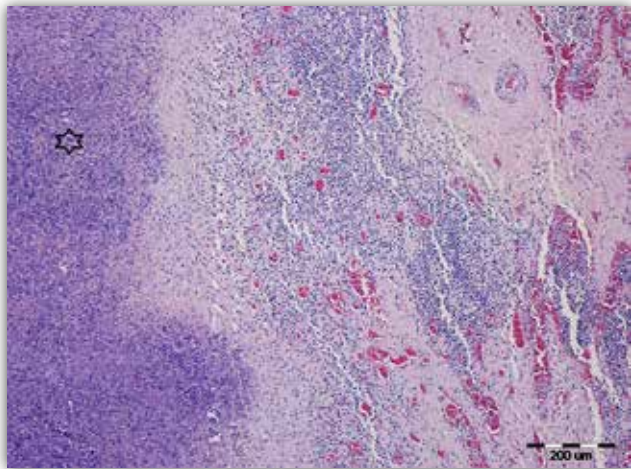
Patoanatomski nalaz kod ovaca najčešće obilježava jako povećanje limfnih čvorova kod kojih se u početnoj fazi bolesti uočava šupljina ispunjena obilnim nekrotičnim kremasto-zrnatim sadržajem zelenkastobijele boje. Starije su lezije u potpunosti in-



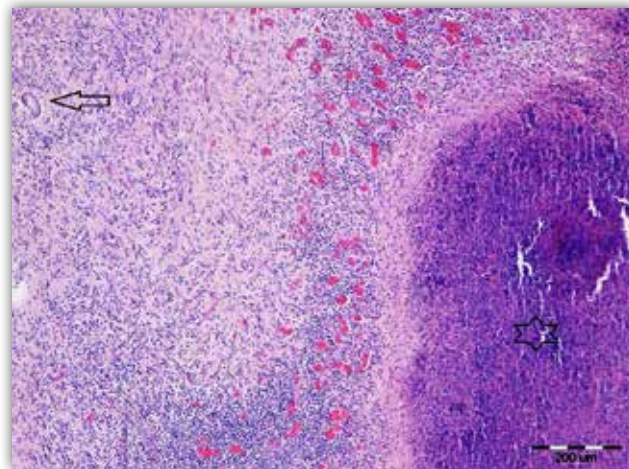
Slika 3. Srce u osrčju, ovca. Jaka serozna atrofija masnoga tkiva osrčja (strelica), dokaz teške kaheksije životinje.

kapsulirane debelom fibroznom kapsulom koja obavlja koncentrične slojeve zrelog veziva između kojih su zone kazeoznoga (sirastog) prhkog materijala. Od unutarnjih organa najčešće su zahvaćena pluća kod kojih se pojavljuje lokalno ekstenzivna apostematозна bronhopneumonija. Kod koza je sadržaj apscesa tekući, dok kod goveda ne dolazi do stvaranja apscesa, već su glavne promjene u obliku velikih ulceracija na koži (Baird i Fontaine, 2007., Yeruham i sur., 2003.)

Histopatološki je nalaz obilježen kazeoznom nekrozom u limfnim čvorovima. Promjene u limfnim čvorovima u početku su obilježene limfadenitisom sa stvaranjem mikroapscesa u kori, a često su do-



Slika 4. Limfni čvor, ovca. Apostematozni limfadenitis. Centralna kazeozna nekroza (zvjezdica) koju čine nekrotični detritus i degenerirani neutrofilni granulociti, okružena zrelim vezivom u kojemu se nalaze brojni limfociti i plazma-stanice. Na rubu se uočavaju kortikalni sinusi ispunjeni limfatičnim stanicama. H&E.



Slika 5. Pluća, ovca. Apostematozna pneumonija. Centralna kazeozna nekroza (zvjezdica) oko koje je vidljiva proliferacija fibroznog, kolagenom bogatog veziva koje s mješovitim upalnim infiltratom (neutrofilni granulociti, limfociti, plazma-stanice) proliferira u plućni parenhim. Između opisanog veziva i upalnih stanica uočavaju se ostatci bronhiola (strelica). H&E.

minantne upalne stanice eozinofilni granulociti. Ovakvi mikroapscesi brzo međusobno konfluiraju te nastaju velika područja kazeozne nekroze, oko kojih se intenzivno stvara zrelo vezivno tkivo. Identičan se proces odvija i u slučaju visceralnog oblika gdje su promjene najčešće u plućima kamo uzročnik dolazi inhalacijom, a mogu se naći i promjene u jetri, slezeni i drugim organima u koje se uzročnik proširi iz potkožnih limfnih čvorova (Valli i sur., 2016.).

*Corynebacterium pseudotuberculosis* je mikroorganizam koji je osjetljiv na brojne antibiotike no zbog intracelularnog smještaja te stvaranja apscesa u kojima je uzročnik izoliran sama antimikrobna terapija najčešće je bezuspješna (Naglić i sur., 2005., Valli i sur., 2016.).

### Literatura

- BAIRD, G. J., FONTAINE, M. C. (2007): *Corynebacterium pseudotuberculosis* and its role in ovine caseous lymphadenitis. *J. Comp. Path.* 137(4), 179-210.
- DORELLA, F. A., L. G. PACHECO, S. C. OLIVEIRA, A. MIYOSHI, V. AZEVEDO (2006): *Corynebacterium pseudotuberculosis*: microbiology, biochemical properties, pathogenesis and molecular studies of virulence. *Vet. Res.* 37(2), 201-218.
- NAGLIĆ, T., D. HAJSIG, J. MADIĆ, Lj. PINTER (2005): Veterinarska mikrobiologija, Specijalna bakteriologija i mikologija. Veterinarski fakultet Sveučilišta u Zagrebu, Hrvatsko mikrobiološko društvo, Zagreb.

- VALLI, V. E. O., M. KIUPEL, D. BIENZLE (2016): The Hematopoietic system. U: Jubb, Kennedy, Palmer's Pathology of Domestic Animals, Vol 3., 6. izdanje, (Maxie M.G. Ur.), St Louis, Elsevier; str. 102-268.
- YERUHAM, I., D. ELAD, S. FRIEDMAN, S. PERL (2003): *Corynebacterium pseudotuberculosis* infection in Israeli dairy cattle. *Epidemiol. Infect.* 131(2), 947-955.