

## Tieteessä | kättä pidempää

**TIMO POHJOLAINEN**

dosentti, fysiatrian erikoislääkäri  
Helsinki Hospital ja Pohjola  
Terveys

**JARO KARPPINEN**

professori, fysiatrian erikoislääkäri  
Medical Research Center Oulu,  
OYS ja Oulun yliopisto sekä  
Työterveyslaitos

**ANTTI MALMIVAARA**

dosentti, fysiatrian erikoislääkäri  
Terveyden ja hyvinvoinnin laitos

**JAAKKO NIINIMÄKI**

dosentti, radiologian erikoislääkäri  
OYS

**JYRKI SALMENKIVI**

LL, ortopedian ja traumatologian  
erikoislääkäri  
HUS

**KIRJALLISUUTTA**

- 1 Fardon DF, Williams AL, Dohring EJ ym. Lumbar disc nomenclature: version 2.0: Recommendations of the combined task forces of the North American Spine Society, the American Society of Spine Radiology and the American Society of Neuroradiology. Spine J 2014;14:2525–45.
- 2 Griffith JF, Wang WX, Antonio GE. Modified Pfirrmann grading system for lumbar intervertebral disc degeneration. Spine 2007;32:E708–E712.
- 3 Modic MT, Herfkens RJ. Intervertebral disc: normal age-related changes in MR signal intensity. Radiology 1990;177:332–4.

# Lannerangan rappeumaperäisten välilevy muutosten nimikkeistö yhtenäiseksi

- Lannerikamavälilevylle ja sen rappeumaperäisille muutoksille tarvitaan yhtenäinen nimikkeistö. Termien tulisi olla niin ymmärrettäviä ja johdonmukaisia, jotta muutosten luonne selviää toiselle lääkärielle.
- Yhtenäinen nimikkeistö on perusta varsinkin kliinikoiden ja radiologien yhteistyölle.
- Välilevyrappeuman morfologisille muutoksille ehdotamme termejä välilevyn kuivuminen, fibroosi, välilevytilan madaltuminen, välilevyn pullistuminen, halkeamat, syyrustoisen renkaan rappeutuminen, välilevyn sisäinen kaasu, nikamasolmun apofyyisin reunakerrostumat, sytokiinien välittämät inflammaatiomuutokset ja päätelevyn kalkkeutuminen.

American Spine Society, American Society of Spine Radiology ja American Society of Neuro-radiology julkaisivat vuonna 2014 lannerikamavälilevyä ja sen muutoksia koskevan nimikkeistön (1). Myös Suomessa tarvitaan yhtenäistä nimikkeistöä ja yhteisesti sovittuja termejä normaalille lannerikamavälilevylle ja rappeumaperäisille välilevy muutosille. Nykyään termistö on varsin sekavaa (2–5).

Termien tulisi olla riittävän tarkasti ymmärrettäviä ja johdonmukaisia, jotta välilevy muutos-  
tosten luonne selviää viestinnässä toisille lääkä-  
reille. Yhteisestä välilevyterminologiasta hyöty-  
vät myös potilaat, tutkijat, sosiaalivakuutus ja

vassa 1 artikkelin sähköisessä versiossa on sagittaalinen kaavakuva välilevystä, jolla on sekä iskua vaimentavia että vetolujuutta sisältäviä ominaisuuksia. Kuvassa 1 välilevy on esitetty kaavamaisesti koronaali-, aksiaali- ja sagittaalitasoissa ja vastaavat tasot magneetikuvassa (kuva 1).

Oireettomilla henkilöillä saattaa olla kliinisesti merkityksettömiä synnynnäisiä tai kehityksellisiä välilevyvariaatioita tai syykehän ja välilevymateriaalin laajentumista hieman pätelevy ulommaksi erityisesti L5–S1-tasolla. Artikkelissa kuvaamme morfologiaan perustuvaa luokittelua ottamatta kantaa rappeumalöydösten kliiniseen merkitykseen.

## Päätelevymuutokset

Päätelevymuutokset syntyvät yleensä takalateraaliturkkiin. Syykehän ulko-osaan ulottuessaan pätelevyvauriot voivat aiheuttaa kipua, koska alueella on hermopäätteitä. Välilevyn sisäosissa sen sijaan ei ole hermopäätteitä, ellei kyseessä ole pitkälle edennyt rappeuma. Nykikäsitteksen mukaan pätelevyvaurioilla on suurempi merkitys välilevyjen rappeutumisessa kuin syykehän vaurioilla (2–7).

## Välilevyn rappeumamuutokset

Välilevyn rappeumamuutoksia ovat syykehän halkeamat, välilevyn kuivuminen, fibroosi, välilevytilan madaltuminen, välilevykudoksen työntyminen välilevytilan ulkopuolelle, välilevyn sisäinen kaasu, nikamasolmun apofyyisin reunakerrostumat, sytokiinien välittämät inflammaatiomuutokset ja pätelevyn kalkkeutuminen (1,3,6,7).

## Oireettomilla henkilöillä saattaa olla kliinisesti merkityksettömiä välilevyvariaatioita.

vakuutusyhtiöt. Yhtenevät termit toimisivat kliinisen ja radiologisen diagnostiikan, hoidon ja kuntoutuksen perustana.

Tämä kirjoitus perustuu amerikkalaiseen luokittelukäytäntöön ja kirjallisuuskatsaukseen. Lisäksi esitämme välilevyn rappeumamuutoksille suomenkieliset nimikkeet.

## Normaali välilevy

Normaalissa välilevyssä ei ole esimerkiksi vamman tai ikääntymisen aiheuttamia degeneratiivisia muutoksia. Välilevyn keskiosassa on hyttelömäinen ydin (nucleus pulposus), jota ympäröi säikeinen kuorikerros, syyrustoinen rengas eli syykehä (anulus fibrosus). Liiteku-

LIITEAINEISTO  
pdf-versiossa  
[www.laakarilehti.fi](http://www.laakarilehti.fi)

Sisällysluettelot  
SLL 48/2018

VERTAISARVIOITU

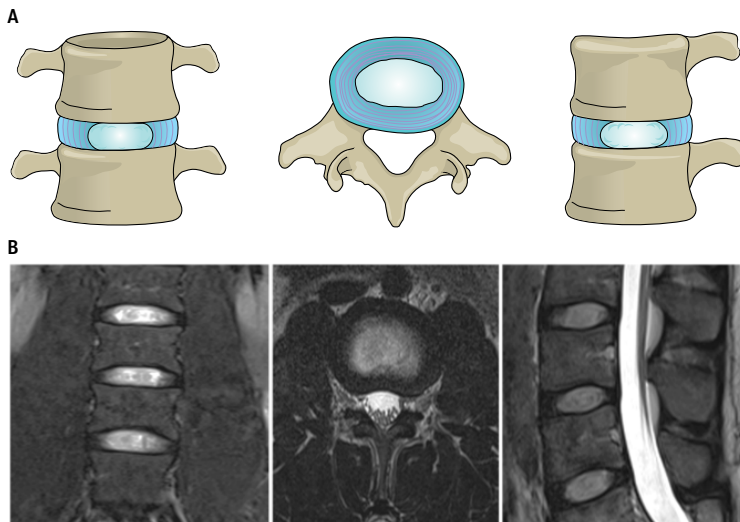


KUVA 1.

### Normaali välilevy.

A. Normaali välilevy vasemmalla koronaali-, keskellä aksiaali- ja oikealla sagittaalitasossa kuvattuna. Keskellä on välilevyn ydinosa (nucleus pulposus) ja sen ympärillä syykehä (anulus fibrosus), jotka ovat välilevytilan sisällä.

B. Normaali välilevy vastaavasti magneettikuvissa aksiaali-, sagittaali- ja koronaalitasossa.

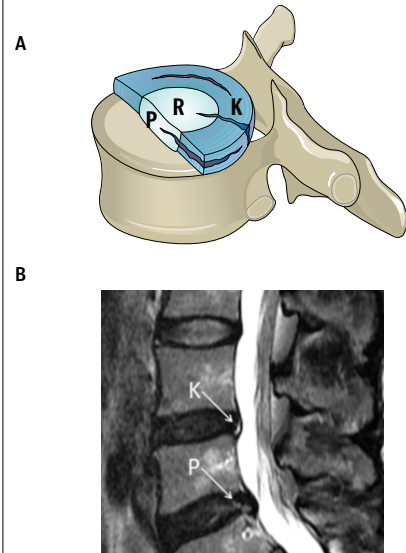


KUVA 2.

### Syykehän halkeamat.

A. Syykehän radiaalinen (R), poikittainen (P), konsentrisen (K) halkeama.

B. Halkeama sagittaalisessa magneettikuvassa.

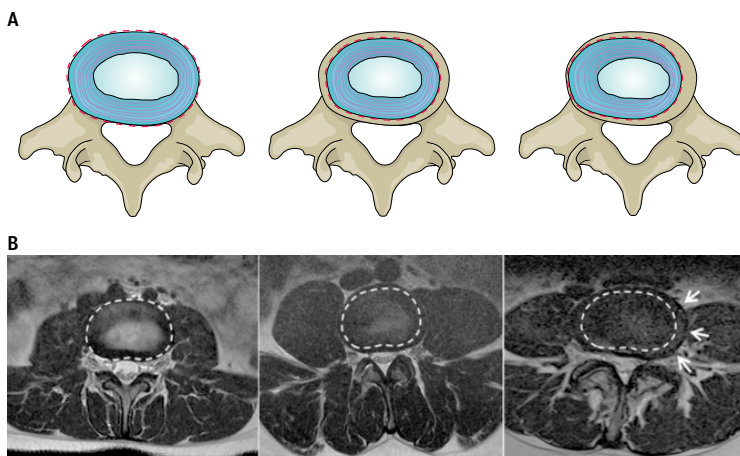


KUVA 3.

### Välilevyn pullotus (bulge, bulging).

A. Vasemmalla on normaali välilevy, jossa välilevykudosta ei ole välilevytilan ulkopuolella (katkoviiva). Keskellä symmetrisesti pullottava välilevy; syykehä ulottuu symmetrisesti alle 3 mm nikamasolmun apofyysireunan yli. Oikealla epäsymmetrisesti pullottava välilevy; syykehä ulottuu epäsymmetrisesti nikamasolmun apofyysireunan yli.

B. Vastaavat muutokset magneettikuvissa.

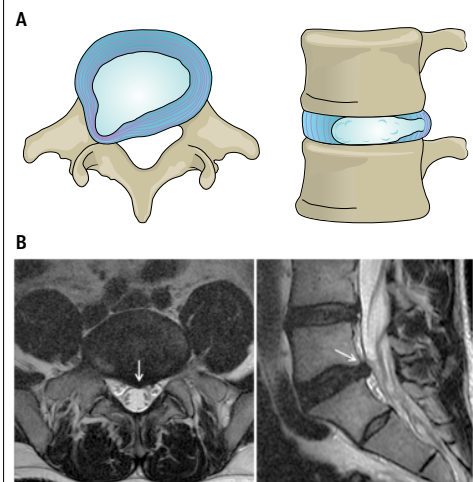


KUVA 4.

### Välilevyn pullistuma (protruusio).

A. Vasemmalla pullistuma aksiaalisesi ja oikealla sagittaalisesti. Välilevytilan yli siirtynyttä välilevykudosta on korkeintaan 25 % välilevytilasta.

B. Vastaavat muutokset magneettikuvissa.



- 4 Bartynski WS, Rothfus WE, Kurs-Lasky M. Post-diskogram CT features of lidocaine-sensitive and lidocaine-insensitive severely painful disks at provocation lumbar diskography. *AJNR Am J Neuroradiol* 2008;29:1455–60.
- 5 Arana E, Royuela A, Kovacs FM ym. Lumbar spine: agreement in the interpretation of 1.5T MR images by using the Nordic Modic consensus group classification form. *Radiology* 2010;254:809–17.
- 6 Marinelli NL, Haughton VM, Anderson PA. T2 relaxation times correlated with stage of lumbar disc degeneration and patient age. *AJNR Am J Neuroradiol* 2010;31:1278–82.
- 7 Kettler A, Wilke HJ. Review of existing grading systems for cervical or lumbar disc and facet joint degeneration. *Eur Spine J* 2006;15:705–18. Erratum: *Eur Spine J* 2006;15:729.
- 8 Rajasekaran S, Bajaj N, Tubaki V, Kanna RM, Shetty AP. ISSLS Prize winner: The anatomy of failure in lumbar disc herniation: an in vivo, multimodal, prospective study of 181 subjects. *Spine (Phila Pa 1976)* 2013;38:1491–500.
- 9 Oh K-J, Lee JW, Kwon ET ym. Comparison of MR imaging findings between extraligamentous and subligamentous disk herniations in the lumbar spine. *AJNR Am J Neuroradiol* 2013;34:683–7.
- 10 Fardon DF, Milette PC. Nomenclature and classification of lumbar disc pathology: recommendations of the combined task forces of the North American Spine Society, the American Society of Spine Radiology and the American Society of Neuroradiology. *Spine* 2001;26:E93–E113.
- 11 Milette PC, Fontaine S, Lepanto L ym. Differentiating lumbar disc protrusions, disc bulges, and discs with normal contour but abnormal signal intensity. *Spine* 1999;24:44–53.
- 12 Liebscher T, Haefeli M, Wuertz K ym. Age-related variation in cell density of human lumbar intervertebral disc. *Spine* 2011;36:153–9.
- 13 Puustjärvi-Sunabacka K, Pohjolainen T. Hermojuuren toimintahäiriöön liittyvä iskiasoire. *Suom Lääkäril* 2016;71:641–7.
- 14 Grönblad M, Luoma K. Milloin lannerangan kuvantaminen on hyödyllistä? *Suom Lääkäril* 2017;72:1159–62.

## Morfologiset muutokset

### Fissuura eli halkeama

Syykehän fissuuraa voidaan nimittää halkeamaksi. Repeämä-sana ei ole hyvä välilevyrappeuman yhteydessä, koska se viittaa vammaperäiseen etiologiaan, josta rappeumassa ei ole kyse.

Halkeamassa syykehän säikeet ovat erkaantuneet toisistaan tai ne ovat erkaantuneet nikamasolmun kiinnityskohdista (kuva 2). Konsentrisessa halkeamassa säikeet ovat erkaantuneet välilevyn reunan muotoisesti. Radiaalisesa halkeamassa säikeet ovat vertikaalisesti, horisontaalisesti tai vinosti eriytyneet siten, että halkeama ulottuu välilevyn reunaan saakka tai läpi koko syykehän. Transversaalinen halkeama on horisontaalinen, ja tätä nimitystä voidaan käyttää myös tilanteessa, jossa säikeet ovat erkaantuneet nikamasolmun apofyysistä. Halkeama voidaan todeta myös magneettikuvassa (kuva 2B).

Suuria halkeamia, jotka venyttävät jäljellä olevaa syykehää ja joihin voi liittyä kappaleen irtoaminen renkaasta, voidaan nimittää avulsoiksi. Päätelevyn ja syykehän liitosalueen repeämien on esitetty edeltävän renkaan halkeamia ja altistavan välilevytyrille. Näihin muutoksiin usein liittyy päätelevykappaleen ja jopa luupalan irtoaminen. Tällä on merkitystä välilevystä työntyneen aineksen resorption ennusteen kannalta (1,5,7,8).

### Välilevytilan ulkopuolelle työntynyt välilevykudos

Välilevytilaa rajoittavat nikamasolmun ylä- ja alapuolinen päätelevy ja ulkoreunoilla nikamasolmureunan apofyysikehä (1). Nikamien välisen välilevytilan ulkopuolelle voi työntyä välilevykudosta: ydintä, rustoa, apofyseaalista luuta, syykehää tai niiden yhdistelmää (9–12). Morfologinen välilevyomuutos voi olla pullotus (bulge, bulging), esiintyöntymä eli pullistuma (protruusio) tai välilevytyrä (prolapsi), joka voi olla ulostyöntymä eli ekstruusio tai sekvesteri (1), jolle ei ole hyvää vakiintunutta suomenkielistä vastinetta.

Aksiaalisesi taaksepäin työntyneen välilevykudoksen sijainti voi olla keskiviivassa, keskiviivan oikealla tai vasemmalla puolella, oikeassa tai vasemmassa sopukassa (recessus), juurikanavassa tai sen ulkopuolella. Sivulle päin lateraalisesti tai eteenpäin välilevykudosta työntyy harvemmin. Vertikaalisesti välilevykudosta voi siirtyä taakse, ylös tai alas ja se voi yltää nikaman kaaren varren eli pedikkelin tasolle tai sen ylä- tai alapuolelle.

### Välilevyn pullotus

Kun välilevyn syykehän ulkoreuna aksiaalitasossa työntyy tai näyttää työntyvän välilevytilan reunan yli tavallisesti enemmän kuin 25 % välilevyn ympäryksestä ja vähemmän kuin 3 mm nikamasolmun apofyysin reunan yli, kyseessä on välilevyn pullotus (bulge, bulging) (1) (kuva 3). Se ei yleensä ole patologista, eikä se ole spesifinen diagnoosi tai välilevytyrän muoto.

Fysiologisesti välilevyn pullotusta liittyy selkärangan kuormitukseen ja nikamien välisiin liikkeisiin. Lievä fysiologinen pullotus on normaalia LV–SI-välissä. Epäsymmetrinen pullotus (kuva 3) on tyypillistä selkärangan ollessa epämuotoinen, kuten skolioosissa, jossa välilevy mukautuu rangan muutokseen (1). Sekundaarista pullotusta voi liittyä sidekudoksen löysyyteen ja välilevymadaltumaan.

### Välilevypullistuma

Pullistumassa (protruusio) välilevykudosta on työntynyt aksiaalisesi ja sagittaalisesti. Kun kudosa kattaa korkeintaan 25 % välilevytilasta, kyseessä on pullistuma (kuva 4). Pullistumassa välilevyn puoleinen tyviosa on kärkeä leveämpi (1).

### Välilevytyrä

Välilevytyrässä eli prolapsissa välilevykudosta on siirtynyt välilevytilan rajojen ulkopuolelle. Jos kudosta on vähintään yhdessä tasossa tunkeutunut ulkopuolelle enemmän kuin sen kulkuaukko on, kyseessä on ekstruusio (kuva 5). Kun ulostyöntynyt kudosa on menettänyt yhteytensä välilevyyn, kyseessä on sekvesteri (kuva 6) (1).

Sekvesteriksi voidaan kutsua myös välilevystä selkärangan pitkittäissiteen (ligamentum longitudinale) alle tai läpi irronnutta kappaletta. Vaikka se ei olisikaan todellinen irtokappale, välilevytyräkudosta on työntynyt kauas alkupe- räisestä välilevystä (1).

### Schmorlin keränen

Välilevykudos voi työntyä myös vertikaalisuunnassa. Tuolloin se työntyy nikaman päätelevyaukon läpi nikamasolmun sisään. Tätä nimitetään intravertebraalityräksi eli Schmorlin keräseksi (kuva 7).

### Lopuksi

Alaselkävaurion syytä tutkitaan nykyään yleensä magneettikuvauksen tai joskus myös tietokone-

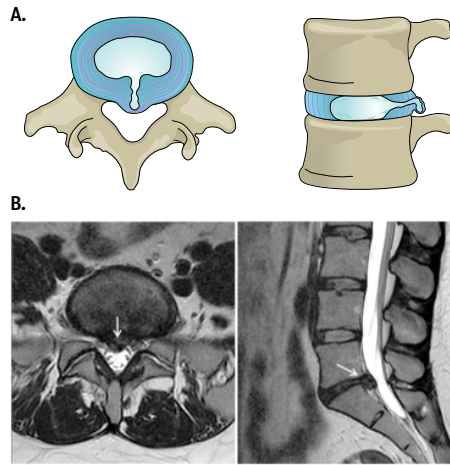
## SIDONNAISUUDET

Timo Pohjolainen, Antti Malmivaara,  
Jaakko Niinimäki, Jyrki Salmenkivi:  
Ei sidonnaisuuksia.  
Jaro Karppinen: Konsultointipalkkio  
(Axsome Therapeutics), luentopalk-  
kiot (MSD, Orion, Pfizer).

KUVA 5.

### Ekstruusio.

- A. Välilevytyrjän ulostyöntymä (ekstruusio) esitetty vasemmalla aksiaalisesti ja oikealla sagittaalisesti.  
B. Vastaavat löydökset magneettikuvissa.



tomografian avulla. Välilevyperäiselle selkäivulle ei ole yhtenäisiä kriteereitä, eikä kuvantamalla useinkaan voida osoittaa kivun lähtökoh-  
taa tai selvää ja spesifistä syytä (13,14).

Kuvantamistutkimuksissa todetaan usein täysin oireettomia välilevyrappeumaan liittyviä löydöksiä, kuten välilevypullistumia ja -tyriä, sekä muita oireiden kannalta merkityksettömiä löydöksiä. Tämän takia klinikon huolellinen lähete, josta käyvät ilmi mm. oireiden puoli, kliiniset ja erityisesti neurologiset löydökset sekä epäilty taso, on tärkeä.

Sanallisen lausunnon ja ilmaisuuden oikea merkitys on tärkeä. Hoitoa, kuntoutusta ja myös sosiaalivakuutuksen päätöksiä varten rangan muutoksille ja löydöksille tarvitaan yhtenäinen nimikkeistö. Välilevymuutosten sijainnin ja muodon sekä vaikeusasteen määrittämisessä yksityiskohtainen ja yksiselitteinen termistö on perusta klinikoiden ja radiologien yhteistyölle. Muutosten merkitys on tärkeää selittää myös potilaalle, jottei kuvantamisesta aiheutuisi turhaa huolta ja sairaudentuntoa eivätkä harhauttavat nimikkeet johtaisi hyödyttömiin hoitotimenpiteisiin. ●

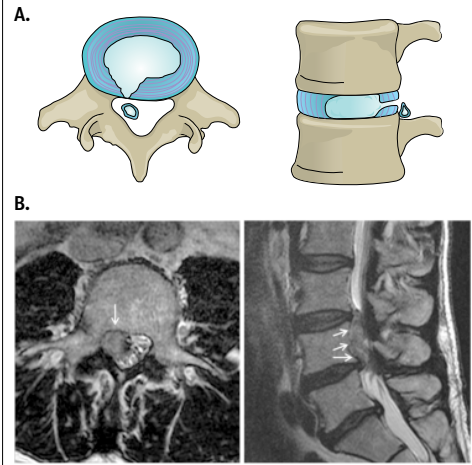
## English summary

www.laakarilehti.fi  
in english  
Unified terminology  
needed for  
degenerative changes  
of the lumbar disc

KUVA 6.

### Sekvesteri.

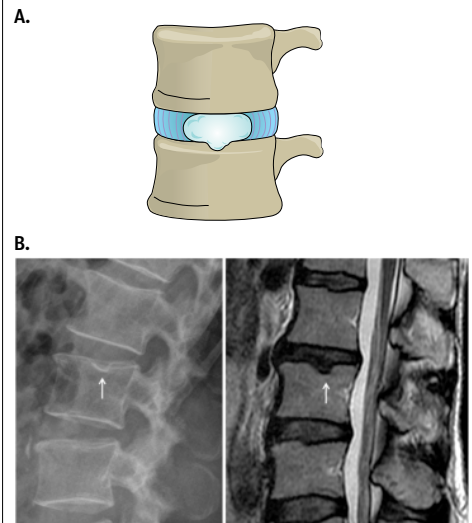
- A. Välilevytyrjän sekvesterimuoto esitetty vasemmalla aksiaalisesti ja oikealla sagittaalisesti.  
B. Välilevysekvesteri aksiaalisessa ja sagittaalisessa magneettikuvassa.



KUVA 7.

### Nikamosolmun sisäinen herniaatio eli Schmorlin keränen.

- A. Sagittaalisessa kaavakuvassa välilevykudosta on siirtynyt nikamosolmun sisäosaan.  
B. Schmorlin keränen röntgen- ja magneettikuvassa.



**TIMO POHJOLAINEN,  
JARO KARPPINEN, ANTTI  
MALMIVAARA, JAAKKO  
NIINIMÄKI, JYRKI SALMENKIVI**

**TIMO POHJOLAINEN**  
M.D., Ph.D., Specialist in  
Physiatrics  
Helsinki Hospital  
E-mail: timo.pohjolainen@  
helsinkihospital.com

# Unified terminology needed for degenerative changes of the lumbar disc

The purpose of this article is to provide a resource that promotes a clear understanding of lumbar disc terminology amongst clinicians, radiologists, and researchers. All these professionals need standard terms for the normal and pathologic conditions of lumbar disc morphological changes that can be used accurately and consistently and thus best serve patients with disc disorders. This article comprises a review of the literature. The article provides a recommendation for diagnostic categories pertaining to the lumbar disc, normal and degenerative. The article also provides a glossary of terms pertaining to the lumbar disc, a detailed discussion of these terms, and their recommended usage. Updated illustrations portray certain key terms. Literature references that provided the basis for the task force recommendations are included.

## LIITEKUVIO 1.

### Kaavakuva välilevystä.

Välilevyn hyytelömäistä ydintä (nucleus pulposus, NP) ympäröi säikeinen kuorikerros (anulus fibrosus, AF). Ytimessä on runsaasti vettä sitovia proteoglykaaneja, jotka vastaavat välilevyn iskunvaimennuskyvystä. Kollageenisäikeet puolestaan vastaavat vetolujuudesta. Kuvaan on merkitty myös laskimoita, jotka päättyvät päätelevyn ulko-osiin. Verisuonia ei mene päätelevyn läpi välilevyn sisälle, ja siksi välilevyn ravinteiden saanti tapahtuu passiivisesti diffuusion avulla. Päätelevyt (PL) toimivat suodattimina verenkierron ja välilevyn välissä.

