

Рак анального канала с крупными метастазами в параректальную клетчатку: дифференциальная диагностика и лечебная тактика

А.О. Расулов, С.С. Гордеев, В.А. Иванов, С.И. Ткачёв, В.В. Глебовская, Ю.Э. Сураева, С.С. Балясникова

ФГБУ «Российский онкологический научный центр им. Н.Н. Блохина» Минздрава России;
Россия, 115478, Москва, Каширское шоссе, 23

Контакты: Валерий Анатольевич Иванов dr.valeryivanov@gmail.com

У отдельных групп пациентов доминирующим проявлением плоскоклеточного рака анального канала являются метастазы в параректальную клетчатку. **Целью** данного исследования было оценить безопасность и эффективность химиолучевой терапии, прогноз заболевания у данной категории пациентов.

Материалы и методы. В данное ретроспективное исследование включались больные с гистологически верифицированным плоскоклеточным раком анального канала, которые направлялись на лечение с исходным диагнозом «гастроинтестинальная стромальная опухоль» или «рак прямой кишки», а также пациенты, у которых размеры пораженных регионарных лимфатических узлов превышали размеры первичной опухоли более чем в 2 раза. Мы анализировали: предшествующее лечение, диагностические и лечебные ошибки, осложнения, непосредственные и отдаленные результаты химиолучевой терапии.

Результаты. В исследование были включены 6 пациенток. Размеры первичной опухоли составили от 0,5 до 6,5 см (медиана 1,7 см), размеры наиболее крупного метастаза — от 4,2 до 7,4 см (медиана 6,4 см). Всем пациенткам была проведена химиолучевая терапия по радикальной программе. Осложнения III степени развились у 6 больных, осложнения IV степени — у 2. Медиана наблюдения составила 15,5 мес. У 5 из 6 пациенток удалось добиться стойкой полной резорбции опухоли. Одна пациентка погибла от прогрессирования заболевания (неполная резорбция первичной опухоли, множественные метастазы в печень и легкие).

Заключение. При правильном построении лечебной тактики прогноз больных с крупными метастазами плоскоклеточного рака в параректальную клетчатку не отличается от такового в общей лечебной группе.

Ключевые слова: рак анального канала, плоскоклеточный рак, регионарное метастазирование, химиолучевая терапия

DOI: 10.17650/2220-3478-2015-5-4-8-12

Anal cancer with large metastases into the perirectal fat: differential diagnosis and treatment policy

A.O. Rasulov, S.S. Gordeev, V.A. Ivanov, S.I. Tkachyov, V.V. Glebovskaya, Yu.E. Suraeva, S.S. Balyasnikova

N.N. Blokhin Russian Cancer Research Center, Ministry of Health of Russia; 23 Kashirskoe Shosse, Moscow, 115478, Russia

Selected squamous-cell anal carcinoma (SCAC) patients are initially presented with large pararectal lymph node metastases. The aim of this study was to investigate safety, efficacy and long-term outcome of chemoradiotherapy in this patient group.

Materials and methods. SCAC patients, initially referred with gastrointestinal stromal tumors, rectal cancer diagnosis or patients with regional metastatic lymph nodes more than twice the size of the primary tumour were included in this retrospective analysis. Previous treatment, diagnostic and clinical mistakes of primary care specialists, short- and long-term outcome of chemoradiotherapy were analyzed.

Results. 6 patients were included. Primary tumour size varied between 0.5 and 6.5 cm (median — 1.7 cm), metastatic lymph node size varied between 4.2 and 7.4 cm (median — 6.4 cm). All patients received radical doses of chemoradiation. All patients developed grade 3 toxicities, 2 patients developed grade 4 toxicities. Median followup was 15.5 months. 5 out of 6 patients had persistent complete clinical response. 1 patient died of disease progression (incomplete response and metachronous distant metastases).

Conclusion. SCAC patients with large regional lymph node metastases have equal prognosis with the rest of the patient group of adequate treatment was carried out.

Key words: anal cancer, squamous cell carcinoma, regional metastasis, chemoradiotherapy

Введение

Плоскоклеточный рак анального канала — редкое онкологическое заболевание (1,5 % всех случаев злокачественных образований желудочно-кишечного тракта [1]). Возникают сложности в его дифференциальной диагностике, особенно для специалистов первичного звена: оно часто ложно диагностируется как геморрой, хроническая анальная трещина, рак прямой кишки и даже гастроинтестинальная стромальная опу-

холь. И без того непростая для лечащего врача нозология может легко усложнить диагностический поиск, что и произошло у пациентов, речь о которых пойдет в статье. Известный всем со студенческой скамьи классический латинский афоризм *bene dignoscitur, bene curator* (хорошо распознается, хорошо вылечивается) не теряет своей актуальности, потому как упущенное время для пациента — это более высокая стадия заболевания и худший прогноз. Упомянув о редкой встре-

чаемости рака анального канала, хотелось бы указать и на тот факт, что его классификация, равно как и схема лечения требуют постоянных изменений и усовершенствований.

В клинической практике встречаются случаи, когда доминирующим проявлением рака анального канала становится не первичная опухоль, а расположенные вне прямой кишки метастатические тазовые или параректальные лимфатические узлы (ЛУ). В данной ситуации возникает проблема дифференциальной диагностики не только с аденокарциномой прямой кишки, но и с неэпителиальными злокачественными новообразованиями (ЗНО). Проблема усугубляется сложностью получения диагностического материала для морфологического исследования и высокой частотой неудачных биопсий и пункций. В данной статье мы рассматриваем наш опыт диагностики и лечения пациентов с этой клинической формой рака анального канала.

Материалы и методы

Был произведен ретроспективный поиск историй болезни в архиве РОНЦ им. Н.Н. Блохина. Отбирались истории, в которых больные раком анального канала направлялись с исходным диагнозом «гастроинтестинальная стромальная опухоль» или «рак прямой кишки» (РПК), а также истории больных раком анального канала, когда размеры пораженных регионарных ЛУ превышали размеры первичной опухоли более чем в 2 раза. Мы анализировали: предшествующее лечение, диагностические и лечебные ошибки, осложнения, непосредственные и отдаленные результаты химиолучевой терапии (ХЛТ). Пациенты с метастатическими ЗНО, а также синхронными ЗНО, расположенными вне малого таза, не исключались из исследования. Все пациентки проходили осмотр гинеколога, у них брали цитологический мазок по Папаниколу для исключения синхронного рака шейки матки.

Результаты

Нами были изучены 94 истории болезни за период с 2010 по 2015 г. Соответствовали установленным критериям и были включены в анализ 6 (6,4 %) пациенток. Подробные данные об исследуемой группе приведены в табл. 1.

У 6 женщин дееспособного возраста были диагностированы случаи плоскоклеточного рака анального канала с первичными опухолями небольших размеров, но с гигантскими конгломератами ЛУ, превышающими размер опухоли до 5 раз. У 2 пациенток размер первичной опухоли не превышал 0,5 см и образование не было выявлено при обследовании по месту жительства. Они были направлены в РОНЦ им. Н.Н. Блохина с предположительным диагнозом РПК (установлен на основании эндоскопической картины, морфологической верификации получить не удалось).

Таблица 1. Характеристика пациенток

Показатель	Значение
Пол, n:	
женский	6
мужской	0
Медиана возраста, лет:	
Min	41
Max	58
Me	44
Размер первичной опухоли, см:	
Min	0,5
Max	6,5
Me	1,7
Стадия, n:	
T1	4
T2	1
T3	1
Размер наиболее крупного метастаза, n:	
4,0–6,9 см	3
> 7 см	3
Медиана времени от первичного обращения до начала ХЛТ, мес:	
Min	2
Max	6
Me	4
Предшествующее лечение, n:	
без лечения	3
хирургическое лечение	2
хирургическое лечение + адъювантная химиотерапия	1
Медиана наблюдения, мес:	
Min	6,0
Max	37,0
Me	15,5

Включенные в анализ пациентки были направлены на лечение со следующими диагнозами: парапроктит ($n = 1$) (после вскрытия «парапроктита» по месту жительства был выявлен местно-распространенный РПК и пациентка направлена в наш центр), неэпителиальная опухоль прямой кишки ($n = 2$), местно-распространенный РПК ($n = 1$), плоскоклеточный рак анального канала, неэпителиальная опухоль прямой кишки ($n = 1$) (рис. 1), плоскоклеточный рак анального канала ($n = 1$). При обращении в РОНЦ им. Н.Н. Блохина первичная опухоль во всех случаях была гистологически верифицирована как плоскоклеточный рак анального канала.

На 1-м этапе лечения в связи с ложно установленным диагнозом 3 пациенткам были выполнены хирургические вмешательства: вскрытие парапроктита ($n = 1$), низкая чрезбрюшная резекция прямой кишки ($n = 1$, операция проводилась в одной из клиник Сингапура), симптоматическое хирургическое лечение по поводу кишечной непроходимости и 4 курса полихимиотерапии по схеме FOLFOX6 в связи с подозрением на местно-распространенный РПК, несмотря на отсутствие

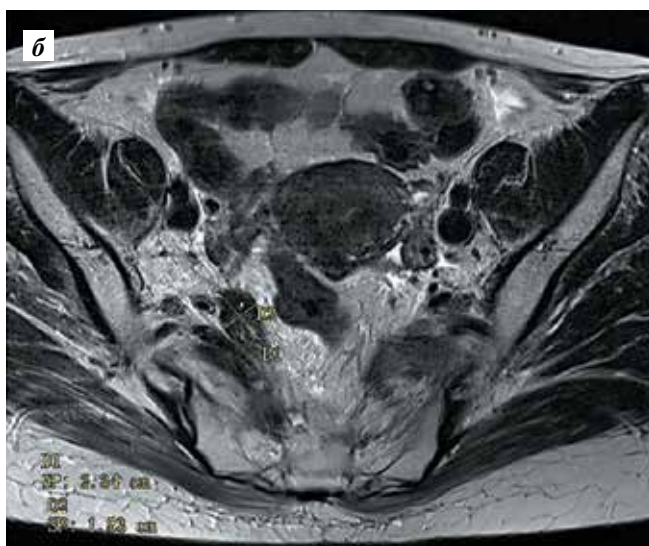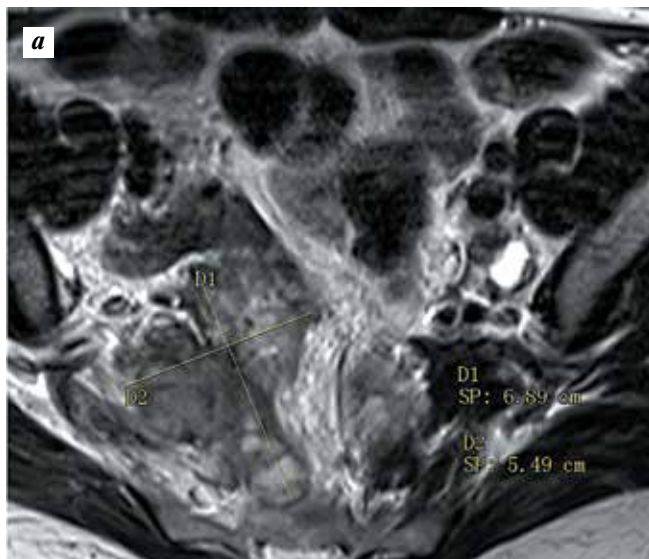


Рис. 1. Пациентка А. Магнитно-резонансная томограмма малого таза, фронтальный срез: а – внекишечный опухолевый узел с инфильтрацией внутренних подвздошных сосудов и крестца размером 6,89 см (04.02.2015); б – сохраняется участок фиброза вдоль внутренних подвздошных сосудов без инфильтрации крестца, без признаков опухолевого роста (29.09.2015, через 9 мес после завершения ХЛТ)

гистологической верификации ($n = 1$). У 2 больных этой группы диагноз не был верифицирован из-за неинформативности 2 последовательных биопсий, у 1 имело место ошибочное морфологическое заключение. Техническую сложность представляла верификация опухолевого очага, расположенного вне прямой кишки: при выполнении рутинной биопсии щипцами глубина забора материала была недостаточно велика для получения информативного результата. Трех пациенткам до поступления лечение не проводилось.

Для исключения первично-множественных синхронных неэпителиальных ЗНО в нашем центре всем пациенткам (за исключением 1, которой ранее была выполнена низкая чрезбрюшная резекция прямой

кишки с тотальной мезоректумэктомией) была выполнена трансректальная биопсия этих новообразований под контролем ультразвукового исследования (УЗИ). У 1 больной одновременно определялось 2 внекишечных опухолевых узла – в параректальной клетчатке (4 см) и брыжейке сигмовидной кишки (7 см) (рис. 2). В связи с риском, связанным с проведением биопсии или пункции брыжейки сигмовидной кишки, был верифицирован только узел в параректальной клетчатке.

С учетом проведенных ранее стандартных эндоскопических биопсий и трансректальных биопсий под контролем УЗИ число заборов до получения информативного гистологического материала варьировало от 1 до 6 (медиана 2,5). У 2 пациенток для уточнения гистологического строения опухоли внекишечного опухолевого очага потребовалось иммуногистохимическое исследование.

В РОНЦ им. Н.Н. Блохина всем пациенткам были проведены курсы ХЛТ на область первичной опухоли до суммарной очаговой дозы (СОД) 52–56 Гр и зону регионарного метастазирования до СОД 40–44 Гр (пациентке с ранее удаленной прямой кишкой ХЛТ выполняли по стандартным анатомическим ориентирам). Во всех случаях лечение было проведено в полном объеме. Назначали различные схемы химиотерапии на фоне лучевой терапии: капецитабин 1250 мг/м²/сут в дни лучевой терапии + митомицин С 10 мг/м² внутривенно (в/в) в 1-й день, паклитаксел 45 мг/м² в/в 1 раз в нед (2 пациенткам); по схеме Nigro с редукцией доз: митомицин С 10 мг/м² в/в в 1-й, 29-й дни + 5-фторурацил 750 мг/м² в/в в 1–4-й, 29–32-й дни (1 пациентке); капецитабин 1250 мг/м²/сут в дни лучевой терапии + митомицин С 10 мг/м² в/в в 1-й день (1 пациентке); капецитабин 1250 мг/м²/сут в дни лучевой терапии + митомицин С 10 мг/м² в/в в 1-й, 29-й дни (1 пациентке); цисплатин 30 мг/м² в/в 2 раза в нед, блеомицин 15 мг внутримышечно 2 раза в нед (1 пациентке). В разные временные периоды в клинике использовались различные лечебные подходы, что и объясняет неоднородность исследуемой группы.

Осложнения III степени тяжести развились у всех пациенток, IV степени – у 2 (табл. 2).

Суммарная частота осложнений III–IV степени тяжести в анализируемой группе пациенток высока (83,3 %) преимущественно за счет местных лучевых реакций (проктит и кожные реакции). У половины больных развилась гематологическая токсичность III–IV степени, у 1 из них – фебрильная нейтропения. Все осложнения были купированы. У 5 пациенток пик осложнений приходился на конец терапии. Во всех случаях лечение было завершено в полном объеме. У 2 больных имел место запланированный перерыв в лучевой терапии, еще 2 потребовалось увеличение сроков госпитализации для лечения осложнений после ХЛТ: фебрильной нейтропении ($n = 1$) и тяжелого проктита ($n = 1$). У 1 больной возник вынужденный перерыв в ХЛТ (3 сут)

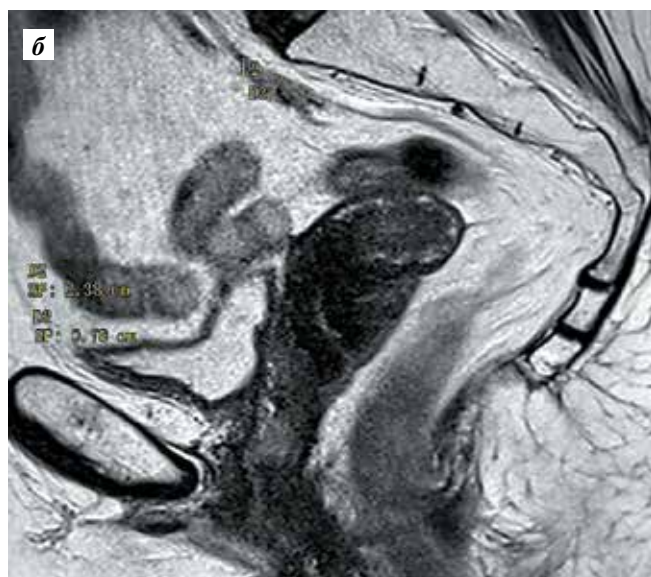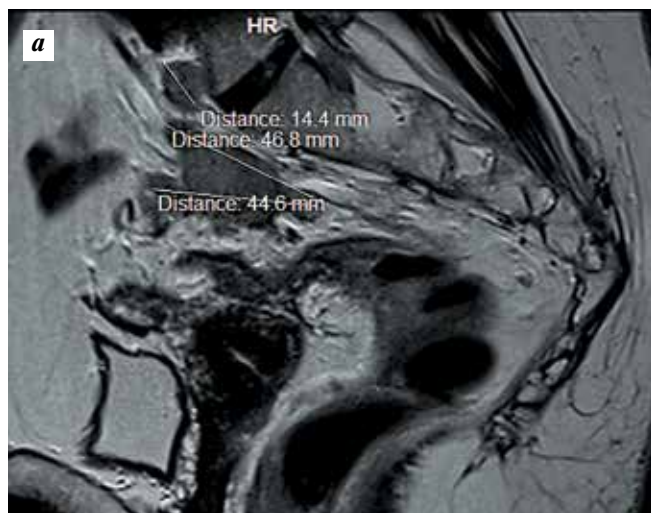


Рис. 2. Пациентка М. Магнитно-резонансная томограмма малого таза, сагиттальный срез: а – внекишечный опухолевый узел в брыжейке сигмовидной кишки 4,68 см и узел 1,44 см на уровне промоториума (18.12.2013); б – фиброзный участок протяженностью 2,38 см без признаков опухолевого роста (16.10.2015, через 21 мес после завершения ХЛТ)

в связи с развитием ректовагинального свища; в этот период было выполнено срочное оперативное вмешательство в объеме двухствольной сигмостомии.

Медиана наблюдения после проведенного лечения составила 15,5 (6,0–37,0) мес. У 4 пациенток достигнута полная резорбция как первичной опухоли, так и пораженных регионарных ЛУ, в том числе у больной, которой ранее была выполнена тотальная мезоректумэктомия. У 1 пациентки полной резорбции опухоли достигнуть не удалось, однако в связи с выявленным резистентным к антибактериальной терапии туберкулезом проведение дальнейшего специфического лечения оказалось невозможным, больная погибла через 12 мес от прогрессирования основного заболевания. Еще у 1 пациентки через 8 мес после лечения развился

Таблица 2. Осложнения после ХЛТ

Токсичность	Степень, n (%)				Всего
	I	II	III	IV	
Максимальная токсичность у пациента	0	1 (16,6)	3 (50,0)	2 (33,4)	100 (100)
Кожные реакции	2 (33,4)	1 (16,6)	3 (50,0)	0	100 (100)
Тошнота	0	3 (50,0)	0	0	3 (50,0)
Рвота	1 (16,6)	2 (33,4)	0	0	3 (50,0)
Диарея	0	1 (16,6)	1 (16,6)	0	2 (33,2)
Цистит	3 (50,0)	1 (16,6)	0	0	4 (66,6)
Проктит	4 (66,6)	0	0	2 (33,4)	6 (100)
Повышение АЛТ	1 (16,6)	0	0	0	1 (16,6)
Повышение АСТ	0	1 (16,6)	0	0	1 (16,6)
Лихорадка	0	1 (16,6)	1 (16,6)	0	2 (33,2)
Лейкопения	0	2 (33,4)	2 (33,4)	1 (16,6)	5 (83,4)
Нейтропения	0	3 (50,0)	1 (16,6)	1 (16,6)	5 (83,4)
Тромбоцитопения	0	2 (33,4)	0	0	2 (33,4)
Фебрильная нейтропения		1 (16,6)			1 (16,6)

Примечание. АЛТ – аланинаминотрансфераза; АСТ – аспартат-аминотрансфераза.

метакронный рак вульвы, на сегодняшний день ей выполняется повторная ХЛТ.

Обсуждение

Современная медицина предлагает врачам-колопроктологам широкий спектр диагностических инструментов, позволяющих избежать физического обследования пациента. Однако подобная тактика может привести к ошибкам при диагностике рака анального канала: локализация рассматриваемого заболевания диктует необходимость проведения пальцевого осмотра, так как именно он может натолкнуть специалиста на расширение списка дифференцируемых диагнозов. Не стоит также забывать, что получение морфологической верификации является важнейшим пунктом при постановке диагноза. Например, одной из пациенток в анализируемой нами группе удалось бы избежать тотальной мезоректумэктомии, если бы исходно ей был установлен верный диагноз. Следует отметить, что первичная опухоль в анальном канале у нее так и не была выявлена в клинике, где выполнялось хирургическое лечение. Небольшое по размеру образование было пропущено во время тотальной колоноскопии, пальцевое ректальное исследование не проводилось, больная не была приглашена на до-

обследование даже после выявления морфологами метастаза плоскоклеточного рака в параректальной клетчатке.

Несмотря на большой необходимый объем облучения и высокий риск осложнений при проведении ХЛТ у пациентов с крупными внекишечными очагами опухоли, все осложнения были эффективно купированы при назначении сопроводительной терапии: антиэметиков, инфузионной либо антибиотикотерапии, филграстима и антибактериальных препаратов в случае развития фебрильной нейтропении. Лишь 1 пациентке, у которой сформировался ректовагинальный свищ на фоне распада внекишечной опухоли в области ректовагинальной перегородки, была сформирована двухствольная сигмостома. Результаты лечения тоже обнадеживают: у большинства пациенток (83,3 %) удалось добиться полной регрессии опухоли через 6 мес после окончания терапии, что сравнимо с данными современных рандомизированных исследований [2, 3]. Несмотря на то, что осложнения III и IV степени тяжести наблюдались в 83,3 % случаев, что несколько превышает данный показатель у пациентов с меньшим объемом опухолевого поражения [2, 3], нам удалось провести лечение в полном объеме.

Важным аспектом является тщательное наблюдение за больными после проведенного лечения. Полную регрессию внекишечного компонента опухоли невозможно оценить клинически. У всех пациенток нашей группы в течение 2 лет каждые 3 мес выполнялась магнитно-резонансная томография малого таза, снимки пересматривались одним специалистом, использовалась технология диффузионно-взвешенных изображений, оценивалась доля фиброзного компонента в опухоли.

Представленные нами наблюдения отображают низкую осведомленность врачей о плоскоклеточном раке анального канала, причем не только коллег из России, но и зарубежных специалистов. В 3 случаях из 6 были выполнены хирургические вмешательства, которых можно было избежать при правильной своевременной постановке диагноза. Одной из пациенток была назначена послеоперационная химиотерапия, не применяемая для лечения плоскоклеточного рака анального канала, что отсрочило начало эффективного лечения,

ухудшило общее состояние больной. У этой пациентки на фоне ХЛТ развилась фебрильная нейтропения, которая, возможно, послужила фактором развития туберкулеза, приведшего в дальнейшем к отказу от специфического лечения. К сожалению, случаи, когда диагноз рака анального канала ставится амбулаторным врачом при первичном приеме, редки, и большинство пациентов попадают в специализированные лечебные учреждения уже с объемным анамнезом заболевания. Описанные выше случаи наглядно показывают, к чему может привести ошибка клинициста.

Возвращаясь к международной классификации плоскоклеточного рака анального канала, хотелось бы обратить внимание на то, что у 2 пациенток в нашей группе заболевание было стадировано как T1N1M0. При этом у 1 из них метастаз в параректальной клетчатке послужил причиной формирования ректовагинального свища. Прогноз у этой пациентки и сложность ее лечения нельзя сравнивать с прогнозом больного с невысокой стадией T1 первичной опухоли с метастазом около 1 см в параректальной клетчатке. Закономерно предположить, что размеры конгломератов ЛУ непосредственно влияют на прогноз заболевания. Тот факт, что 1 пациентка перенесла экстренное оперативное вмешательство (несмотря на то, что лечение проводилось с помощью лучевой терапии по технологии IMRT (intensity-modulated radiation therapy)), изменяет ход лечения уже только потому, что приводит к нежелательному перерыву в процессе терапии [4]. Несмотря на то, что в нашей группе пациентов удалось добиться полного клинического ответа на лечение в 5 из 6 случаев, сравнительно небольшой срок наблюдения не позволяет судить о прогнозе и отдаленных результатах.

Заключение

Таким образом, лечение больных плоскоклеточным раком анального канала с крупными регионарными метастазами должно строиться по общим стандартам, принятым для этого заболевания. Риск осложнений ХЛТ незначительно превышает таковой для общей популяции, а правильно спланированное лечение позволяет добиться хороших непосредственных результатов.

ЛИТЕРАТУРА / REFERENCES

1. Ryan D.P., Compton C.C., Mayer R.J. Carcinoma of the anal canal. *N Engl J Med* 2000;342(11):792–800.
2. Gunderson L.L., Winter K.A., Ajani J.A. et al. Long-term update of US GI intergroup RTOG 98-11 phase III trial for anal carcinoma: survival, relapse, and colostomy failure with concurrent chemoradiation involving fluorouracil/mitomycin versus fluorouracil/cisplatin. *J Clin Oncol* 2012;30(35):4344–51.
3. Tomaszewski J.M., Link E., Leong T. et al. Twenty-five-year experience with radical chemoradiation for anal cancer. *Int J Radiat Oncol Biol Phys* 2012;83(2):552–8.
4. Constantinou E.C., Daly W., Fung C.Y. et al. Time-dose considerations in the treatment of anal cancer. *Int J Radiat Oncol Biol Phys* 1997;39(3):651–7.