

# Анатомические резекции печени по поводу метастазов колоректального рака с использованием водоструйной диссекции паренхимы: методологические аспекты и непосредственные результаты

Д.В. Сидоров, М.В. Ложкин, Н.А. Гришин, Л.О. Петров,  
О.А. Майновская, М.А. Черниченко, А.В. Водько

ФГБУ «Московский научно-исследовательский онкологический институт им. П.А. Герцена» Минздрава России

Контакты: Леонид Олегович Петров [leonid\\_petrov@mail.ru](mailto:leonid_petrov@mail.ru)

*В работе описана техника и проанализированы непосредственные результаты выполнения анатомических резекций печени с применением водоструйного диссектора ERBEJET2®. Проанализирован опыт 98 резекций печени по поводу метастазов колоректального рака, 43 из них были выполнены с применением методики водоструйной диссекции. Опыт применения водоструйного диссектора в ходе выполнения анатомических резекций печени позволяет говорить о безопасности и эффективности данной методики.*

**Ключевые слова:** анатомическая резекция печени, водоструйная резекция

## Technique and surgical outcomes of anatomical liver resections for colorectal cancer liver metastases

D.V. Sidorov, M.V. Lozhkin, N.A. Grishin, L.O. Petrov, O.A. Maynovskaya, M.A. Chernichenko, A.V. Vodko  
P.A. Herzen Moscow Oncology Research Institute

*Technique and surgical outcomes of anatomical liver resections using ERBEJET2® water-jet dissector were described. Overall 98 patients with colorectal cancer liver metastases were included in this study. In 43 patients resections were performed using water-jet dissection technique. Water-jet dissection seems to be safe and effective technique for anatomical liver resections.*

**Key words:** anatomical liver resection, water-jet dissection

### Введение

Хирургическая гепатология остается одним из наиболее динамично развивающихся направлений современной хирургии. За последние два десятилетия существенно изменились представления о лечении многих заболеваний печени и желчевыводящих протоков, улучшилась техника выполнения резекций печени, усовершенствовалось анестезиологическое обеспечение данных операций, значительно расширились показания к ним. В первую очередь все эти достижения касаются хирургии первичных и вторичных злокачественных опухолей печени.

Среди вторичных злокачественных новообразований печени ведущее место занимают метастазы колоректального рака (КРР). Синхронное метастатическое поражение печени диагностируется у 25 % больных, еще у 35–45 % метастазы выявляются при динамическом наблюдении (преимущественно в течение первых 3 лет после удаления первичного очага) [1, 2]. При отсутствии лечения средняя продолжительность жизни этой категории больных редко достигает 1 года, варьируя от 6 до 18 мес [3].

К настоящему моменту абсолютным большинством исследователей в качестве стандарта лечения метаста-

зов КРР в печени признается комбинированное лечение с проведением после- или периоперационной системной полихимиотерапии. Несмотря на появление новых эффективных химиопрепаратов, основным условием успешного лечения пациентов с метастатическим КРР является выполнение операции в объеме R0 (макро- и микроскопическое отсутствие резидуальной опухоли). Резекция печени с последующим проведением системной химиотерапии позволяет достичь 5-летней выживаемости у 35–60 %, что показано многими авторами на большом числе наблюдений [1, 3–5]. Как показали исследования, анатомические резекции печени при ее метастатическом поражении обеспечивают лучшие отдаленные результаты по сравнению с атипичными [6]. Однако, несмотря на предпочтительность обширных анатомических резекций с точки зрения онкологического радикализма, они не всегда оказываются возможными в связи с высоким риском развития фатальных осложнений (прежде всего — тяжелой печеночной недостаточности). Основными противопоказаниями к обширным резекциям являются выраженное снижение функционального резерва печени, малый объем остающейся функционирующей паренхимы,

а также билобарное поражение, исключающее возможность одномоментного удаления всех очагов. Одним из вариантов решения данной проблемы в группе больных с метастатическими опухолями является выполнение двухэтапных анатомических резекций (с эмболизацией или лигированием одной из ветвей воротной вены). Другим возможным выходом из подобных ситуаций являются сегментарные резекции. Для достижения наилучших онкологических результатов, а также с целью снижения травматичности подобные операции должны выполняться максимально анатомично.

До настоящего времени многие хирурги предпочитают фиссуральный способ выполнения сегментарных резекций. Хотя такие операции и не являются в строгом смысле «атипичными» резекциями, они не лишены ряда недостатков. В первую очередь, это сложность соблюдения истинных межсегментарных границ, поскольку их расположение в правой доле печени отличается значительной вариабельностью [7]. Проблему определения истинных межсекторальных и межсегментарных границ позволяет решить воротный доступ к глиссоновым ножкам, который не предполагает рассечения их капсулы и отдельной диссекции сосудисто-секреторных элементов [8].

Однако, несмотря на явные преимущества данного доступа к афферентным сосудам печени, он не лишен и определенных недостатков, так как предполагает травматичное рассечение печени с целью достижения глиссоновых ножек. В связи с этим существует риск повреждения крупных притоков средней печеночной вены. С целью минимизации риска данных осложнений в настоящее время все шире применяется модифицированный атравматичный воротный доступ к глиссоновым пучкам, который позволяет избежать значительного рассечения паренхимы печени. Основоположником методики считается японский хирург Ken Takasaki [9]. При этом необходимо отметить тот факт, что задолго до появления работ К. Takasaki в нашей стране были проведены исследования, направленные на изучение возможности изолированного выделения глиссоновых пучков при выполнении анатомических резекций печени [10]. Эти пионерские работы связаны с именем профессора Э.И. Гальперина, внесшего значительный вклад в развитие отечественной и мировой хирургической гепатологии.

В ходе выполнения обширных анатомических резекций печени ключевыми моментами операции являются выделение глиссоновых и глиссоновых элементов (в том числе – интрапаренхиматозно), а также последующее уверенное, но деликатное разделение паренхимы печени по линии резекции. Выполнение сегментарных резекций по истинным анатомическим границам сегментов также невозможно без выделения и интрапаренхиматозной обработки отдельных глиссоновых пучков.

Усовершенствование методики разделения паренхимы печени позволяет добиться лучшей визуализации

интрапаренхиматозных трубчатых структур, и как следствие – уменьшения объема интраоперационной кровопотери, снижения частоты послеоперационных осложнений. Для достижения данной цели разработано множество методов, основанных на различных физических принципах, – начиная с дигитоклазии и методики “crash clamp” («раздавливания зажимом»), заканчивая радиочастотной термоабляцией, аргонной коагуляцией, ультразвуковой и водоструйной диссекцией [11].

Первые упоминания о возможности клинического применения тонкой струи воды под высоким давлением для резекции паренхиматозных органов относятся к началу 90-х годов прошлого века [12]. В мировой литературе имеются многочисленные сообщения о применении водоструйной диссекции в хирургии печени, почек, предстательной железы, нейрохирургии [13, 14]. Помимо этого, ряд авторов указывает на возможность использования водоструйного диссектора в ходе выполнения тотальной мезоректумэктомии у пациентов с опухолями прямой кишки [15, 16]. В качестве основных преимуществ метода упоминается деликатность разделения тканей, сохранение целостности сосудистых и других трубчатых структур, минимальная травматизация окружающих тканей, отсутствие термического повреждения [13, 17, 18]. При осуществлении модифицированного воротного доступа к глиссоновым пучкам применение водоструйного диссектора позволяет добиться оптимальной их визуализации без повреждения других трубчатых структур (прежде всего – ветвей печеночных вен и желчных протоков), а также без значимой травматизации окружающей паренхимы. Несмотря на наличие ряда исследований, подтвердивших эффективность и безопасность водоструйной диссекции при выполнении резекций печени (в том числе – лапароскопическим доступом [19]), в нашей стране рассматриваемая методика к настоящему моменту не получила широкого распространения. Исключением является серия работ О.Г. Скипенко с соавт. [20].

В настоящем исследовании нами проанализированы результаты выполнения анатомических резекций печени с применением водоструйного диссектора ERBEJET2® производства компании ERBE, Германия.

#### Материалы и методы

В отделении абдоминальной онкологии ФГБУ «МНИОИ им. П.А. Герцена» МЗ РФ в период с 2005 по 2011 г. накоплен опыт хирургического лечения 112 пациентов с первичными и метастатическими опухолями печени. Среди оперированных пациентов мужчин было 54 (48,2 %), женщин – 58 (51,8 %). Возраст больных варьировал от 23 до 78 лет, средний возраст составил  $57,5 \pm 11,2$  года. Распределение больных в зависимости от гистологической структуры опухоли и локализации опухолевых очагов в печени представлено в табл. 1. Из представленных данных следует, что

абсолютное большинство пациентов (98 человек) были оперированы по поводу метастазов КРР в печени.

Анатомические резекции печени по поводу первичных и метастатических опухолей были выполнены 61 пациенту, атипичные резекции – 51. В группе анатомических резекций правосторонняя гемигепатэктомия выполнена 27 (44,3 %) пациентам, левосторонняя гемигепатэктомия – 4 (6,6 %), расширенные гемигепатэктомии – 8 (13,1 %), бисегментэктомии – 16 (26,2 %), сегментэктомия – 3 (4,9 %), медианная резекция печени (анатомическое удаление SIV–SV–SVIII) – 3 (4,9 %). Объемы выполненных оперативных вмешательств представлены в табл. 2.

При выполнении атипичных резекций печени нами использовались различные методы диссекции паренхимы, включая монополярную и биполярную коагуляцию, гармонический скальпель, радиочастотную абляцию с поэтапным рассечением паренхимы, микроволновую абляцию.

Выполнение атипичных резекций печени, безусловно, не предусматривало выполнения сосудистой изоляции. При этом необходимость в применении маневра Прингла возникла лишь в единичных случаях (преимущественно – при множественных атипичных резекциях печени).

При выполнении анатомических резекций печени нами использовались 2 принципиально разных подхода. У 1-й группы больных (18 пациентов) применялся традиционный воротный доступ. После выполнения сосудистой изоляции резецируемой части печени (в подавляющем большинстве случаев – доли печени) производилась диссекция паренхимы в пределах ишемизированной зоны (5–10 мм от линии демаркации). Для разделения паренхимы применялись монополярная и биполярная коагуляция, гармонический скаль-

Таблица 2. Структура оперативных вмешательств на печени

Объем оперативного вмешательства	Число пациентов
Правосторонняя гемигепатэктомия	27
Левосторонняя гемигепатэктомия	4
Расширенная правосторонняя гемигепатэктомия	5
Расширенная левосторонняя гемигепатэктомия	3
Анатомическая бисегментэктомия	16
Сегментэктомия	3
Медианная резекция печени (SIV–SV–SVIII)	3
Атипичные резекции печени	51
<i>Итого</i>	<i>112</i>

пель, клипирование и лигирование трубчатых структур, а в ряде случаев (при резко выраженной кровоточивости паренхимы) – радиочастотная абляция. В случае невозможности достижения адекватного гемостаза непосредственно в момент диссекции паренхимы – применялся маневр Прингла.

Во 2-ю группу включены 43 пациента, у которых при выполнении анатомических резекций печени использован модифицированный воротный доступ с интрапаренхиматозным выделением глиссоновых пучков. Ключевые отличия данной методики от традиционной заключаются в следующем. После выделения глиссоновых элементов и выполнения лимфаденэктомии гепатодуоденальной связки осуществляется доступ к воротной пластинке с обеих сторон от долевого глиссонового ножки. Затем осуществляется диссекция паренхимы печени в плоскости глиссоновой ножки резецируемой доли печени. Применение на данном этапе водоструйного диссектора позволяет прецизионно отделить паренхиму печени от воротной пластинки и выделить глиссонову ножку на необходимом протяжении без значимого повреждения притоков печеночных вен и желчных протоков. После обеспечения полноценного доступа к долевым ножкам последняя берется на турникет. При необходимости выполнения сегментарных резекций печени, доступ к секторальным ножкам осуществляется в проекции места ветвления долевого ножки на секторальные аналогичным образом. Дальнейшая селективная изоляция секторальных и сегментарных ножек позволяет после реализации демаркации удалить пораженный сектор или сегмент полностью, в соответствии с их истинными анатомическими границами. Например, при вы-

Таблица 1. Распределение больных в зависимости от нозологии и характера поражения печени

Локализация очагов	Первичный рак печени (n = 14, ГЦР – 10, ХЦР – 4)		Метастазы КРР (n = 98)	
	Абс.	%	Абс.	%
Унилобарное поражение правой доли	6	42,9	60	61,2
Унилобарное поражение левой доли	6	42,9	24	24,5
Билобарное поражение	2	14,2	14	14,3
<i>Итого</i>	<i>14</i>	<i>100</i>	<i>98</i>	<i>100</i>

**Примечание.** ГЦР – гепатоцеллюлярный рак, ХЦР – холангиоцеллюлярный рак.

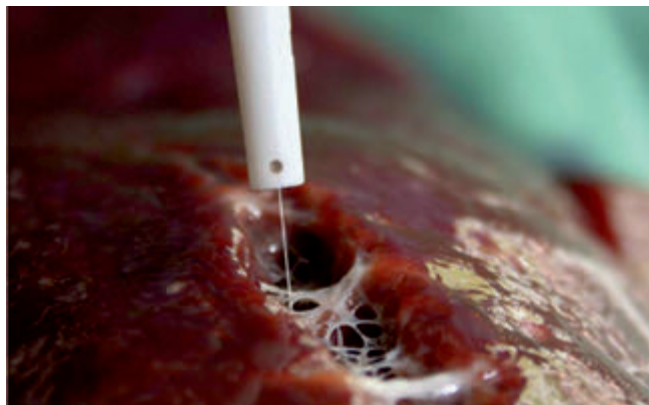
полнении изолированной сегментэктомии SVIII по данной методике производится последовательное выделение из окружающей паренхимы правой долевой ножки, правого переднего секторального глиссонова пучка и, наконец, сегментарного пучка к SVIII.

После развития демаркации диссекция паренхимы печени производится в пределах ишемизированной зоны (5–10 мм от линии демаркации). На этом этапе нами параллельно используются водоструйный диссектор, гармонический скальпель, моно- и биполярная коагуляция, а также клипирование и лигирование трубчатых структур. При этом применение водоструйного диссектора в абсолютном большинстве случаев позволяет разделить паренхиму печени без нарушения целостности мелких глиссоновых пучков, притоков печеночных вен и желчных протоков (см. рисунок).

К техническим преимуществам применяемого аппарата следует отнести также возможность регулирования давления струи жидкости в достаточно широких пределах, что позволяет непосредственно во время операции подобрать индивидуальный режим «интенсивности» диссекции в зависимости от состояния паренхимы печени (выраженный фиброз, жировая дистрофия и т. д.). Сосуды и желчные протоки отчетливо визуализируются в виде различного диаметра фиброзных тяжей и уверенно обрабатываются под контролем зрения любым из доступных методов. Мы предпочитаем обработку мелких трубчатых структур гармоническим скальпелем, клипирование или лигирование более крупных сосудов и желчных протоков. Маневр Прингла применялся лишь в случае значительной хрупкости и кровоточивости паренхимы печени, обуславливающей невозможность достижения адекватного гемостаза непосредственно в момент диссекции паренхимы.

### Результаты

Нами проанализированы непосредственные результаты анатомических резекций печени, выполнен-



Разделение паренхимы печени с использованием водоструйного диссектора

ных по традиционной методике и по описанной выше модифицированной методике с применением водоструйного диссектора.

В ходе анализа результатов были оценены: продолжительность операции, объем интраоперационной кровопотери, необходимость применения маневра Прингла, частота развития послеоперационных осложнений, госпитальная летальность. Дополнительно оценивалась удельная доля анатомических сегментарных резекций печени (сегментэктомии, бисегментэктомии) до и после начала применения описанной методики.

Сравнительный анализ непосредственных результатов анатомических резекций в зависимости от использования стандартной методики либо описанной выше модифицированной методики (с применением водоструйного диссектора и выделением глиссоновых пучков) показал отсутствие достоверных различий в продолжительности операции. Так, среднее время операции в контрольной группе составило  $386,6 \pm 133,4$  мин, в основной –  $375,6 \pm 107,0$  мин ( $p > 0,05$ ) (табл. 3).

При анализе влияния техники выполнения анатомических резекций печени на объем интраоперационной кровопотери зафиксировано статистически значимое снижение среднего объема и медианы объема кровопотери в группе больных, оперированных по модифицированной методике. В данной группе пациентов медиана объема кровопотери составила 700 мл по сравнению с 2250 мл в группе резекций, выполненных по стандартной методике.

Кроме того, в группе больных, оперированных с применением модифицированного воротного доступа, удалось существенно уменьшить частоту использования маневра Прингла по сравнению с контрольной группой пациентов (16,2 и 55,5 % соответственно).

С нашей точки зрения, в первую очередь эти различия могут быть объяснены оптимальной сосудистой изоляцией резецируемых отделов печени, что позволяет выполнять резекцию в пределах истинных анатомических границ сегмента, сектора или доли. С другой стороны, применение водоструйного диссектора на этапе разделения паренхимы – после сосудистой изоляции – позволяет улучшить визуализацию сосудистых элементов (в первую очередь – ветвей печеночных вен), уменьшить риск травматизации данных структур и обеспечить их уверенную обработку под контролем зрения.

При сравнении частоты и структуры послеоперационных осложнений статистически значимых различий в исследуемых группах выявлено не было (табл. 4). В большинстве своем осложнения были связаны с формированием отграниченных жидкостных скоплений в зоне резекции печени (биломы, организовавшиеся гематомы). Во всех случаях адекватное дренирование жидкостных скоплений под контролем

**Таблица 3.** Сводные данные статистического анализа результатов анатомических резекций печени в зависимости от методики выполнения операции

Показатель	Методика выполнения резекции		p
	традиционная (n = 18)	модифицированная (n = 43)	
Время операции, мин	386,6 ± 133,4	375,6 ± 107,0	> 0,05
Средний объем кровопотери, мл	3888,9	1460,5	< 0,05
Медиана объема кровопотери, мл	2250	700	
Маневр Прингла	10 (55,5 %)	7 (16,2 %)	

ультразвукового исследования позволило благополучно выписать пациентов. Умерли в послеоперационном периоде 3 пациента из 1-й группы и 1 больной — из 2-й. Таким образом, послеоперационная летальность в исследуемых группах составила 16,7 и 2,3 % соответственно. В 3 случаях причиной смерти явилась тяжелая печеночная недостаточность, развившаяся в раннем послеоперационном периоде. Вероятно, методика выполнения вмешательства не могла оказать существенного влияния на возникновение этого фатального осложнения. Послеоперационная смерть 1 больного (правосторонняя гемигепатэктомия с применением традиционной методики) связана со сверхмассивной интраоперационной кровопотерей — более 15 л. К сожалению, у данного пациента имела место существенная недооценка распространенности опухолевого процесса на этапе предоперационного обследования.

Сводные данные анализа непосредственных результатов операций представлены в табл. 3 и 4.

### Обсуждение

Безусловно, определенное влияние на улучшение непосредственных результатов оказали накопление собственного опыта в ходе исследования, оптимизация анестезиологического обеспечения операций на печени и другие факторы, полностью исключить влияние которых при проведении подобного рода группового двунаправленного нерандомизированного исследования не представляется возможным.

Как уже упоминалось, также было изучено влияние внедрения в клиническую практику модифицированной методики выполнения резекций печени с применением водоструйного диссектора на структуру выполняемых операций. До начала широкого использования описанной методики удельная доля анатомических резекций печени составляла 46,2 % (18 пациентов из 39). Начало активного использования водоструйного диссектора, постоянное стремление хирургов к выполнению «сегмент-ориентированных» резекций печени

с интрапаренхиматозной обработкой глиссоновых пучков привели к значительному увеличению числа истинных анатомических резекций, их удельная доля во 2-й группе достигла 59 % (43 пациента из 73). Данные изменения сопряжены не только с отказом от выполнения атипичных резекций печени в пользу «истинных» сегментэктомий, но и с возможностью онкологически оправданной редукции объема резекции печени (например, выполнение по поводу соли-

**Таблица 4.** Структура послеоперационных осложнений и госпитальная летальность после анатомических резекций печени в зависимости от методики выполнения операции

Показатель	Методика выполнения резекции	
	традиционная (n = 18)	модифицированная (n = 43)
Осложнения	10 (55,5 %)	16 (37,2 %)
печеночная недостаточность	5 (27,8 %)	7 (16,3 %)
жидкостные скопления в зоне резекции	5 (27,8 %)	8 (18,6 %)
раневые осложнения	2 (11,1 %)	5 (11,6 %)
Госпитальная летальность	3 (16,7 %)	1 (2,3 %)

тарного метастатического очага диаметром до 6 см на границе SVI—SVII не правосторонней гемигепатэктомии, а анатомической бисегментэктомии SVI—SVII). Другой иллюстрацией может послужить медианная резекция печени (трисегментэктомия SIV—SV—SVIII) с одномоментной атипичной резекцией левой доли у пациента с билобарными метастазами КРР.

### Заключение

Наш опыт применения водоструйного диссектора в ходе выполнения анатомических резекций печени позволяет говорить о безопасности и эффективности данной методики. Основным преимуществом водоструйной диссекции при осуществлении модифицированного воротного доступа к глиссоновым ножкам является возможность прецизионного отделения паренхимы печени от воротной пластинки и выделения глиссоновой ножки на необходимом протяжении без повреждения притоков печеночных вен, желчных протоков. С другой стороны, применение водоструйного диссектора на этапе разделения паренхимы позволяет улучшить визуализацию сосудистых элементов, уменьшить риск травматизации данных структур, что потенциально ведет к сокращению объема интраоперационной кровопотери и уменьшению числа послеоперационных осложнений.

Безусловно, на современном этапе развития хирургической техники залогом успешного выполнения

обширных анатомических резекций печени является использование широкого арсенала медицинской аппаратуры: современных генераторов, хирургического инструментария, шовных материалов, анестезиологической аппаратуры и пр. С нашей точки зрения, водо-

струйные диссекторы могут занять свое место в длинном списке оборудования, применяемого в хирургической гепатологии, и внести свой вклад в улучшение результатов лечения пациентов с метастазами КРР в печени.

## Л И Т Е Р А Т У Р А

1. Adam R., Pascal G., Azoulay D. et al. Liver resection for colorectal metastases: the third hepatectomy. *Ann Surg* 2003; 238:871–83.
2. Bengtsson G., Carlsson G., Hafstro M.L., Jonsson P.E. Natural history of patients with untreated liver metastases from colorectal cancer. *Am J Surg* 1981;141:586–9.
3. Kanas G.P., Taylor A., Primrose J.N. et al. Survival after liver resection in metastatic colorectal cancer: review and meta-analysis of prognostic factors. *Clin Epidemiol* 2012;4:283–301.
4. Gallagher D.J., Kemeny N. Metastatic colorectal cancer: from improved survival to potential cure. *Oncology* 2010;78(3–4): 237–48.
5. Simmonds P.C., Primrose J.N., Colquitt J.L. et al. Surgical resection of hepatic metastases from colorectal cancer: A systematic review of published studies. *Br J Cancer* 2006;94:982–99.
6. Blumgart L.H. *Surgery of the liver and biliary tract*. New York: Churchill Livingstone, 2006. 1342 p.
7. Патютко Ю.М. Хирургическое лечение злокачественных опухолей печени. М.: Практическая медицина, 2005.
8. Шеммер П., Фрисс Х., Бюхлер М.В. Последние разработки в хирургическом лечении первичного и метастатического рака печени. *Анналы хирургической гепатологии* 2002;2:124–33.
9. Takasaki K. Glissonean pedicle transection method for hepatic resection. Springer 2007.
10. Гальперин Э.И., Мочалов А.М. Пальцевое чреспеченочное выделение сосудисто-секреторных ножек долей и сегментов при анатомических резекциях печени. *Хирургия* 1986;7:3–9.
11. Heriot A.G., Karanjia N.D. A review of techniques for liver resection. *Ann R Coll Surg Engl* 2002;84:371–80.
12. Baer H.U., Stain S.C., Guastella T. et al. Hepatic resection using a water jet dissector. *HPB Surg* 1993;6:189–96.
13. Basting R.F., Corvin S., Antwerpen C. et al. Use of water jet resection in renal surgery: early clinical experiences. *Eur Urol* 2000;38:104–7.
14. Vollmer C.M., Dixon E., Sahajpal A. et al. Water-jet dissection for parenchymal division during hepatectomy. *HPB (Oxford)* 2006;8(5):377–85.
15. Kockerling F. Rekrumkarzinom: Schneiden mit dem Wasserstrahl. *Neue technische Variante der totalen mesorektalen Exzision*. *Chirurgische Allgemeine* 2000;3:128–9.
16. Чиссов В.И., Сидоров Д.В., Ложкин М.В. и др. Тотальная мезоректумэктомия с применением водоструйной диссекции при раке прямой кишки: первый опыт и перспективы. *Колопроктология* 2012;2:40–6.
17. Rau H.G., Schardey H.M., Buttler E. et al. A comparison of different techniques for liver resection: blunt dissection, ultrasonic aspirator and jet-cutter. *Eur J Surg Oncol* 1995;21:183–7.
18. Rau H.G., Wichmann M.W., Schinkel S. et al. Surgical techniques in hepatic resections: Ultrasonic Aspirator versus Jet-Cutter. A prospective randomized trial. *Zentralbl Chir* 2001;126:586–90.
19. Rau H.G., Buttler E., Meyer G. et al. Laparoscopic liver resection compared with conventional partial hepatectomy – a prospective analysis. *Hepatogastroenterology* 1998;45:2333–8.
20. Скипенко О.Г., Бармет Н.Н., Шереметьева Г.Ф. и др. Эффективность водоструйного диссектора при резекции печени. *Анналы хирургической гепатологии* 2004;1:49–9.