

Клиническое наблюдение мультиорганной резекции при местно-распространенном раке левой половины толстой кишки

М.Д. Будурова, М.М. Давыдов, В.А. Алиев, Б.Е. Полоцкий, Б.Б. Ахмедов

ФГБУ «Национальный медицинский исследовательский центр онкологии им. Н.Н. Блохина» Минздрава России;
Россия, 115478 Москва, Каширское шоссе, 24

Контакты: Марина Дмитриевна Будурова m.budurova@rambler.ru

В статье рассматриваются тактика и результаты лечения местно-распространенного рака ободочной кишки. Обсуждается целесообразность выполнения мультивисцеральных резекций ободочной кишки. Представлен клинический случай пациента с местно-распространенным раком левой половины ободочной кишки, которому проведено комбинированное лечение.

Ключевые слова: местно-распространенный рак ободочной кишки, мультивисцеральные резекции толстой кишки, мультиорган-ные резекции ободочной кишки

Для цитирования: Будурова М.Д., Давыдов М.М., Алиев В.А. и др. Клиническое наблюдение мультиорганной резекции при местно-распространенном раке левой половины толстой кишки. Онкологическая колопроктология 2018;8(1):67–73.

DOI: 10.17650/2220-3478-2018-8-1-67-73

Clinical case of multiorgan resection for locally advanced cancer of the left half of the colon

M.D. Budurova, M.M. Davydov, V.A. Aliev, B.E. Polotskiy, B.B. Akhmedov

N. N. Blokhin National Medical Research Center of Oncology, Ministry of Health of Russia;
24 Kashirskoe Shosse, Moscow 115478, Russia

The article discusses the tactics and results of treatment of locally advanced colon cancer. We consider the reasonability of multivisceral colon resections in locally advanced colon cancer. The clinical case of locally advanced cancer of the left half of the colon, which got combined treatment, is presented.

Key words: locally advanced colon cancer, multivisceral resection, multi-organ resection of the colon

For citation: Budurova M.D., Davydov M.M., Aliev V.A. et al. Clinical case of multiorgan resection for locally advanced cancer of the left half of the colon. *Onkologicheskaya Koloproktologiya = Colorectal Oncology* 2018;8(1):67–73.

По данным литературы, в 31–63 % случаев при первичной постановке диагноза рака толстой кишки (РТК) выявляется местно-распространенный характер роста, и у 10–14 % таких пациентов возможна только паллиативная или симптоматическая помощь [1–5]. По данным других авторов, частота встречаемости местно-распространенного рака ободочной кишки составляет 5,5–16,7 % [6, 7].

С осложненным раком ободочной кишки чаще всего сталкиваются urgentные хирурги, при этом высока вероятность тактических ошибок с точки зрения определения резектабельности процесса, особенно в случаях местно-распространенного колоректального рака [8, 9]. Тактика лечения местно-распространенного РТК различна, и чаще всего она обусловлена необходимостью выполнения одномоментных мультиорган-ных резекций. Дифференцированный подход в такой

ситуации строится с учетом технической возможности удаления опухолевого конгломерата, наличия осложнений на момент выполнения операции, состояния кишечной стенки, состояния пациента, сопутствующей патологии. Мультивисцеральную резекцию в сочетании с расширенной лимфодиссекцией выполняют при местно-распространенном РТК без отдаленных метастазов [10]. Мультиорганной резекцией толстой кишки считается удаление или резекция не менее 1 другого органа в дополнение к резекции толстой кишки, пораженной опухолью [11]. Немаловажны опыт и квалификация оперирующего хирурга, а также возможности периоперационного ведения таких пациентов [1, 12–14].

Истинное врастание опухоли в окружающие органы (стадия Т4b) у больных местно-распространенным раком ободочной кишки, которым выполняют

мультивисцеральные резекции, морфологически подтверждается только в 34,4–51,0 % случаев [1–3, 8, 12, 15].

Местно-распространенный РТК в качестве интраоперационной находки в значительной степени определяет хирургическую тактику – выбор между мультивисцеральным вмешательством и симптоматической операцией. Формально оба варианта оправданы, и принятие решения в большинстве случаев зависит от квалификации хирурга и состояния больного на момент операции [4]. Важным аспектом таких вмешательств является принцип моноблочной резекции с целью выполнения радикального вмешательства, поскольку интраоперационная дифференциация границ резекции не всегда возможна [8]. Некоторые хирурги, проводя исследовательскую работу по местно-распространенному РТК, в обязательном порядке выполняли срочное цитологическое исследование линии резекции смежных органов [12]. Однако показания к расширению объема операции в пользу мультиорганной резекции, по мнению некоторых авторов, должны устанавливаться вне зависимости от визуальной картины истинного или ложного прорастания опухоли в соседние органы [1, 10]. По данным М. Kement и соавт. (2012), мультивисцеральная резекция была выполнена 25,4 % больных при клинических опухолях стадии T4, из них у 34,4 % пациентов была подтверждена истинная инвазия опухоли, а R₀-резекция была достигнута в 91,1 % случаев [3].

Есть мнение, что отсутствие технических трудностей при разъединении межорганной связи говорит о неистинном прорастании опухоли. Этот признак, по мнению Т. Lehnert и соавт. (2002), определяет объем операции – отказ от выполнения мультиорганной резекции или уменьшение объема мультиорганной резекции, при этом интраоперационная оценка радикальности планируемого вмешательства, по мнению авторов, ненадежна [16]. По опыту А.Ю. Парфенова (2013), большинство мультиорганной резекции носят циторедуктивный характер, поэтому у части пациентов в ближайшие годы возникает местный рецидив. Тем не менее автор считает целесообразным дальнейшее расширение показаний к мультиорганной операции, обосновывая свои рекомендации относительно благоприятными отдаленными результатами, малым числом послеоперационных осложнений [17].

В случаях выполнения экстренного вмешательства по поводу острой толстокишечной непроходимости, вызванной местно-распространенным РТК, объем операции, как правило, симптоматический. Выбор симптоматического объема операции обусловлен разными причинами: изменением стенки толстой кишки, тяжестью электролитных нарушений в условиях кишечной непроходимости, тяжестью сопутствующей патологии, возрастом больного, квалификацией дежурного общего хирурга. После стабилизации состояния больных следует проводить детальное обследование

с целью выявления пациентов, которым возможно проведение большего объема вмешательства с соблюдением онкологических правил оперирования. Кроме того, современное развитие химиотерапии позволило расширить возможности лечения этой категории больных, что привело к улучшению отдаленных результатов лечения [1, 18]. Успех комбинированного лечения местно-распространенного РТК в большей степени определяется радикальностью хирургического вмешательства [1, 2, 19].

Принципиальное различие в тактике лечения и, соответственно, в объемах выполняемых вмешательств обусловлено тем, что выполняемые мультивисцеральные вмешательства сопровождаются увеличением показателей послеоперационной смертности, большим числом послеоперационных осложнений и высоким показателем частоты R₁- и R₂-резекций (11–13 %) [4].

По данным ряда авторов, при выполнении стандартной операции без мультиорганной резекции послеоперационные осложнения развились у 17,5–17,8 % пациентов, а при выполнении мультиорганной резекции осложнения отмечались уже в 25,8–49,1 % случаев ($p < 0,0001$) [11–16, 20], при этом послеоперационная летальность была относительно низкой: 0–7,5 % [1, 10–12, 16, 20]. По данным J.-P. Ritz и соавт. (2006), послеоперационные осложнения развились в 9 % случаев, послеоперационная смертность составила 4 % [8], при этом В.В. Севостьянов (2009) отметил даже снижение уровня послеоперационных осложнений с 48,1 до 40 % ($p < 0,05$) [9].

По данным М. Kement и соавт. (2012), время операции, объем кровопотери и потребности в переливании крови увеличивались в тех случаях, когда выполнялись мультиорганной резекции ($p < 0,005$), но продолжительность госпитализации, число осложнений и 30-дневная послеоперационная летальность были аналогичными таковым при стандартно выполняемых операциях по поводу РТК [3].

Метастатическое поражение регионарных лимфатических узлов выявляется при РТК не менее чем в 40,7–60,0 % случаев [1, 2]. По данным литературы, средняя продолжительность жизни больных, перенесших мультиорганной резекции по поводу местно-распространенного РТК без метастазов в лимфатических узлах, составила 100,7 мес ($p < 0,01$) [15]. По данным S. V. Eisenberg и соавт. (1990), 5-летняя безрецидивная выживаемость пациентов без метастазов в лимфатических узлах отмечена у 76 % больных после мультивисцеральной резекции (36 из 47 случаев), при этом ни один из пациентов с метастатическим поражением лимфатических узлов не пережил 5-летний рубеж (0 из 11 случаев) [15]. У 3 из 36 больных, переживших 5 лет, отмечен рецидив заболевания на 7 году после мультиорганной резекции по поводу местно-распространенного РТК; не было случаев смерти, связанной с раком, между 7 и 25 годами наблюдения. По мнению авторов

исследования, эти данные свидетельствуют о том, что выживаемость при местно-распространенном РТК в большей степени зависит от состояния лимфатических узлов, чем от степени местной инвазии [11, 15].

Авторы другой исследовательской работы по местно-распространенному РТК считают, что длительная продолжительность жизни ассоциирована прежде всего с R_0 -мультиорганный резекцией [15]. Есть данные, что R_0 -резекция (91,1–96,0 % случаев) успешно выполнена практически у всех больных РТК [3, 8, 11]. Наличие метастазов в лимфатических узлах было значимым прогностическим фактором высокого риска развития регионарного рецидива опухоли, отдаленных метастазов и меньшей продолжительности жизни [11].

Знание статистики и прогноза течения заболевания подвигает хирургов к выполнению расширенных вмешательств [12]. Многими авторами отмечен показатель 5-летней выживаемости 60,0–80,7 % после мультिवисцеральной R_0 -резекции по поводу РТК [1, 10–12, 15, 20]. Напротив, по данным S. Roland и соавт. (2009), ни один пациент с резекцией R_1 или R_2 не пережил 5-летний рубеж [11]. По данным тех же авторов, в течение 5 лет наблюдения после мультиорганный резекции локорегионарный рецидив развился у 6,5 % больных, отдаленное метастазирование – у 24,2 % [11]. По данным T. Lehnert и соавт. (2002), после радикальной мультिवисцеральной резекции толстой кишки местный рецидив заболевания развился в 11 % случаев, общая 5-летняя выживаемость составила 51 % [16].

Увеличение продолжительности жизни пациентов и улучшение ее качества являются серьезными аргументами в пользу выполнения таких вмешательств.

На сегодняшний день сложилось мнение, что показатели 5-летней выживаемости после стандартной резекции толстой кишки и мультиорганный резекции толстой кишки идентичны ($p < 0,05$) [2, 9]. Общая продолжительность жизни пациентов с местно-распространенным РТК после комбинированных вмешательств составляет: 1-летняя – 92,7–95,8 %, 3-летняя – 48,0–72,8 %. После стандартно выполненных операций 1-летняя продолжительность жизни составляет 85,8 % случаев, 3-летняя – 65,6 % ($p < 0,05$) [2, 9]. По данным М.И. Давыдова и соавт. (2017), при местно-распространенном РТК 5-летняя выживаемость составляет 36,5 % [2].

Клиническое наблюдение

Пациент А., 55 лет, получил хирургическое лечение в декабре 2017 г. Поступил в торако-абдоминальный отдел ФГБУ «Национальный медицинский исследовательский центр онкологии им. Н.Н. Блохина» (НМИЦ онкологии им. Н.Н. Блохина) Минздрава России для хирургического лечения с диагнозом: местно-распространенный рак селезеночного изгиба толстой кишки, стадия T4NxM0, врастание в тело желудка, хвост поджелудочной железы, селезенку, брыжейку тонкой кишки, состояние после формирования асцендостомы в июне 2017 г.

и 3 курсов полихимиотерапии в режиме FOLFOXIRI, стабилизация. Сопутствующие патологии: артериальная гипертензия II степени, анемия легкой степени. Ранее, 29.06.2017, экстренно оперирован в ЦРБ г. Пенза по поводу острой толстокишечной непроходимости, выполнена срединная лапаротомия; при ревизии органов брюшной полости выявлен местно-распространенный рак селезеночного изгиба толстой кишки с врастанием в поджелудочную железу, тело желудка, селезенку. Отдаленных метастазов в брюшной полости не выявлено. Процесс признан нерезектабельным, сформирована двухствольная асцендостома. Проведены 3 курса полихимиотерапии по схеме FOLFOXIRI; лечение пациент перенес удовлетворительно и без осложнений. Направлен в поликлинику НМИЦ онкологии им. Н.Н. Блохина для определения тактики лечения. В ходе проведенного комплексного обследования отдаленных метастазов не выявлено. Принято решение о проведении хирургического вмешательства, учитывая отсутствие отдаленных проявлений болезни и удовлетворительное состояние больного.

Колоноскопия 23.08.2017: область ректосигмоидного изгиба и дистальная часть сигмовидной кишки на разных уровнях фиксированы внекишечными сращениями. В селезеночном изгибе определяется нижний край опухоли, циркулярно суживающий просвет кишки до 0,4 см в диаметре. Пройти за опухоль эндоскопом не удалось. Опухоль характеризуется преимущественно эндофитным ростом, поверхность ее бугристая, неровная, с участками изъязвлений и некроза, контактно кровоточит. Выполнена биопсия. В сигмовидной кишке единичные дивертикулы кишечной стенки, с устьем от 0,2 до 0,4 см в диаметре, их слизистая оболочка не изменена. Заключение: рак селезеночного изгиба ободочной кишки с явлениями опухолевого стеноза, единичные дивертикулы сигмовидной кишки, косвенные признаки спаечных изменений тазовой брюшины, вовлекающих стенку сигмовидной кишки.

Гистологическое исследование биоптата опухоли толстой кишки № 33240/2017: мелкие кусочки ткани 0,1–0,2 см. Фиброзно-лейкоцитарные массы, мелкий кусочек умеренно дифференцированной слизеобразующей аденокарциномы. При окраске по Крейбергу в опухоли отмечаются признаки внутри- и внеклеточного слизеобразования.

Компьютерная томография (КТ) органов брюшной полости 14.11.2017: при сравнении с данными КТ от 01.08.2017 сохраняется опухоль селезеночного изгиба толстой кишки в виде циркулярного неравномерного утолщения стенок кишки. Размеры опухоли не изменились: 13,4 × 9,5 см, толщина стенки 2,7 см. Опухоль, как и ранее, врастает в стенку желудка на протяжении 6,8 см. Также опухоль тесно прилежит к хвосту поджелудочной железы (отсутствует жировая прослойка между ними), селезенке и стенке тонкой кишки в области связки Трейтца. По ходу брыжеечных сосудов и в корне брыжейки тонкой кишки плоские лимфатические узлы до 1,0 × 0,5 см;

по ходу аорты и нижней полой вены определяются немногочисленные лимфатические узлы без четких контуров, наибольший из них размером 1,6 × 0,8 см, в аорто-кавальном промежутке. Селезенка не увеличена, контуры ее ровные, структура однородная. Контуры печени ровные, убедительных признаков патологических изменений паренхимы печени не выявлено. Поджелудочная железа обычных размеров, структура не изменена. Панкреатический проток не расширен, парапанкреатическая клетчатка на уровне головки поджелудочной железы не изменена. Надпочечники не увеличены, структура их без особенностей. Почки не изменены, чашечно-лоханочная система не расширена. Паранефральная клетчатка не изменена. Свободной и осумкованной жидкости в брюшной полости не выявлено. Жидкость в плевральных полостях не выявлена. Заключение: при сравнении с данными КТ от 01.08.2017 – без выраженной динамики (рис. 1)

Эзофагогастродуоденоскопия 14.11.2017: пищевод не изменен. Z-линия определяется на уровне 37 см от резцов, неровная. Диафрагмальное сужение пищевода определяется на уровне 39 см от резцов. Розетка кардии смыкается не полностью. Желудок натощак содержит небольшое количество слизистого содержимого с примесью желчи. В верхней и средней третях желудка по большой кривизне с переходом на заднюю стенку определяется объемное образование, суживающее просвет желудка на 2/3. Слизистая оболочка над образованием растянута, умеренно гиперемирована, с признаками опухолевой инфильтрации. При инструментальной пальпации биопсийными щипцами образование плотное, стенка его ригидная, не фрагментируется, плотно спаяна с подлежащими тканями. На задней стенке желудка определяется неглубокое изъязвление без признаков кровотечения. Дистальные отделы желудка без особенностей. Привратник не деформирован. Луковица двенадцатиперстной кишки не деформирована, слизистая оболочка ее не из-

менена. Постбульбарные отделы проходимы, слизистая оболочка их не изменена. Большой дуоденальный сосочек размером 0,3 см, его устье свободное, отмечается поступление желчи из него. Заключение: сдавление опухолевым образованием стенки желудка извне с признаками трансмуральной инвазии, эндоскопические признаки грыжи пищеводного отверстия диафрагмы II степени, диффузный поверхностный гастрит, гастродуоденальный рефлюкс.

Ультразвуковое исследование органов брюшной полости 06.12.2017: свободная жидкость не определяется. Образования по брюшине, лимфатические узлы в проекции брыжейки и сальников не определяются.

Рентгенологическое исследование органов грудной клетки: метастатических изменений не выявлено.

Анализ крови на опухолевые маркеры 13.09.2017: уровень раково-эмбрионального антигена (РЭА) – 5,81 нг/мл, уровень СА 19-9 – 69,72 Ед/мл.

Анализ крови на опухолевые маркеры 01.11.2017: уровень РЭА – 5,28 нг/мл, уровень СА 19-9 – 51,68 Ед/мл.

30.11.2017 больной оперирован в НМИЦ онкологии им. Н.Н. Блохина: выполнена срединная релапаротомия с иссечением послеоперационного рубца. При ревизии брюшной полости отдаленных метастазов не выявлено. В левой половине брюшной полости в проекции селезеночного угла толстой кишки обнаружена массивная неподвижная опухоль с врастанием в тело желудка преимущественно по большой кривизне и задней стенке, с врастанием в тело и хвост поджелудочной железы, с прилежанием к селезенке без признаков врастания (рис. 2). Процесс признан резектабельным. Учитывая местно-распространенный характер роста, отсутствие отдаленных метастазов, возраст больного и отсутствие выраженной сопутствующей патологии, решено выполнить расширенную левостороннюю гемиколэктомию, гастрэктомию (в связи с массивным поражением тела желудка

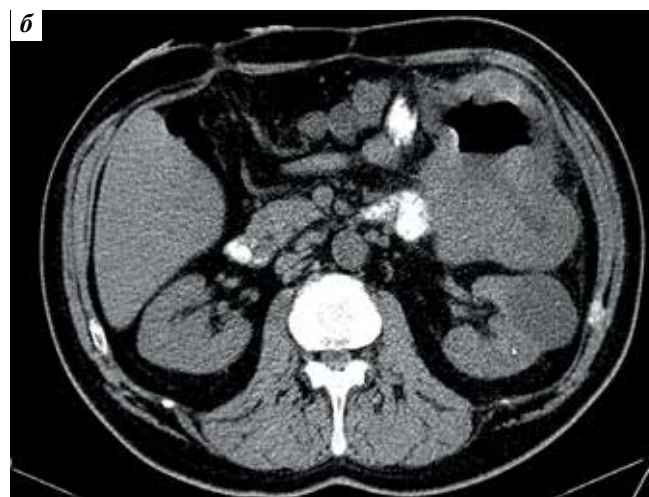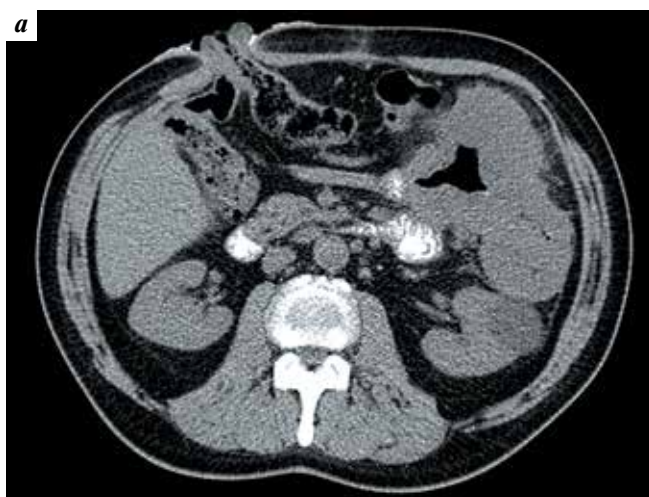


Рис. 1. Пациент А., результаты компьютерной томографии брюшной полости с внутривенным контрастированием: а – 01.08.2017; б – 14.11.2017
Fig. 1. Patient A., contrast-enhanced computed tomography scan of the abdomen: а – 01.08.2017; б – 14.11.2017

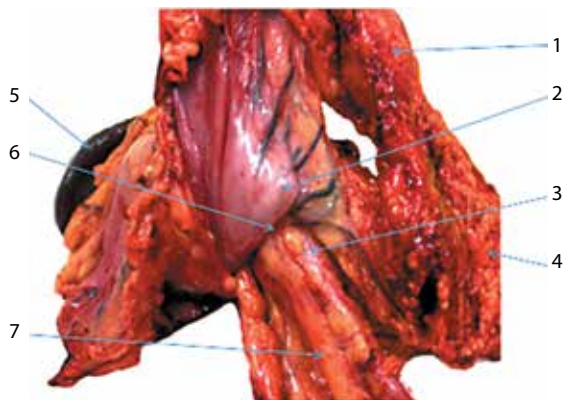


Рис. 2. Участок вратания опухоли в заднюю стенку желудка: 1 – поджелудочная железа, 2 – желудок, 3 – опухоль, 4 – большой сальник, 5 – селезенка, 6 – участок истинного вратания, 7 – участок толстой кишки

Fig. 2. Site of tumor penetration into the posterior wall of the stomach: 1 – pancreas, 2 – stomach, 3 – tumor, 4 – greater omentum, 5 – spleen, 6 – the site of true penetration, 7 – portion of the colon

с распространением инвазии не только по большой кривизне, но и по задней стенке желудка), дистальную субтотальную резекцию поджелудочной железы, лимфодиссекцию в объеме D2. Начата мобилизация мультиорганный комплекс. Выделен и взят на держалку абдоминальный сегмент пищевода. Лигированы правая и левая желудочные артерии, левая желудочная вена. По ходу мобилизации желудка выявлены увеличенные до 1,5–2,0 см лимфатические узлы в проекции воротной вены (группа № 12p). Мобилизована большая кривизна желудка с диссекцией переднего листка желудочно-ободочной связки. При вскрытии сальниковой сумки выявлено вращение опухоли задней стенки желудка в тело и хвост поджелудочной железы. Лигированы правые желудочно-сальниковые сосуды. Двенадцатиперстная кишка пересечена ниже привратника и прошита с помощью аппарата УО-40, культя ее погружена кистным швом. Выполнена аппаратная резекция тела и хвоста поджелудочной железы с лигированием селезеночной артерии и селезеночной вены. Выполнена спленэктомия. Пищевод пересечен на уровне абдоминального сегмента. Культя поджелудочной железы дополнительно ушита узловыми швами с визуализацией Вирсунгова протока (не расширен – около 2 мм), который был отдельно ушит и герметизирован. В ходе дальнейшей ревизии выявлено вращение опухоли в фасцию Герота слева без вовлечения в опухолевый процесс левой почки и левого надпочечника. Также выявлены вращение опухоли в связку Трейтца на участке около 3–4 см и вращение опухоли в серозную оболочку тощей кишки на участке около 2–3 см в ее начальных отделах: участок тощей кишки мобилизован с десерозацией стенки кишки, которая ушита узловыми швами. С большими техническими трудностями удалось мобилизовать опухоль в области связки Трейтца с мобилизацией начальных отделов тощей кишки и без вскрытия просвета тощей кишки. Выполнена расширенная левосторонняя гемиком-

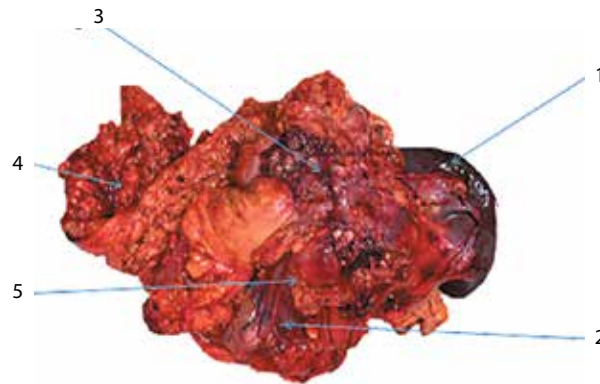


Рис. 3. Макропрепарат: 1 – селезенка, 2 – желудок, 3 – опухоль, 4 – большой сальник, 5 – поджелудочная железа

Fig. 3. Gross specimen: 1 – spleen, 2 – stomach, 3 – tumor, 4 – greater omentum, 5 – pancreas

лэктомия проксимальнее вместе с трансверзостомой с лигированием средней и левой колитической артерий у основания (рис. 3). Сформирован пищеводно-тонкокишечный анастомоз по методике акад. М.И. Давыдова, дистальнее сформирован межкишечный анастомоз по Брауну. Также сформирован толсто-толстокишечный анастомоз «бок-в-бок» между восходящей ободочной кишкой и сигмовидной кишкой. Фрагменты асцендостомы иссечены, дефект передней брюшной стенки ушит. Выполнено послойное ушивание лапаротомной раны.

Гистологическое исследование операционного материала № 47380/2017, макрописание: в едином блоке доставлены селезенка, желудок с большим и малым сальниками, отрезок толстой кишки и фрагмент поджелудочной железы, спаянные между собой в виде опухолевого конгломерата, исходящего из толстой кишки длиной 25 см, в стенке которого на расстоянии 25 см от края резекции начинается рост изъязвленной опухоли, которая формирует вышеописанный конгломерат с полостью некротического распада в центре. Желудок по большой кривизне длиной 37 см, по малой кривизне – 25 см. В просвете желудка при вскрытии обнаруживаются свертки крови объемом до 300 мл. В слизистой оболочке желудка, прилежащей к опухолевому конгломерату, кратерообразный участок втяжения до 5 см диаметром. В отдельном пакете клетчатка зоны гепатодуоденальной связки (маркирована отдельно) с узелковыми уплотнениями 3 × 2 × 1 см. Маркированный фрагмент тощей кишки в зоне десерозации кишки (пристеночная резекция до слизистой оболочки кишки). Фрагмент толстой кишки. Микрописание: в толстой кишке разрастание умеренно дифференцированной аденокарциномы с инвазией всех слоев стенки кишки, прилежащей клетчатки, с вращением в паренхиму поджелудочной железы, в стенку желудка до слизистой оболочки. В краях резекции пищевода, желудка, толстой кишки элементов злокачественной опухоли нет. Селезенка обычного строения. В 3 лимфатических узлах элементов злокачественной опухоли

не выявлено. Во фрагменте тощей кишки элементов опухоли не выявлено.

Ранний послеоперационный период протекал без осложнений. На 8–9-е сутки после операции отмечено поступление панкреатического отделяемого по левому брюшному дренажу, установленному к культе поджелудочной железы. В течение суток суммарно выделялось не более 30–40 мл панкреатического отделяемого. Интоксикационный синдром не выражен, гипертермии нет. При контрольной КТ брюшной полости с пероральным контрастированием, которая была выполнена на 13-е сутки после операции, выявлено жидкостное образование в области культи поджелудочной железы размером до 3,5 × 4 см, которое дренируется. Других недренируемых жидкостных образований не выявлено. Также не выявлено другой патологии брюшной полости и плевральных полостей. Послеоперационная рана без признаков воспаления.

Пациент выписан в удовлетворительном состоянии на 18-е сутки после операции с функционирующим наружным панкреатическим свищем под наблюдение общего хирурга по месту жительства. Интоксикационный синдром не выражен.

Диагноз при выписке: местно-распространенный рак селезеночного изгиба толстой кишки, стадия T4bN0M0 (II C), врастание в тело желудка, тело и хвост поджелудочной железы, брыжейку тонкой кишки, состояние после формирования асцендостомы в июне 2017 г. и 3 курсов полихимиотерапии в режиме FOLFOXIRI; состояние после расширенной левосторонней гемиколэктомии, гастрэктомии, дистальной субтотальной резекции поджелудочной железы, спленэктомии, резекции тонкой кишки и пристеночной резекции тощей кишки в зоне связки Трейтца, лимфодиссекции в объеме D2 30.11.2017.

После выписки из хирургического стационара больной наблюдался у хирурга поликлиники по месту жительства. Отделение по левому брюшному дренажу прогрессивно уменьшалось и прекратилось через 10 дней после

выписки из стационара. За время наблюдения признаков интоксикации не выявлено, гипертермии не было. Больной консультирован химиотерапевтом по результатам гистологического исследования, в декабре 2017 г. для проведения адьювантной химиотерапии в режиме FOLFOX в удовлетворительном состоянии поступил в отделение химиотерапии НМИЦ онкологии им Н.Н. Блохина. В настоящий момент пациент жив и без признаков рецидивирования и метастазирования.

Обсуждение

Сегодня в связи с развитием онкохирургии и совершенствованием техники выполнения комбинированных вмешательств наметилась тенденция к широкому применению таких вмешательств при местно-распространенных опухолях толстой кишки.

Большинство авторов считают, что при местно-распространенном РТК истинная инвазия соседних органов не является фактором негативного прогноза заболевания [1, 2, 8, 19]. Многие современные хирурги при местно-распространенном РТК рекомендуют рассматривать радикальное комбинированное вмешательство как обоснованный и приемлемый вариант лечения, поскольку, несмотря на повышенный уровень послеоперационных осложнений, для него характерны относительно низкий уровень послеоперационной летальности и значительно лучшие, чем после паллиативных и симптоматических операций, отдаленные результаты лечения. При генерализации процесса в большинстве случаев ограничиваются паллиативными или симптоматическими вмешательствами [1–3, 8, 9, 17]. На современном этапе развития хирургической техники и реанимационно-анестезиологического обеспечения выполнение комбинированных операций проходит без высокого риска для жизни пациента [9]. Решение об объеме операции у каждого больного должно приниматься индивидуально [4].

ЛИТЕРАТУРА / REFERENCES

1. Давыдов М.И., Расулов А.О., Кузьмичев Д.В. и др. Гастропанкреатодуоденальная резекция в хирургическом лечении осложненного рака правой половины ободочной кишки. Клиническая и экспериментальная хирургия им. акад. Б.В. Петровского 2015;4(10):12–7. [Davydov M.I., Rasulov A.O., Kuzmichev D.V. et al. Gastropancreatoduodenal resection in surgical treatment of complicated right-sided colon cancer. *Klinicheskaya i eksperimental'naya khirurgiya im. akad. B.V. Petrovskogo* 2015;4(10):12–7. (In Russ.)].
2. Давыдов М.И., Патютко Ю.И., Расулов А.О. и др. Стратегия хирургического лечения местно-распространенного рака. Хирургия. Журнал им. Н.И. Пирогова 2017;(4):30–5. [Davydov M.I., Patyutko Yu.I., Rasulov A.O. et al. Strategy of surgical treatment for locally advanced cancer. *Khirurgiya. Zhurnal im. N.I. Pirogova* = *N.I. Pirogov Journal of Surgery* 2017;(4):30–5. (In Russ.)].
3. Gezen C., Kement M., Altuntas Y.E. et al. Results after multivisceral resections of locally advanced colorectal cancers: an analysis on clinical and pathological T4 tumors. *World J Surg Oncol* 2012;(10):39. PMID: 22336589. DOI: 10.1186/1477-7819-10-39.
4. Staiunas R.J., Schoetz D.J. Extender resection for carcinoma of the colon and rectum. *Surg Clin North Am* 1993;(73):117–29.
5. Nakafusa Y., Tanaka T., Tanaka M. et al. Comparison of multivisceral resection and standard operation for locally advanced colorectal cancer analysis of prognostic factors for short term and long term outcome. *Dis Colon Rectum* 2004;47(12):2055–63. PMID: 15657654. DOI: 10.1007/s10350-004-0716-7.
6. Koea J.B., Conlon K., Paty P.B. et al. Pancreatic or duodenal resection or both

- for advanced carcinoma on the right colon: is it justified? *Dis Colon Rectum* 2000;43(4):460–5. PMID: 10789739.
7. Watanabe T., Itabashi M., Shimada Y. et al. Japanese Society for Cancer of the Colon and Rectum (JSCCR) guidelines 2010 for the treatment of colorectal cancer. *Int J Clin Oncol* 2012;(17):1–29.
 8. Park S, Lee Y.S. Analysis of the prognostic effectiveness of a multivisceral resection for locally advanced colorectal cancer. *J Korean Soc Coloproctology* 2011;27(1):21–6. DOI: 10.3393/jksc.2011.27.1.21.
 9. Севостьянов В.В. Оперативное лечение осложненного местно-распространенного рака толстой кишки. Автореф. дис. ... канд. мед. наук. Ростов-на-Дону, 2009. [Sevostyanov V.V. Surgical treatment of complicated locally advanced colon cancer. Summary of thesis ... of candidate of medical science. Rostov-on-Don, 2009. (In Russ.)].
 10. Köckerling F, Hermanek P, Thom N., Gall F.P. Abdominal multivisceral resection of colonic cancer. *Langenbecks Arch Chir Suppl Kongressbd* 1992;79–82. PMID: 1493328.
 11. Croner R.S., Merkel S., Papadopoulos T. et al. Multivisceral resection for colon carcinoma. *Dis Colon Rectum* 2009;52(8):1381–6. DOI: 10.1007/DCR.0b013e3181ab580b.
 12. Кутуков В.В., Служко Л.В., Севастьянов В.В. Местно-распространенный рак толстого кишечника – аспекты хирургической тактики. Тюменский медицинский журнал 2010;(2):79. [Kutukov V.V., Sluvko L.V., Sevastyanov V.V. Locally advanced colon cancer – aspects of surgical tactics. *Tymenskiy meditsinskiy zhurnal = Tyumen Medical Journal* 2010;(2):79. (In Russ.)].
 13. Cirocchi R., Partelli S., Castellani E. et al. Right hemicolectomy plus pancreaticoduodenectomy vs partial duodenectomy intreatment of locally advanced right colon cancer invading pancreas and/or only duodenum. *Surg Oncol* 2014;23(2):92–8. PMID: 24726745. DOI: 10.1016/j.suronc.2014.03.003.
 14. Kapoor S., Das B., Pal S. et al. En bloc resection of right-sided colonic adenocarcinoma with adjacent organ invasion. *Int J Colorectal Dis* 2006;21(3):265–8. PMID: 15940511. DOI: 10.1007/s00384-005-0756-z.
 15. Eisenberg S.B., Kraybill W.G., Lopez M.J. Long term results of surgical resection of locally advanced colorectal carcinoma. *Surgery* 1990;108(4):779–85. PMID: 2218891.
 16. Lehnert T., Methner M., Pollok A. et al. Multivisceral resection for locally advanced primary colon and rectal cancer: an analysis of prognostic factors in 201 patients. *Ann Surg* 2002;235(2):217–25. PMID: 11807361.
 17. Парфенов А.Ю. Отдаленные результаты мультиорганных операций при местно-распространенном колоректальном раке. Креативная хирургия и онкология 2013;(4):70–6. [Parfenov A.Yu. Long-term outcomes of multiorgan surgeries in patients with locally advanced colorectal cancer. *Kreativnaya khirurgiya i onkologiya = Creative Surgery and Oncology* 2013;(4):70–6. (In Russ.)].
 18. Kirstein M.M., Lange A., Prenzler A. et al. Targeted therapies in metastatic colorectal cancer: a systematic review and assessment of currently available data. *Oncologist* 2014;19(11):1156–68. PMID: 25326159. DOI: 10.1634/theoncologist.2014-0032.
 19. Mohan H.M., Evans M.D., Larkin J.O. et al. Multivisceral resection in colorectal cancer: a systematic review. *Ann Surg Oncol* 2013;20(9):2929–36. PMID: 23666095. DOI: 10.1245/s10434-013-2967-9.
 20. Kruschewski M., Pohlen U., Hotz H.G. et al. Results of multivisceral resection of primary colorectal cancer. *Zentralbl Chir* 2006;131(3):217–22. PMID: 16739062. DOI: 10.1055/s-2006–933467.

Вклад авторов

М.Д. Будурова: участие в операции в качестве ассистента, написание текста рукописи, обзор публикаций по теме статьи с оценкой их актуальности, получение данных для анализа, анализ полученных данных;
М.М. Давыдов: выполнение основного этапа хирургического вмешательства;
В.А. Алиев: выполнение этапа вмешательства на толстой кишке, научное редактирование рукописи;
Б.Е. Полоцкий: научное консультирование, рекомендации в процессе написания статьи;
Б.Б. Ахмедов: участие в операции в качестве ассистента.

Authors' contributions

M.D. Budurova: participation in the operation as an assistant, article writing, reviewing of publications of the article's theme, obtaining data for analysis, analysis of the obtained data;
M.M. Davydov: the main stage of surgical operation;
V.A. Aliev: the implementation of the operation stage in the large intestine, scientific editing of the article;
B.E. Polotskiy: scientific consultation, recommendations in the process of article writing;
B.B. Akhmedov: participation in the operation as an assistant.

Конфликт интересов. Авторы заявляют об отсутствии конфликта интересов.

Conflict of interest. The authors declare no conflict of interest.

Информированное согласие. Пациент подписал информированное согласие на публикацию своих данных.

Informed consent. The patient gave written informed consent to the publication of his data.

Статья поступила: 18.01.2018. **Принята к публикации:** 26.03.2018

Article received: 18.01.2018. **Accepted for publication:** 26.03.2018