

Małgorzata Zadurska¹, Konrad Perkowski¹, Magdalena Marczyńska-Stolarek¹,
Agnieszka Osmólska-Bogucka¹, Adrianna Rakowska², Lidia Rudnicka³

Objawy dysplazji ektodermalnej według klasyfikacji Freire-Maia i Pinheiro

Symptoms of ectodermal dysplasia according to Freire-Maia and Pinheiro

¹ Zakład Ortodontji Warszawskiego Uniwersytetu Medycznego

² Klinika Dermatologii, Centralny Szpital Kliniczny MSWiA w Warszawie

³ Katedra i Klinika Dermatologiczna Warszawskiego Uniwersytetu Medycznego

Streszczenie

Dysplazja ektodermalna (ED) jest wrodzonym zespołem zaburzeń rozwojowych tkanek pochodzenia ektodermalnego. ED może być dziedziczne jako cecha autosomalna dominująca lub recesywna. Charakterystyczne objawy tego zespołu dotyczą skóry i jej przydatków, zębów, oka, ucha, nadnerczy, układu nerwowego, a także twarzowej części czaszki. Rozpoznano i zdefiniowano około 200 postaci tego schorzenia; w około 120 postaciach objawy dotyczą jamy ustnej i zębów. Jedną z kilkunastu klasyfikacji ED, wg Freire-Maia i Pinheiro, opiera się na występowaniu czterech głównych objawów klinicznych: zaburzeniu owłosienia, nieprawidłowości uzębienia, anomalii w budowie paznokci oraz dyshidrosis. Mnogie i różnorodne objawy dysplazji ektodermalnej sprawiają, że leczenie pacjentów jest interdyscyplinarne.

Słowa kluczowe: dysplazja ektodermalna, objawy, zaburzenia owłosienia, nieprawidłowości uzębienia, anomalie paznokci, dyshidrosis.

Abstract

Ectodermal dysplasia (ED) is a congenital syndrome of developmental disorders in tissues derived from the ectoderm. The inheritance of ED may be autosomal dominant or recessive. The distinctive features of this syndrome involve the skin and appendages, dentition, eye, ear, adrenal glands, nervous system and facial part of the skull. Over 200 forms of this disease are described, about 120 include symptoms located in the oral cavity and dentition. One of the several classifications, by Freire-Maia and Pinheiro, is based on the presence of four leading clinical symptoms: hair disorders, dental anomalies, nail disorders and dyshidrosis. ED needs multidisciplinary treatment because of the multitude and variety of its symptoms.

Keywords: ectodermal dysplasia, symptoms, hair disorders, dental anomalies, nail anomalies, dyshidrosis.

Dysplazja ektodermalna jest genetycznie uwarunkowanym zespołem wad rozwojowych struktur pochodzenia ektodermalnego. Główne objawy dysplazji ektodermalnej dotyczą skóry i jej przydatków (włosów, paznokci, gruczołów potowych, ślinowych, łzowych, łojowych), uzębienia, budowy części twarzowej czaszki, tkanek oka, ucha, nadnerczy, układu nerwowego oraz rozwoju umysłowego [1–7].

Jednym z kilkunastu podziałów dysplazji ektodermalnych, mających na celu ułatwienie i uściślenie diagnozy, jest podany w 1988 roku przez Freire-Maia i Pinheiro. Zaproponowali oni rozdzielenie dysplazji ektodermalnej na dwie grupy: A i B. W swojej klasyfikacji oparli się na ocenie występowania czterech podstawowych objawów klinicznych, oznaczonych numerami: 1 – zaburzenia owłosienia (trichodysplazja), 2 – nieprawidłowości uzębienia, 3 – dysplazja paznokci (onychodysplazja), 4 – zaburzenia potliwości (dyshidrosis). W grupie A do rozpoznania defektu ektodermalnego wystarczyły dwie z wymienionych nieprawidłowości, a w grupie B – przynajmniej jedna z podanych cech oraz inny objaw pochodzenia ektodermalnego, np. zmiany skórne, zaburzenia narządu wzroku lub słuchu. W grupie A badacze wyróżnili 11 podgrup, w zależności od obserwowanych objawów. Na przykład, w podgrupie 1–2–3–4 występują zaburzenia owłosienia, uzębienia, paznokci i potliwości (zespół Christ–Siemens–Touraine), w podgrupie 1–2–4 – zaburzenia owłosienia, uzębienia i potliwości (dysplazja Bööka), w podgrupie 1–2 – zaburzenia owłosienia i uzębienia (zespół Mikaeliana). Podgrupy obejmują tzw. czyste postaci dysplazji ektodermalnej („pure” ED) oraz zespoły dysplazji ektodermalnych (ED syndromes), w których dodatkowo występują nieprawidłowości ze strony organów wewnętrznych i niedorozwój umysłowy [8, 9].

Zaburzenia owłosienia (trichodysplazja)

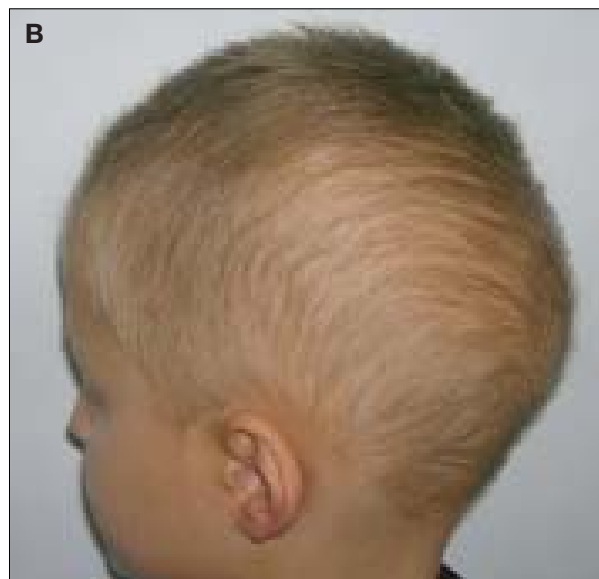
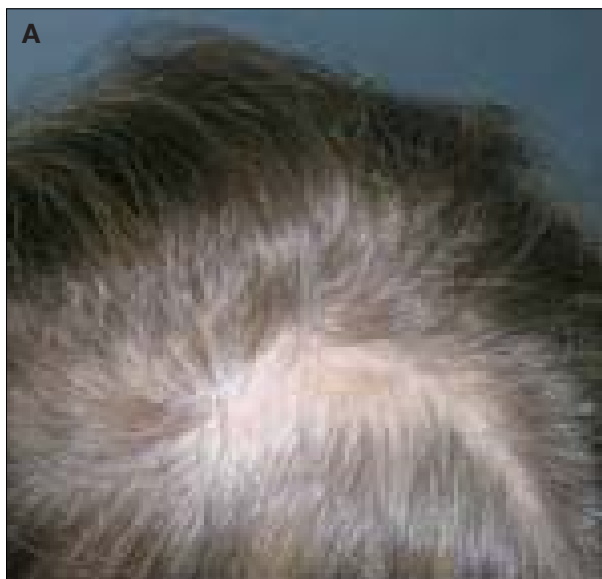Pierwszy objaw dysplazji ektodermalnej w klasyfikacji Freire-Maia i Pinheiro dotyczy owłosienia, które jest słabo rozwinięte (hypotrichosis). Włosy są najczęściej jasne, krótkie, delikatne, cienkie i łamliwe, czasami występuje brak brwi i/lub rzęs. Opisywane zaburzenia to między innymi tysienie ogniskowe (np. w zespole Bloch-Sulzbergera), przewlekłe zapalenie owłosionej skóry głowy z tworzeniem strupów (w zespole Rappa-Hodkina) oraz genetycznie uwarunkowane dystrofie łodyg (rozszczip węzłowaty włosa, włosy skręcone, trichotiodystrofia). U pacjentów z trichitiodystrofią, w związku z defektem metabolicznym siarki, stwierdza się włosy bardzo kruche i łamliwe. Badania biochemiczne wykazują zmniejszenie liczby aminokwasów siarkowych (cystyny i cysteiny). Zaburzenia owłosienia u pacjenta z ED przedstawiono na **rycinie 1** [10–19].

Nieprawidłowości uzębienia

Objawy dysplazji ektodermalnej w zakresie uzębienia, to nieprawidłowości zębowe dotyczące

liczby, budowy, położenia oraz czasu i kolejności wyrzynania zębów mlecznych i stałych. Występują: wrodzony brak zawiązków (agenezja) w uzębieniu mlecznym lub/i stałym, zmiany kształtu zębów (zęby pieńkowate, kołkowate, stożkowate) i ich wymiarów (mikrodoncja, zmniejszona liczba guzków zębów trzonowych), zęby taurodontyczne, zatrzymane, wrodzone, noworodkowe, rzadziej nadliczbowe oraz hipoplazja szkliwa. Najczęściej obserwuje się wrodzony brak ostatnich zębów z każdej grupy zębowej – trzecich zębów trzonowych, drugich zębów przedtrzonowych, górnych bocznych zębów siecznych [20, 21]. W uzębieniu mlecznym braki są obserwowane głównie w okolicy zębów siecznych [21]. Agenezji zębów mlecznych najczęściej towarzyszy wrodzony brak ich stałych następców, przy czym nasilenie nieprawidłowości w uzębieniu stałym jest na ogół większe [19, 22].

Występuje opóźnienie i zmiana kolejności wyrzynania zębów. Badania Uslenghi [23] i wsp. wykazały, że u dzieci z hipodoncją rozwój zębów jest średnio o 1,5 roku opóźniony w porównaniu do



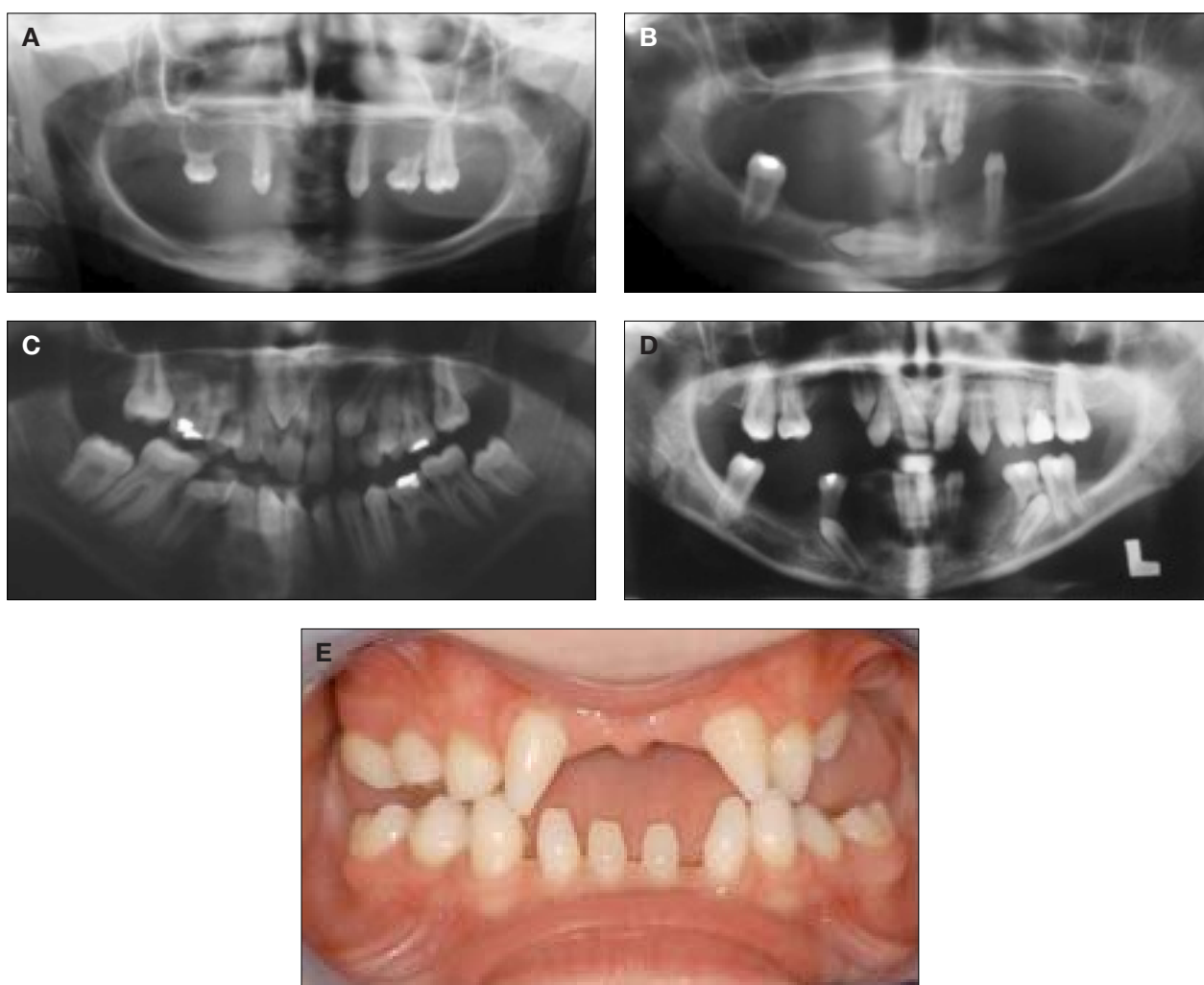
Rycina 1. Nieprawidłowości owłosienia u pacjentów z dysplazją ektodermalną: A – tysienie bliznowaciejące, B – hipotrichoza w badaniu klinicznym, C – trichotiodystrofia w badaniu mikroskopowym ze światłem spolaryzowanym, D – brak brwi i rzęs u pacjenta z dysplazją ektodermalną

Figure 1. Hair disorders in patients with ectodermal dysplasia: A – keratosis follicularis spinulosa decalvans, B – hypotrichosis in clinical examination, C – Trichothiodystrophy in polarized light microscopy, D – absence of eyebrows and eyelashes in ectodermal dysplasia patient

grupy kontrolnej z pełnym uzębieniem, przy czym opóźnienie jest większe przy mnogich brakach.

Wśród nieprawidłowości położenia zębów opisywane są: diastemy i tremy między wyrzniętymi zębami mlecznymi i stałymi, zwiększony nagryz pionowy, inklinacje, rotacje, infrapozycje, transpozycje, reinkluzyje oraz przetrwałe zęby mleczne przy braku stałych następców. Braki zawiązków są przyczyną niedorozwoju wyrostka zębodołowego szczęki i części zębodołowej trzonu żuchwy oraz zatrzymania zębów w hipoplastycznej kości [1, 3, 24, 25]. Występują różne postacie wad zgryzu, zależnie od liczby i lokalizacji brakujących zawiązków stałych zębów.

Przetrwałe zęby mleczne, przy braku zawiązków zębów stałych, na skutek dłuższego obciążenia czynnościowego są przeważnie znacznie starte. Badania w mikroskopie optycznym podłużnych szlifów takich zębów mlecznych, usuniętych u dorosłych osób z oligodontcją uzębienia stałego, wykazały ścieńczenie i częściowe starcie szkliwa, brak układu pęczków szkliwnych i ich przeplatania, słabsze powiązania między pryzmatami oraz cechy nadmiernej mineralizacji, będące przyczyną kruchości tych zębów. Także w zębinie szerokość i przebieg kanalików zębinowych odbiegały od normy. Jednocześnie zaobserwowano liczne połączenia zębinowo-cementowe, które jako dodat-



Rycina 2. Nieprawidłowości uzębienia u pacjentów z dysplazją ektodermalną: A – oligodontcja uzębienia mlecznego i stałego, hipoplazja wyrostka zębodołowego szczęki i części zębodołowej trzonu żuchwy, B – oligodontcja uzębienia stałego, hipoplazja wyrostka zębodołowego szczęki i części zębodołowej żuchwy, zatrzymany dolny kieł, C – oligodontcja uzębienia stałego, transpozycja górnego prawego kła z bocznym zębem siecznym, D – oligodontcja uzębienia stałego, zatrzymanie i ekotopowe wyrzynanie dolnych kłów, taurodontyzm dolnych zębów trzonowych, E – hipodontcja uzębienia mlecznego, oligodontcja uzębienia stałego, mikrodoncja, zęby stożkowate

Figure 2. Disorders of dentition in patients with ectodermal dysplasia: A – oligodontia of primary and permanent dentition, hypoplasia of alveolar process and alveolar part of the mandible, B – oligodontia of permanent dentition, hypoplasia of alveolar process and alveolar part of the mandible, retained lower canine, C – oligodontia of permanent dentition, transposition of upper right canine with lateral incisor, D – oligodontia of permanent dentition, retention and ectopic eruption of lower canines, taurodontism of lower molars, E – hypodontia of primary dentition, oligodontia of permanent dentition, microdontia, conical teeth

kowa droga wymiany substancji odżywczych i metabolitów pozwoliły na długi czas ich przetrwania w jamie ustnej [21, 26].

Kjær [27] przeprowadził badania, mające na celu przewidywanie czasu przetrwania zębów mlecznych, w przypadku braku ich stałych następców, u osób z mnogą agenezją. Wykazał, że u pacjentów, których stałe uzębienie wykazuje dodatkowe nieprawidłowości pochodzenia ektodermalnego (np. nietypowy kształt zębów siecznych, taurodontyzm zębów trzonowych, agenezję o nietypowej lokalizacji), nie należy oczekiwać długiego czasu przetrwania mlecznych zębów trzonowych w jamie ustnej (**Rycina 2**).

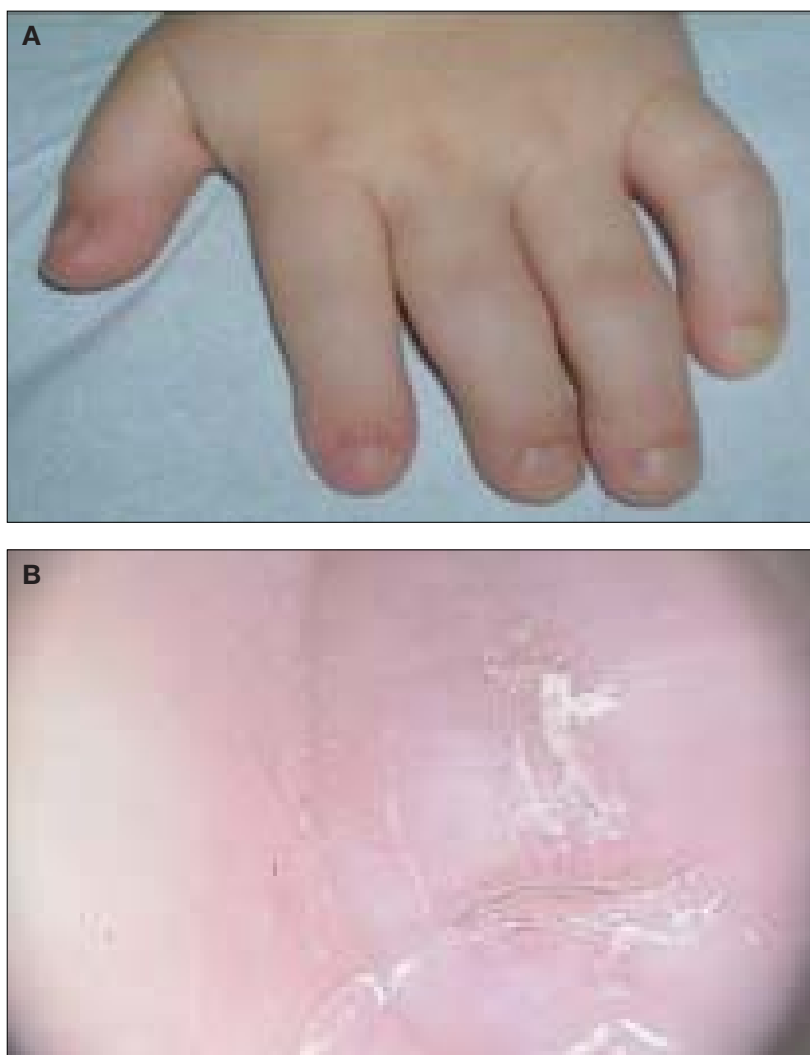Anomalie budowy paznokci (onychodysplazja)

Trzecim objawem w klasyfikacji Freire-Maia i Pinheiro jest onychodysplazja. Paznokcie u pacjentów z dysplazją ektodermalną mogą być dystroficzne, słabo wykształcone, krótkie, cienkie, kruche i łamliwe, o zmienionym kształcie (np. tyżeczko-watym). Obserwuje się też hipertrofię, zaburzenia

keratynizacji, skrócenie płytki paznokcia z utratą oskórka oraz oddzielanie się paznokci od łożyska (onycholysis), a w badaniu mikroskopowym objaw „szkiełka od zegarka” (**Rycina 3**) [14, 21, 28–30].

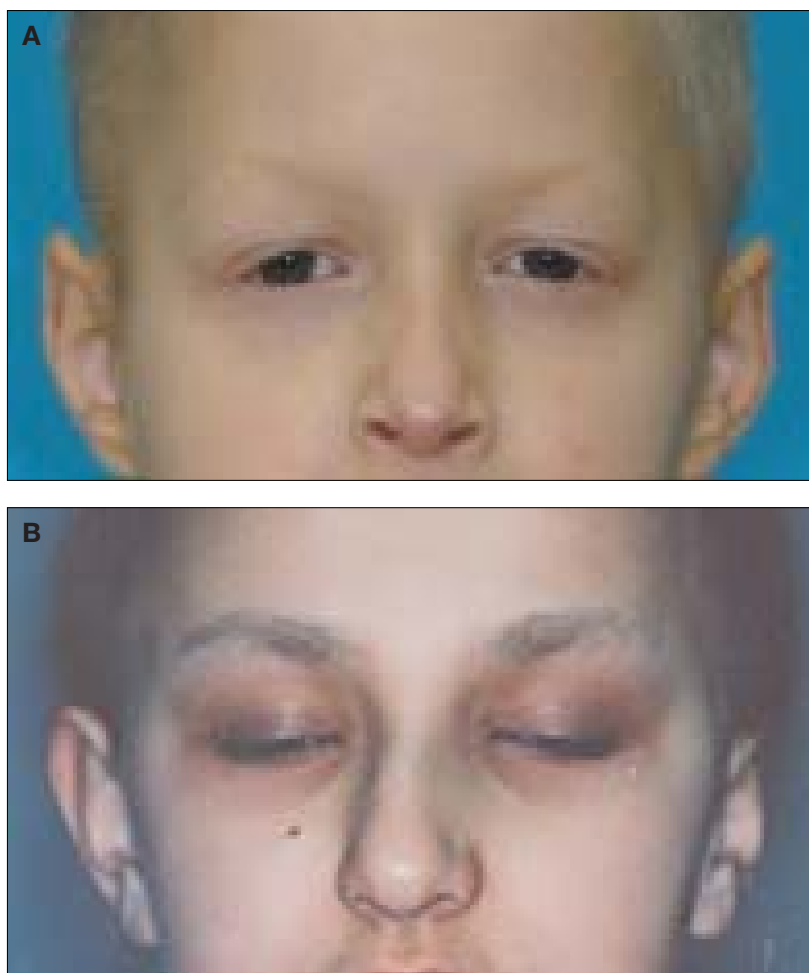Dyshydrosis

Czwarty objaw dysplazji ektodermalnej według Freire-Maia i Pinheiro to dyshydrosis. Skóra u pacjentów z defektem ektodermalnym jest cienka, gładka, blada z powodu zmniejszonej ilości pigmentu, z miejscową brązową hiperpigmentacją w okolicy powiek, kolan i łokci (w postaci hipohydrotycznej). Niedobór i hipoplazja gruczołów łojowych powoduje szorstkość i nadmierne rogowacenie dłoni i stóp. Zmniejszona liczba i niewydolność gruczołów potowych sprawiają, że jest ona sucha i ciepła. Występują zaburzenia termoregulacji (zwłaszcza u niemowląt) i nadwrażliwość na temperaturę. Opisywane są przewlekłe wykwity egzematyczne, złuszczające zapalenie skóry, keratodermia i rybia łuska. U pacjentów z dysplazją ektodermalną stwierdza się charak-



Rycina 3. Objaw onychodysplazji: A – dystroficzne paznokcie, B – paznokcie typu szkiełka od zegarka

Figure 3. Clinical symptoms of onychodysplasia: A – dystrophic nails, B – watch-glass nails



Rycina 4. Objaw dyshydrosis u pacjentów z dysplazją ektodermalną: A – suchość skóry, zmarszczki na dolnej powiece u czteroletniego chłopca, B – suchość skóry, hiperpigmentacja powiek u ośmioletniej dziewczynki

Figure 4. Symptoms of dishydrosis in patients with ectodermal dysplasia: A – dry skin, lower eyelid wrinkles in 4 year old boy, B – dry skin, hyperpigmentation of the eyelids in 8 year old girl

terystyczny układ wzorów dermatoglicycznych na dłoniach i stopach (np. brak wzorów wirowych przy zwiększonej liczbie łuków i pętli łokciowych na opuszkach palców rąk i stóp), hipoplazję i zaburzenia strukturalne listewek skórnych oraz nieprawidłowe bruzdy zgięciowe (bruzda Sydney) [1, 4, 10, 14, 31].

U pacjentów z postacią hipohydrotyczną dysplazji ektodermalnej niedoborom gruczołów potowych może towarzyszyć hipoplazja gruczołów łzowych. Jest ona przyczyną zmniejszonego wydzielania łez i zapalenia spojówek, pacjenci skarżą się na suchość oczu i fotofobię [8, 21]. Niedobór gruczołów ślinowych powoduje z kolei zmniejszone wydzielanie śliny i suchość błon śluzowych. Pacjenci cierpią na zapalenia jamy ustnej, gardła, zanikowe zapalenia błony śluzowej nosa, alergiczne nieżyty nosa, zapalenia zatok obocznych nosa, trudności w połykaniu. Ich głos może być szorstki i chrapliwy. Kserostomia jest przyczyną choroby próchnicowej zębów i problemów periodontologicznych [3, 32, 33, 34]. Win-

ter [35], która opisała raka tchawicy u pacjentki z postacią hipohydrotyczną dysplazji ektodermalnej uważa, że może istnieć związek między HED a nowotworami górnych dróg oddechowych (**Rycina 4**).

Tak różnorodne objawy dysplazji ektodermalnej sprawiają, że leczenie pacjentów jest interdyscyplinarne. Oprócz lekarzy różnych specjalności, w zależności od stwierdzonych objawów klinicznych, biorą w nim udział także stomatolodzy: pedodont, ortodonta, protetyk, radiolog, periodontolog oraz chirurg stomatologiczny i twarzo-szczękowy.

Piśmiennictwo

- [1] Baskan Z, Yavuz I, Ulku R, Kaya S, Yavuz Y, Basaran G, Adiguzel O, Torun O. Evaluation of ectodermal dysplasia. *Kaohsiung J Med Sci.* 2006;22:171–176.
- [2] Ciechowicz K, Mateńko D, Feder T, Kubani M, Zadurska M. Zespołowe leczenie ortodontyczno-chirurgiczno-protetyczne pacjentów z zespołem ektodermalnym. *Protet Stomatol.* 2007;LVII(3):157–162.
- [3] Gruber J, Kreitzberg G. Ectodermal dysplasia. A seven-year case report. *NYSDJ.* 2006;11:28–31.

- [4] Rosnowska-Mazurkiewicz A, Wojtaszek-Stomińska A. Anhydrotyczna dysplazja ektodermalna. *Ortopedia Szczękowa i Ortodoncja*. 2000;3:17–22.
- [5] Zadurska M. Problemy wielospecjalistycznego leczenia pacjentów z oligodoncją (na podstawie piśmiennictwa i własnych obserwacji). *Stomatol Współcz.* 2007;14(5):20–27.
- [6] Hekmatfar S, Jafari K, Meshki R, Badakhsh S. Dental management of Ectodermal Dysplasia: Two clinical case reports. *J Dent Res Clin Dent Prospect*. 2012;6(3):108–112.
- [7] Haraswarupa Puttaraju G, Magadi Visveswariah P. Ectodermal dysplasia in identical twins. *Pharm Bioallied Sci*. 2013;5(Suppl 2):150–153.
- [8] Nordgarden H, Storhaug K, Lyngstadaas SP, Jensen JL. Salivary gland function in person with ectodermal dysplasias. *Eur J Oral SCI*. 2003;111:371–376.
- [9] Priolo M, Lagana C. Ectodermal dysplasias: a new clinical – genetic classification. *J Med Genet*. 2001;38:579–585.
- [10] Akhyani M, Kiavash K. Ectodermal dysplasia with alopecia, onychodysplasia, hypohidrosis, keratoderma, abnormal teeth and deafness. *Indian J Dermatol Venereol Leprol*. 2007;73(6):409–410.
- [11] Derbanne MA, Sitbon MC, Landru MM, Naveau A. Case report: Early prosthetic treatment in children with ectodermal dysplasia. *Eur Arch Paediatr Dent*. 2010;11(6):301–305.
- [12] Dishop MK, Bree AF, Hicks MJ. Pathologic changes of skin and hair in ankyloblepharon-ectodermal defects-cleft lip/palate (AEC) syndrome. *Am J Med Genet A*. 2009;149A(9):1935–1941.
- [13] Faghri S, Tamura D, Kraemer KH, Digiovanna JJ. Trichothiodystrophy: a systematic review of 112 published cases characterises a wide spectrum of clinical manifestations. *J Med Genet*. 2008;45(10):609–621.
- [14] Harrison S, Sinclair R. Hypotrichosis and nail dysplasia: A novel hidrotic ectodermal dysplasia. *Austral J Dermatol*. 2004;45:103–105.
- [15] Kowalska-Olędzka E, Rakowska A, Słowińska M, Czuczara J, Rudnicka L. Zastosowanie badania trichoskopowego w diagnostyce chorób włosów. *Dermatologica*. 2007;2:37–40.
- [16] Rouse C, Siegfried E, Breer W, Nahas G. Hair and Sweat Glands in Families With Hypohidrotic Ectodermal Dysplasia. *Arch Dermatol*. 2004;140:850–855.
- [17] Selvaag E, Maseng Aas A, Heide S. Structural hair shaft abnormalities in hypomelanosis of Ito and other ectodermal dysplasias. *Acta Paediatr*. 2000;89:610–612.
- [18] Wahiduzzaman MD. Incontinentia pigmenti involving only the skin. *J Medicine*. 2009;10:25–27.
- [19] Nascimento de Aquino, Maris Ribeiro Paranaíba L, Sergio Oliveira Swerts M, Reis Barbosa Martelli D, Monteiro de Barros L, Martelli Junior H. Ortofacjal features of hypohidrotic ectodermal dysplasia. *Head Neck Pathol*. 2012;6(4):460–466.
- [20] Cameron AC, Widmer RP. *Stomatologia dziecięca*. Wydawnictwo Medyczne Urban & Partner, Wrocław. 2005.
- [21] Zadurska M. Oligodoncja w aspekcie wybranych objawów Dysplazji Ektodermalnej, Rozprawa habilitacyjna; Warszawa. 2011.
- [22] Sholapurkar AA, Setty S, Pai KM. Total anodontia in patient with hypohidrotic ectodermal dysplasia. Report of rare case of Christ-Siemens Touraine syndrome. *NY State Dent J*. 2011;77(1):36–9.
- [23] Uslenghi S, Liversidge HM, Wong FS. A Radiographic Study of Tooth Development in Hypodontia. *Arch Oral Biol*. 2006;51(2):129–133.
- [24] Guckes AD, Brahim JS, McCarthy GR, Rudy SF, Cooper LF. Using endosseous dental implants for patients with ectodermal dysplasia. *JADA*. 1991;122:59–62.
- [25] Güler N, Çildir Ş, Iseri U, Sandalli N, Dilek Ö. Hypohidrotic ectodermal dysplasia with bilateral impacted teeth at the coronoid process: A case rehabilitated with mini dental implants. *Oral Surg Oral Med Oral Pathol Oral Radiol Endod*. 2005;99:34–38.
- [26] Aydinbelge M, Gumus HO, Sekerci AE, Demetoglu U, Etoz OA. Implants in children with hypohidrotic ectodermal dysplasia: an alternative approach to esthetic management: case report and review of the literature. *Pediatr Dent*. 2013;35(5):441–6.
- [27] Kjær I, Nielsen MH, Skovgaard LT. Czy można przewidzieć przetrwanie mlecznych trzonowców u osób z mnogą agenezją zębów? *Forum Ortod*. 2008;4(4):113.
- [28] Freiman A, Borsuk D, Barankin B, Sperber GH, Krafchik B. Dental manifestations of dermatologic conditions. *J Am Acad Dermatol*. 2009;60:289–298.
- [29] Naeem M, Jelani M, Lee K, Ali G, Chishti MS, Wali A, Gul A, John P, Hassan MJ, Leal SM, Ahmad W. Ectodermal dysplasia of hair and nail type: mapping of a novel locus to chromosome 17p12-q21.2. *Br J Dermatol*. 2006;155:1184–1190.
- [30] More BC, Bhavsar K, Joshi J, Varma SN, Tailor M. Hereditary ectodermal dysplasia: a retrospective study. *J Nat Sci Biol Med*. 2013;4(2):445–450.
- [31] Kramer JF, Baethge C, Tschernitschek H. Implants in children with ectodermal dysplasia: a case report and literature review. *Clin Oral Impl Res*. 2007;18:140–146.
- [32] Mehta U, Brunworth J, Lewis RA, Sindwani R. Rhinologic manifestations of ectodermal dysplasia. *Am J Rhinol*. 2007;21:55–58.
- [33] Mills R, Montague ML, Naysmith L. Ear, nose and throat manifestations of ectodermal dysplasia. *J Laryngol Otol*. 2004;118(6):406–408.
- [34] Sachidananda R, Nagadi A, Kumar P. Anhidrotic ectodermal dysplasia presenting as atrophic rhinitis. *J Laryngol Otol*. 2004;118:556–557.
- [35] Winter SCA, Bates GJ. Hypohidrotic ectodermal dysplasia associated with squamous cell carcinoma of the trachea. *J Laryngol Otol*. 2002;116:742–743.

Zakład Ortodoncji WUM
ul. Nowogrodzka 59
02-006 Warszawa
tel.: 22 502 10 32
e-mail: malgorzatazadurska@wp.pl