

УДК 616.716.1/4-006.343-089-02:616.311.3-007.24-084

DOI 10.11603/2311-9624.2018.1.8159

©Я. В. Пюрик¹, Х. В. Погорецька², Л. О. Пацкань²Івано-Франківський національний медичний університет¹ДВНЗ «Тернопільський державний медичний університет імені І. Я. Горбачевського»²

Кісткова репарація щелеп під впливом суміші біоактивного скла й аутологічного кісткового мозку

Вступ. Операцію видалення одонтогенних кіст щелеп відносять до числа найпоширеніших операційних втручань. Хворі з радикальними кістками щелепових кісток складають близько 6 % у загальній структурі стоматологічної захворюваності. Після видалення кісти утворюються кісткові порожнини, загоєння яких супроводжується частим нагноєнням і є довготривалим. Для пришвидшення загоєння кісткових порожнин використовують різноманітні трансплантати, виготовлені з нативної або штучної кістки.

Мета дослідження – підвищити ефективність лікування хворих із одонтогенними кістами, поєднавши аутологічний кістковий мозок зі штучним заміником кістки, створивши суміш, яка заміщуючи кісткові дефекти, буде оптимізувати репаративні процеси і, таким чином, відновлювати анатомо-функціональні властивості зубощелепової системи.

Матеріали і методи. Обстежено 60 хворих віком 18–65 років, яких прооперували з причини радикальних кіст щелеп. Пацієнти перебували на стаціонарному лікуванні у відділенні щелепно-лицевої хірургії Івано-Франківської обласної клінічної лікарні.

Результати досліджень та їх обговорення. Діагноз захворювання верифікували на основі даних рентгенологічного дослідження. Рентгенографічні розміри кіст були в межах 1,5–3,5 см. Залежно від виду матеріалу, яким проводили заміщення післяопераційних кісткових порожнин, хворих поділили на III групи: перша – 20 хворим заміщення проводили кров'яним згустком; друга – 20 пацієнтам післяопераційні кісткові дефекти заміщували біоактивним склом; третя – 20 хворим післяопераційні кісткові дефекти заміщували сумішшю аутологічного кісткового мозку і біоактивного скла.

Висновки. Розроблений комбінований матеріал суміші біоактивного скла з додаванням аутологічного кісткового мозку є індуктором і джерелом остеогенезу, що дозволяє рекомендувати його як метод вибору в лікуванні хворих із кістковими дефектами щелеп, які утворюються після видалення одонтогенних кіст. Таким чином, перспективність і важливість використання біопластичного матеріалу БСКМ у клінічній практиці дозволить значно розширити можливості сучасної реконструктивної і відновлювальної щелепно-лицевої хірургії.

Ключові слова: аутологічний кістковий мозок; остеопластичний матеріал; біфазна кераміка; біоактивне скло; кісти.

©Я. В. Пюрик¹, Х. В. Погорецькая², Л.О. Пацкань²Івано-Франковський національний медичний університет¹ГВУЗ «Тернопольский государственный медицинский университет имени И. Я. Горбачевского»²

Костная репарация челюстей под влиянием смеси биоактивного стекла и аутологического костного мозга

Резюме. Операция удаления одонтогенных кист челюстей относится к числу наиболее распространенных оперативных вмешательств. Больные с радикальными кистами челюстных костей составляют около 6 % в общей структуре стоматологической заболеваемости. После удаления кисты образуются костные полости, заживление которых сопровождается частым нагноением и является долговременным. Для ускорения заживления костных полостей используют различные трансплантаты, изготовленные из нативной или искусственной кости.

Цель исследования – повысить эффективность лечения больных с одонтогенными кистами, совместив аутологический костный мозг с искусственным заменителем кости, создав смесь, которая при замещении костных дефектов будет оптимизировать репаративные процессы и, таким образом, восстанавливать анатомо-функциональные свойства зубочелюстной системы.

Материалы и методы. Исследовано 60 больных в возрасте 18–65 лет, которые были прооперированы по причине радикальных кист челюстей. Больные находились на стационарном лечении в отделении челюстно-лицевой хирургии Ивано-Франковской областной клинической больницы.

Результаты исследований и их обсуждение. Диагноз заболевания был верифицирован на основе данных рентгенологического исследования. Рентгенографические размеры кист были в пределах 1,5–3,5 см. В зависимости от вида материала, которым проводили замещение послеоперационных костных полостей, больных разделили на III группы: первая – 20 больным замещения проводили кровяным сгустком; вторая – 20 пациентам послеоперационные костные дефекты замещали биоактивным стеклом, третья – 20 больным послеоперационные костные дефекты замещали смесью аутологического костного мозга и биоактивного стекла.

Выводы. Разработанный комбинированный материал смеси биоактивного стекла с добавлением аутологического костного мозга является индуктором и источником остеогенеза, что позволяет рекомендовать его как метод выбора в лечении больных с костными дефектами челюстей, которые образуются после удаления одонтогенных кист. Таким образом, перспективность и важность использования материала БСКМ в клинической практике позволит значительно расширить возможности современной реконструктивной и восстановительной челюстно-лицевой хирургии.

Ключевые слова: аутологический костный мозг; бифазная керамика; остеопластический материал; биоактивное стекло; кисты.

©Ya. V. Pyuryk¹, Kh. V. Pohoretska², L. O. Patskan²

Ivano-Frankivsk National Medical University¹

I. Horbachevsky Ternopil State Medical University²

Bone repair of the jaws under the influence of a mixture of bioactive glass and autologous bone marrow

Summary. Operation on removing odontogenic jaw cysts is one of the most common surgical interventions. Patients with radicular cysts of the maxillary bones make up about 6 % in the overall structure of dental morbidity. After the removal of cysts the bone cavities are formed, the healing of which is accompanied by frequent suppuration and is long-lasting. To speed up the healing of bone cavity using various grafts made of native or synthetic bone.

The aim of the study – to improve the efficacy of treatment for odontogenic cysts, we decided to combine autologous bone marrow with an artificial bone substitute, creating a mixture that, by replacing bone defects with it, would optimize reparative processes and thus restore the anatomical and functional properties of the dento-facial system.

Materials and Methods. 60 patients aged 18–65 years who were operated on the basis of radicular jaw cysts were examined. The patients were on inpatient treatment at the Department of Maxillofacial Surgery of Ivano-Frankivsk Regional Clinical Hospital.

Results and Discussion. The diagnosis of the disease was verified on the basis of the data of the X-ray examination. The radiographic dimensions of the cysts were within 1.5–3.5 cm. Depending on the type of material used to substitute postoperative bone cavities, patients were divided into III groups: I – in 20 patients restoration was made a blood clot; II – in 20 patients postoperative bone defects were replaced with bioactive glass, and III – in 20 patients postoperative bone defects were replaced with a mixture of autologous bone marrow and bioactive glass.

Conclusions. The developed composite material of bioactive glass with the addition of an autologous bone marrow is an inductor and a source of osteogenesis, which allows to recommend it as a method of choice in the treatment of patients with bone defects of the jaws that are formed after the removal of odontogenic cysts. Thus, the prospectivity and importance of the use of bioplastic material in the clinical practice of marrow bioactive mixture in clinical practice will significantly expand the possibilities of modern reconstructive and restorative maxillofacial surgery.

Key words: marrow; osteoplastic material; bioactive glass; bone cavities; cyst.

Вступ. Операцію видалення одонтогенних кіст щелеп відносять до найпоширеніших операційних втручань. Хворі з радикалярними кістами щелепових кісток складають близько 6 % в загальній структурі стоматологічної захворюваності [9,10]. Після видалення кісти утворюються кісткові порожнини, загоєння яких супроводжується частим нагноєнням і є

довготривалим. Для пришвидшення загоєння кісткових порожнин використовують різноманітні трансплантати, виготовлені з нативної або штучної кістки [7].

В останні десятиліття спостерігається тенденція до витіснення кісткових трансплантатів новими різноманітними імплантаційними матеріалами, зокрема на основі синтетичних

фосфатів кальцію, таких, як гідроксиапатит кальцію (ГА), трикальцій фосфат (ТКФ), які є структурними аналогами мінерального компонента кісткової речовини. Разом з тим, чисті ГА і ТКФ не володіють остеоіндукційними властивостями, мають низькі репаративні здатності; рентгенконтрастність матеріалу не дозволяє чітко простежити процес його перебування. Ці обставини зумовили пошук композитних синтетичних і комбінованих матеріалів на основі біфазних керамік із використанням різних біоматеріалів, що зв'язують компоненти, біоактивних речовин, фармакологічних препаратів [6].

Результати досліджень останніх років довели, що природним матеріалом, який має унікальні властивості й широкий спектр дії, може оптимізувати процеси репарації, є аутологічний кістковий мозок [1, 2].

Метою дослідження було підвищення ефективності лікування хворих з одонтогенними кістами, поєднання аутологічного кісткового мозку із штучним замінником кістки, створивши суміш, яка заміщує кісткові дефекти, буде оптимізувати репаративні процеси і, таким чином, відновлювати анатомо-функціональні властивості зубощелепової системи.

При виготовленні суміші головним завданням було забезпечити близький до оптимального склад інгредієнтів для відновлення кісткової тканини та поліпшення репаративного остеогенезу в післяопераційних дефектах щелепно-лицевої ділянки. Для суміші, яка складалась з аутологічного кісткового мозку і біоактивного скла, ми використовували біоактивний керамічний композит для відновлення кісткової тканини синтекстіс «Біоактивне скло» (ТУ У 33.1-31280163-0012005, який внесено у Державний реєстр медичних виробів, дозволених для використання в Україні за № 3653/2005 від 28.01.2005 р.). Об'єм співвідношення інгредієнтів становив 1:1.

Матеріали і методи. Обстежено 60 хворих віком 18–65 років, яких прооперували з причини радикальної кісти щелеп. Пацієнти перебували на стаціонарному лікуванні у відділенні щелепно-лицевої хірургії Івано-Франківської обласної клінічної лікарні.

Діагноз захворювання ставили на основі даних рентгенологічного дослідження. Рентгенографічні розміри кіст були в межах 1,5–3,5 см. Залежно від виду матеріалу, яким виконували заміщення післяопераційних кісткових порожнин, хворих поділили на III групи: перша –

20 хворим заміщення проводили кров'яним згустком; друга – 20 пацієнтам післяопераційні кісткові дефекти заміщували біоактивним склом; третя – 20 хворим післяопераційні кісткові дефекти заміщували сумішшю аутологічного кісткового мозку і біоактивного скла.

Кістковий мозок отримували шляхом ексфузії при пунктуванні клубової кістки в кількості 5–7 мл, що було достатньо для створення комбінованого трансплантата, використовуючи стабілізатор «Глюгіцир» [8].

Оцінку результатів клінічного дослідження здійснювали за даними загальноклінічних, біохімічних, рентгенологічних, ехоостеометричних методів (ЕОМ) обстеження пацієнтів. Клінічні, рентгенологічні та ехоостеометричні дослідження проводили до хірургічного втручання і через 1; 3; 6; 9 і 12 місяців після нього.

Отримані цифрові результати опрацювали методами варіаційної статистики з використанням прикладного пакета комп'ютерної програми медико-статистичних обчислень STATISTICA.

Результати досліджень та їх обговорення. Спостереження за пацієнтами показали, що у трьох групах післяопераційний період перебігав із незначними ускладненнями. В 2-х пацієнтів першої групи (10 %) та 3-х хворих другої групи (15 %) відмічались ознаки нагноєння операційної рани, що супроводжувалось підвищенням температури тіла і гноєвиділенням. В подальшому цим хворим у рану ввели йодоформну турунду. Гладкий перебіг післяопераційного періоду, відсутність запальних ускладнень у хворих третьої групи можна пояснити, що створений композитний матеріал мав протизапальний ефект.

Самовільний біль у ділянці ураження, при пальпації, набряк або гіперемія слизової оболонки порожнини рота зникали у пацієнтів першої групи через $(6,2 \pm 1,2)$ дня, у хворих другої групи вказані симптоми тривали $(5,98 \pm 0,9)$ дня, у пацієнтів третьої групи – $(4,1 \pm 0,8)$ дня ($p < 0,05$). У 4-х (20 %) пацієнтів першої та у 3-х пацієнтів (15 %) другої груп спостерігалось часткове розходження країв рани без нагноєння.

При контрольних оглядах через місяць після операції у пацієнтів усіх груп були малопомітні рубці на місці втручання, слизова оболонка – блідо-рожевого кольору, гладка і блискуча. Після 4-х тижнів у хворих відмічено зміцнення резекованих зубів, що мали I–II ступені рухомості. Кількість зубів із рухомістю I ступеня зменшилася у хворих першої групи з

(35±4) % до (15±3) %, пацієнтів другої групи – з (34±2) % до (14±2) % ($p>0,05$), третьої – з (35±3) % до (8±2) % ($p<0,05$). У хворих усіх груп після 6 місяців спостереження всі зуби стали стійкими.

При динамічному рентгенологічному дослідженні альвеолярних відростків у пацієнтів після цистектомії з остеопластиком сумішшю аутологічного кісткового мозку та біоактивного скла вже через місяць виявлялися досить чіткі ознаки активних остеорепаративних процесів на місці кісткових дефектів. Вони проявлялися розмитістю і втратою чіткості контурів кісткових порожнин, зміною

контрастності частинок ГА і ТКФ у результаті їх біодеградації, а також появою в декількох місцях нижньої сітки кісткових трабекул новоствореної кісткової тканини. Зі збільшенням термінів спостереження структура кістки змінювалася і диференціювалася у зрілу з характерним трабекулярним рисунком і не відрізнялася від сусідніх ділянок кістки. Атрофія та деформація гребеня альвеолярного відростка щелеп на місці операційного втручання рентгенологічно не визначалася. Терміни регенерації кісткової тканини хворих першої групи представлені в таблиці 1.

Таблиця 1. Терміни регенерації кісткової тканини у хворих першої групи

Розмір порожнини (см)	Кількість випадків	Термін регенерації			
		≤ 3 місяці	6 місяців	9 місяців	12 місяців
1,5–2	10	3	4	2	1
2–3	5	–	1	2	2
≤3	5	–	–	–	4
Усього	20	3	5	4	7
%	100,0	15,0	25,0	20,0	35,0

Повна остеорепарація післяопераційних кісткових порожнин у хворих першої групи через 3 місяці відбулася у 15 % пацієнтів, до 6 місяців – у 25 %, до 9 місяців – у 20 % і до одного року – в 35 % хворих. У 5 % пацієнтів і після 2,5

року не настало повного загоєння кісткового післяопераційного дефекту.

Результати ЕОМ хворих першої групи корелювали з даними рентгенологічного дослідження (рис. 1).

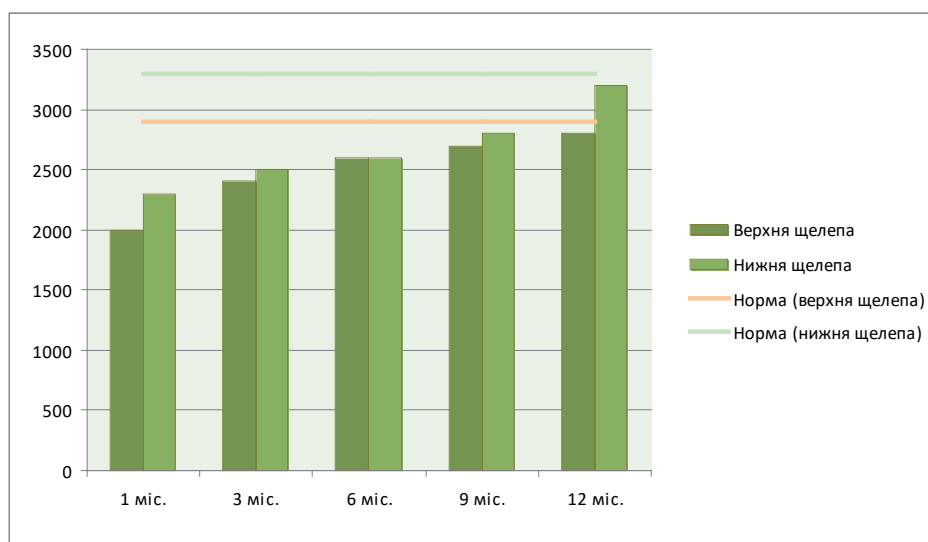


Рис. 1. Динаміка швидкості проходження ультразвуку по альвеолярних відростках верхніх і нижніх щелеп в до- і післяопераційний періоди у хворих першої групи.

Терміни рентгенологічного заповнення післяопераційних дефектів у пацієнтів другої гру-

пи представлено в таблиці 2, ехоостеометричні дані показано на рисунку 2.

Таблиця 2. Терміни регенерації кісткової тканини у хворих другої групи

Розмір порожнини (см)	Кількість випадків	Термін регенерації			
		≤ 3 місяці	6 місяців	9 місяців	12 місяців
1,5-2	13	2	4	5	2
2-3	5	–	1	1	2
≤3	2	–	–	–	1
Усього	20	2	5	6	6
%	100,0	10,0	25,0	30,0	25,0

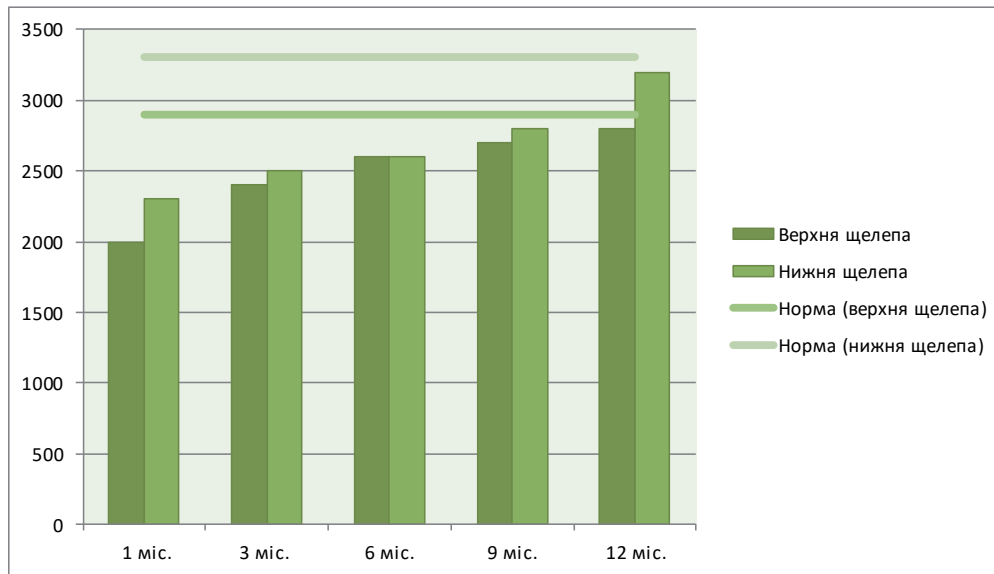


Рис. 2. Динаміка швидкості проходження ультразвуку по альвеолярних відростках верхніх і нижніх щелеп в до- і післяопераційний періоди у хворих другої групи.

Повна остеорепація післяопераційних кісткових порожнин у хворих другої групи через 3 місяці відбулася у 10 % пацієнтів, до 6 місяців – у 25 %, до 9 місяців – у 30 % і до одного року – в 25 % хворих. У 10 % пацієнтів і після 2,5 року не настало повного загоєння кістково-го післяопераційного дефекту.

Вивчаючи динаміку процесу остеорегенерації, ми встановили, що показники швидкості проходження ультразвукових хвиль у ділянці розмі-

щення патологічних процесів у хворих першої і другої групи відрізнялися незначно ($p > 0,05$).

У таблиці 3 представлено терміни загоєння залишкових кісткових порожнин щелеп хворих третьої групи.

Результати ЕОМ хворих третьої групи (рис. 3) вказують на те, що при виповненні післяопераційних кісткових порожнин щелеп аутологічним кістковим мозком із біоактивним склом відбуваються активні остеорепаративні

Таблиця 3. Терміни регенерації кісткової тканини у хворих третьої групи

Розмір порожнини (см)	Кількість випадків	Термін регенерації			
		≤ 1 року	1-1,5 року	1,5-2 року	2-2,5 року
1,5-2	13	2	4	5	2
2-3	5	–	1	1	3
≤3	2	–	–	–	2
Усього	20	2	5	6	7
%	100,0	10,0	25,0	30,0	35,0

процеси з перебудовою і мінералізацією кісткового регенерату, оскільки швидкість проходження ультразвуку по кістці є тим вищою,

чим менша її пористість і більша концентрація солей кальцію, фосфату та інших мінеральних компонентів.

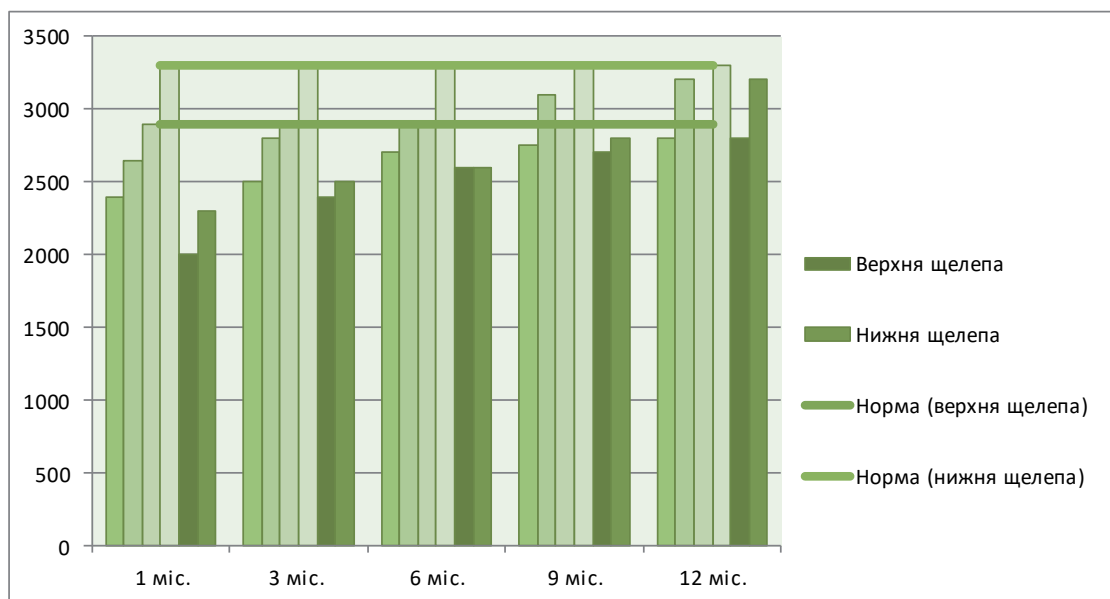


Рис. 3. Динаміка швидкості проходження ультразвуку по альвеолярних відростках верхніх і нижніх щелеп перед і після операцій (третя група).

Результати ехоостеометричних досліджень, які ми отримали, дозволяють зробити висновок, що динамічні зміни процесів репаративної регенерації у ділянці післяопераційних кісткових порожнин щелеп за показниками швидкості розповсюдження ультразвуку щелепними кістками як до хірургічного втручання, так і у віддалені терміни після операції, протягом року повністю корелюють із клінічною і рентгенологічною характеристикою процесів остеорегенерації. УЕОМ доповнює і об'єктивно підтверджує перебудову кісткового регенерату в повноцінну високодиференційовану зрілу кістку.

Клінічні, рентгенологічні та ехоостеометричні дослідження репаративного остеогенезу в пацієнтів з остеопластиком після операційних кісткових порожнин щелеп ми доповнили дослідженням біохімічних маркерів ремоделювання кісткової тканини, оскільки маркери метаболізму її реагують швидше, порівняно з УЕОМ, на вплив різних чинників на кісткову тканину та забезпечують безпосередню інформацію про її стан. При визначенні фракцій оксипроліну в сечі пацієнтів, ми оцінювали співвідношення активності процесів біосинтезу та катаболізму колагену, що характеризували стан репаративного остеогенезу.

При обстеженні пацієнтів усіх груп перед

операцією, рівень ВО виявився у 1,4 раза вищим, порівняно з нормою, а рівень БЗО був у межах норми. Це вказувало на те, що переважають катаболічні процеси в кістковій тканині, спричинені деструктивним впливом білякореневих кіст щелеп.

Відразу після операції у пацієнтів третьої групи екскреція ВО підвищувалася у 2 рази, порівняно з нормою, і у 1,4 раза порівняно з вихідними даними. Одночасно рівень БЗО був у межах норми, але дещо нижчим порівняно з показником перед операцією. Це свідчило про посилення катаболізму колагену під час першої стадії репаративного остеогенезу – фази резорбції кісткової тканини. Починаючи з третьої доби після цистектомії, ми спостерігали різке зниження рівня ВО в сечі, який на 7-му добу зрівнявся з вихідними, а на 21 – наблизився до норми. У ці ж терміни підвищились показники вмісту БЗО. Вказаний феномен, на нашу думку, є свідченням того, що в процесі репаративної регенерації під впливом підсаженого матеріалу, який складався з аутологічного кісткового мозку та біоактивного скла, скорочувалася фаза резорбції і швидше (на 3-ю добу після операції) наставала фаза регенерації.

Надалі й аж до кінця спостереження за хворими третьої групи показники екскреції ВО і БЗО були у межах норми, що, на нашу думку,

вказувало на нормалізацію метаболізму кісткової тканини, тобто урівноваження процесів катаболізму і біосинтезу колагену.

Результати дослідження показників метаболізму колагену в пацієнтів з остеопластикою післяопераційних кісткових порожнин щелеп, отримані нами, засвідчили, що застосування аутологічного кісткового мозку і біоактивного скла позитивно впливає на репаративний остеогенез у ранні терміни після операції та оптимізує процеси репаративної регенерації щелепових кісток.

З метою оцінки впливу біопластичної суміші БСКМ на організм хворих, яким виповнювали кісткові порожнини щелеп після операції цистектомії, ми вивчали активність АсАТ і АлАТ у сироватці крові. Аналіз результатів біохімічних досліджень показав, що активність амінотрансфераз як перед операцією, так і після неї упродовж усього періоду спостереження у всіх хворих суттєво не змінювалась і її показники були у межах норми.

Активність АсАТ у пацієнтів третьої групи становила $(0,29 \pm 0,05)$ – $(0,35 \pm 0,05)$ ммоль/год, а активність АлАТ – $(0,39 \pm 0,05)$ – $(0,46 \pm 0,05)$ ммоль/год. На нашу думку, це дозволяє стверджувати, що застосування остеопластичного матеріалу на основі аутологічного кісткового мозку та біоактивного скла не впливало на ферментативну активність амінотрансфераз

сироватки крові й відповідно суміш аутологічного кісткового мозку та біоактивного скла не мала шкідливого впливу на організм пацієнтів. Все це в кінцевому результаті зумовлює позитивний клінічний ефект остеопластичних операцій із застосуванням аутологічного кісткового мозку з біоактивним склом.

Висновки. Розроблений комбінований матеріал суміші біоактивного скла з додаванням аутологічного кісткового мозку є індуктором і джерелом остеогенезу, що дозволяє рекомендувати його як метод у лікуванні хворих із кістковими дефектами щелеп, що утворюються після видалення одонтогенних кіст.

Після пересадження розробленого комбінованого матеріалу не спостерігалось токсичного впливу на організм пацієнтів, про що свідчать показники активності амінотрансфераз до і після використання трансплантаційного матеріалу. Проведені дослідження перспективними і важливими при використанні біопластичного матеріалу БСКМ у клінічній практиці, що дозволить значно розширити можливості сучасної реконструктивної і відновлювальної щелепно-лицевої хірургії.

Перспективи подальших досліджень. Перспективним є подальше вивчення механізмів кісткоутворення під дією штучних замінників кістки з залученням маркерів кісткоутворення і кісткової резорбції.

Список літератури

1. Аветіков Д. С. Щодо питання упорядкування класифікації кіст щелеп / Д. С. Аветіков, І. В. Яценко, Н. А. Соколова // Буковинський медичний вісник. – 2012. – Т. 16, № 3, ч. 1. – С. 173–176.
2. Біла Н. Ф. Частота ускладнень із боку верхньощелепного синусу при хронічному періодонтиті зубів верхньої щелепи / Н. Ф. Біла, С. Д. Бабов, С. А. Шнайдер // Вісник стоматології. – 2014. – № 2. – С. 29–31.
3. Корнієнко М. М. Одонтогенні радикальні кістки щелеп, причини їх утворення та методи лікування / М. М. Корнієнко // Український медичний альманах. – 2013. – № 1 (додаток), т. 16. – С. 45–47.
4. Новый бифазный костзам материал «easy-graft@crystal» на основе β -трикальцийфосфата при замещении костных дефектов / А. В. Павленко, В. Ф. Токарский, Г. Б. Проць [и др.] // Современная стоматология. – 2013. – № 1. – С. 89–93.
5. Поєднане застосування аутологічного кісткового мозку і штучних замінників кістки для заміщення післяопераційних кісткових дефектів / В. П. Пюрик, Г. Б. Проць, С. А. Огієнко [та ін.] // Вісник проблем біології і медицини. – 2014. – № 2 (2). – С. 105–109.
6. Кузник Н. Б. Хірургічне лікування радикальних

кіст із використанням біокомпозиційних матеріалів / Н. Б. Кузник, С. Ю. Паліс, С. І. Трифаненко // Клінічна стоматологія. – 2014. – № 3. – С. 19–22.

7. Литвинець-Голутяк У. Є. Дослідження макро- та мікроелементного статусу у хворих на одонтогенні кістки / У. Є. Литвинець-Голутяк // Актуальні проблеми сучасної медицини. – 2013. – № 3 (43), Т. 13. – С. 47–50.

8. Віддалені результати застосування збагаченого тромбоцитами фібрину при заміщенні великих посткістозних порожнин на нижній щелепі. Опис клінічного випадку / А. В. Філіпський, К. В. Горицька, М. М. Готь, Т. А. Філіпська // Новини стоматології. – 2014. – № 4 (81). – С. 8–13.

9. Тимофеев А. А. Амелобластомы челюстей. Ретроспективный анализ по данным клиники челюстно-лицевой хирургии НМАПО им. П. Л. Шупика / А. А. Тимофеев, Н. А. Ушко, А. А. Савицкий // Современная стоматология. – 2013. – № 3. – С. 109–115.

10. Venkateshwar G. Extensive radicular cyst of the mandible: a rare case report / G. Venkateshwar, C. Girotra, G. Mandlik [et al.] // Inter J. Med. Dent. – 2013. – № 3. – P. 71–75.

References

1. Avetikov, D.S., Yatsenko, I.V. & Sokolova, N.A. (2012). Shchodo pytannia uporiadkuvannya klasyfikatsii kist shchelep [On the issue of organizing the classification of jaw cysts]. *Bukovynskiy medychniy visnyk – Bukovyna Medical Journal*, 16 (3), 1, 173-176 [in Ukrainian].
2. Bila, N.F., Babov, Ye.D. & Shnaider, S.A. (2014). Chastota uskladnen iz boku verkhnioshchelepnogo synusu pry khronichnomu periodontyti zubiv verkhnoi shchelepy [Frequency of complications of the maxillary sinus in chronic periodontitis of the teeth of the upper jaw]. *Visnyk stomatologii – Journal of Dentistry*, (2), 29-31 [in Ukrainian].
3. Korniienko, M.M. (2013). Odontohenni radykuliarni kisty shchelep, prychny yikh utvorennia ta metody likuvannia [Odontogenic radicular cysts of jaws, causes of their formation and methods of treatment]. *Ukrainskyi medychniy almanakh – Ukrainian Medical Almanac*, 1, (16), 45-47 [in Ukrainian].
4. Pavlenko, A.V., Tokarsky, V.F., Prots, G.B., Klymentev, V.G. & Shterenberg, A. (2013). Novyy bifaznyy kostzam material «easy-graft@crystal» na osnove β -trykaltsyyfosfata pri zameshchenii kostnykh defektov [New bi-phase bone material «easy-graft@crystal» based on β -tricalcium phosphate in the replacement of bone defects]. *Sovremennaya stomatologiya – Modern Dentistry*, (1), 89-93 [in Russian].
5. Piuryk, V.P., Prots, H.B., Ohiienko, S.A., Piuryk, Ya.V. & Makhlynets N.P. (2014). Poiednane zastosuvannia autolohichnogo kistkovoho mozku i shtuchnykh zaminnykiv kistky dlia zamishchennia pisliaoperatsiinykh kistkovykh defektiv [Combined application of autologous bone marrow and artificial bone substitutes for replacement of postoperative bone defects]. *Visnyk problem biologii i medytsyny – Journal of Biology and Medicine*, 2 (2), 105-109 [in Ukrainian].
6. Kuzniak, N.B., Palis, S.Yu. & Tryfanenko, S.I. (2014). Khirurhichne likuvannia radykuliarnykh kist iz vykorystanniam biokompozytsiinykh materialiv [Surgical treatment of radicular cysts using biocomposite materials]. *Klinichna stomatohiia – Clinical Stomatology*, (3), 19-22 [in Ukrainian].
7. Lytvynets-Holutiak, U.Ye. (2013). Doslidzhennia makro- ta mikroelementnogo statusu u khvorykh na odontohenni kisty [Research of macro- and microelement status in patients with odontogenic cysts]. *Aktualni problemy suchasnoi medytsyny – Current Problems of Modern Medicine*, 13 (3), 43, 47-50 [in Ukrainian].
8. Filipyskiy, A.V., Horytska, K.V., Hot, M.M., & Filipyska, T.A. (2014). Viddaleni rezultaty zastosuvannia zbahachenoho trombotsytamy fibrynu pry zamishchenni velykykh postkistozykh porozhnyn na nyzhnii shchelepi. Opys klinichnogo wypadku [The long-term results of the use of fibrin-enriched platelets in the replacement of large post-cholor cavities on the lower jaw. Description of the clinical case]. *Novyny stomatologii – Dentistry News*, 4, (81), 8-13 [in Ukrainian].
9. Timofeev, A.A., Ushko, A. & Savitskiy, A.A. (2013). Ameloblastomy chelyustey. Retrospektivnyy analiz po dannykh kliniki chelyustno-litsevoy khirurgii NMAPO im. P.L. Shupika [Ameloblastoma of the jaw. A retrospective analysis according to the data of the clinic for maxillofacial surgery of the NMAPE by P.L. Shupyk]. *Sovremennaya stomatologiya – Modern Dentistry*, 3, 109-115 [in Russian].
10. Venkateshwar, G., Girotra, C., Mandlik, G., & Padhye, M. (2013). Extensive radicular cyst of the mandible: a rare case report. *Inter. J. Med. Dent.* (3), 71-75.

Отримано 14.09.17