

КОРОТКІ ПОВІДОМЛЕННЯ

© Колектив авторів, 2015
УДК 616.341-089.853-02:616-002.5-06:616.98-097:578.828.6
DOI

Н.А. Васильєва, В.В. Бенедикт, В.С. Задорожний, А.М. Продан, Н.Б. Паньків

ПЕРФОРАЦІЯ ТОНКОЇ КИШКИ У ВІЛ-ІНФІКОВАНОЇ ХВОРОЇ З ПОЗАЛЕГЕНЕВИМ ТУБЕРКУЛЬОЗОМ

Тернопільський державний медичний університет ім. І.Я. Горбачевського,
Тернопільський обласний центр профілактики і боротьби зі СНІДом

Наведено клінічний випадок перфорації тонкої кишки у ВІЛ-інфікованої хворої з позалегеновим туберкульозом. Звертається увага на різноманітність клінічного перебігу і складність в діагностичному плані. На думку авторів, наявні в Україні нормативно-правові акти спрямовані в основному на захист особистих прав ВІЛ-інфікованих осіб і не захищають інших членів суспільства.

Ключові слова: тонка кишка, перфорація, ВІЛ-інфекція, туберкульоз.

«Чума ХХ століття», як називають ВІЛ-інфекцію, розповсюджується надзвичайно швидкими темпами [1]. На нашу думку, актуальність цього захворювання для медпрацівників пов'язана з можливою особистою небезпекою при виконанні парентеральних маніпуляцій, у тому числі оперативних втручань, а також необхідністю профілактичних заходів для захисту інших хворих, які перебувають на лікуванні. Крім цього, мають місце діагностичні труднощі, що обумовлено відсутністю інформації про наявність цього захворювання у конкретного пацієнта, різноманітністю клінічного перебігу і маніфестацією захворювання. Для підтвердження цього наводимо клінічний випадок.

Хвора П., 1975 р. н., ургентно вступила в хірургічну клініку зі скаргами на біль у животі, нудоту, здуття живота, підвищення температури тіла до 38 °С. Вважала себе хворою протягом одного місяця, коли вперше 22.07.15 р. з'явилися вище вказані скарги з гіпертермією до 39 °С, блювотою, дисфункцією кишечника (послаблення випорожнень до 4-5 разів на добу).

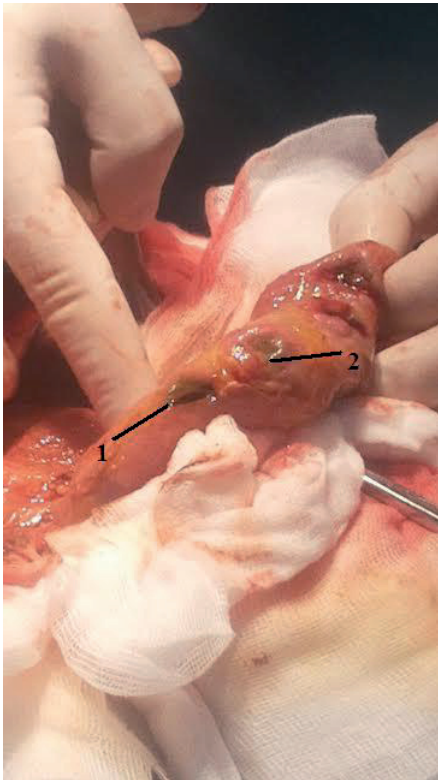
Захворювання пов'язувала з особливостями харчування під час туристичної подорожі в Єгипет (зі слів пацієнтки, подібні симптоми відзначались в її подруги і деяких інших заїжджих в готелі, де вони відпочивали). Захворіла на 4-й день перебування в країні, за медичною допомогою не зверталась, самостійно приймала левоміцетин і ніфуроксазид. Ще за 2 дні повернулася в Україну. Звернулася до лікаря через тиждень і була госпіталізована в хірургічне відділення однієї з міських лікарень. Від запропонованого оперативного втручання з приводу підозри на хворобу Крона відмовилась, виписана на амбулаторне лікування.

Стан хворої не покращився, гарячка і дисфункція кишечника тривали, схудла на 8 кг. Протягом місяця хвороби ця госпіталізація за рахунком третя.

На початку захворювання проведена рентгенографія органів грудної клітки (посилений легеновий малюнок за рахунок судинного компоненту, корені малоструктурні, синуси вільні) та комп'ютерна томографія органів черевної порожнини. Під час останньої виявлено: гепатоспленомегалію, асцит, циркулярне, інфільтративне потовщення стінок термінального відділу клубової кишки з розвитком субкомпенсованої непрохідності тонкої кишки; множинні збільшені гіперваскулярні, з ознаками некрозу брижові, заочеревинні, клубово-кишкові лімфатичні вузли. Лікувалася з приводу термінального ілеїту. Під час повторного звернення показники загального аналізу периферичної крові: ер. $2,23 \times 10^{12} / \text{л}$, Hb $63 \text{ г} / \text{л}$, лейкоц. $8,1 \times 10^9 / \text{л}$, еоз. 1 %, п/я 22 %, сегм. 54 %, лімф. 16 %, мон. 7 %. В біохімічному аналізі крові суттєвих патологічних змін не було. При УЗД виявлені збільшені лімфатичні вузли у вигляді пакетів парааортально, в сальнику; в ділянці ілеоцекального кута на протязі 120 см інфільтрація, звуження просвіту кишки. Проводилося лікування термінального ілеїту з позитивним ефектом.

На 4-у добу перебування в стаціонарі у хворої з'явився раптовий біль по всьому животі, інтенсивність болювого синдрому поступово збільшилася. На оглядовій рентгенографії органів черевної порожнини – у піддіафрагмальних просторах пневмоперитонеум з двох боків. При сонографічному дослідженні – в черевній порожнині біля 600 мл рідини та вільний газ під передньою черевною стінкою. Діагностовано перфорацію порожнистого органу (тонкої кишки), поширений перитоніт.

Під загальним знечуленням проведена лапаротомія. Під час операції виявлено: поширений серозно-фібринозний перитоніт, множинні перфоративні отвори та преперфоративні ділянки в дистальній частині тонкої кишки діаметром від 5 до 10 мм протягом 70 см (мал. 1), збільшені лімфатичні вузли в брижі тонкої кишки, пакети лімфатичних вузлів парааортально та в заочеревинному просторі.



Мал. 1. Множинні перфоративні отвори та преперфоративні зміни в дистальній частині тонкої кишки: 1 – перфоративний отвір, 2 – преперфоративні зміни.

Виконано резекцію тонкої кишки з формуванням кінцевої ентеростоми, дренажування черевної порожнини. Післяопераційний період супроводжувався гіпертермією, блювотою, водянистими виділеннями зі стоми.

Оглянута інфекціоністом через 4 дні після операції. Враховуючи клінічну картину – тривала (більше місяця) гарячка, перфорація тонкої кишки, явища правобічного коліту, значна втрата маси тіла – призначено обстеження на черевний тиф, амебіаз, єрсиніози (кишковий і псевдотуберкульоз), туберкульоз, ВІЛ-інфекцію. При гістологічному дослідженні резектованої частини тонкої кишки виявлено: виразковий ентерит з лімфо-нейтрофільною інфільтрацією та одиночними клітинами Пирогова-Лангганса, казеозно-некротичний лімфаденіт туберкульозного походження. При проведенні повторної рентгенографії легень виявлено з обох сторін на всьому протязі посилення легеневого малюнку за рахунок вогнищевих тіней судинного компоненту, корені мало структурні, тяжисті. Подальше обстеження підтвердило В20, 4 клінічну стадію, виявило тяжку імуносупресію (CD4 клітини 4 %, абсолютна кількість 28/мм³).

Встановлено клінічний діагноз: вперше діагностований туберкульоз легень (22.09.15), фаза розпаду та

інфільтрації, дестр. (+), гіст. (+), кат. 1, ког. 3, туберкульоз кишечника, ускладнений множинною перфорацією тонкої кишки, розлитий серозно-фібринозний перитоніт, туберкульозний казеозно-некротичний лімфаденіт брижі. В20, 4 клінічна стадія. Для подальшого лікування хвора переведена в спеціалізоване відділення.

Вже після лабораторного підтвердження діагнозу В20 вдалось з'ясувати, що пацієнтку було взято на облік у Центрі профілактики і боротьби зі СНІДом як контактну (у статевого партнера встановлено діагноз коінфекції ВІЛ/МРТБЛ) ще 4 роки тому. Тоді після відповідного обстеження у жінки діагностовано Z21, показань для призначення ВААРТ не було, диспансерного спостереження уникала.

Описаний випадок представляє інтерес з кількох позицій.

По-перше, виникли великі складнощі з встановленням клінічного діагнозу. Хвора з тривалою (високою!) гарячкою, болями в животі, дисфункцією кишечника лікується протягом 5 тижнів у різних стаціонарах з нез'ясованим діагнозом. Проігноровано «Інструкцію про санітарно-протиепідемічний режим лікарень» (Наказ МОЗ СРСР № 288 від 23.03.1976 р., який поки ще ніхто не відміняв!) [2] – виявлення хворих, підозрілих на інфекційні захворювання, зокрема не проведено обстеження хворого з тривалою гарячкою (5 днів і більше), незалежно від первинного діагнозу, на черевний тиф і паратифи (адже перфорація кишечника – специфічне ускладнення черевного тифу). Враховуючи локалізацію больового синдрому (чітко – права здухвинна ділянка), потрібно було обстеження на амебіаз (захворіла, будучи в Єгипті), на псевдотуберкульоз («хвороба холодильника», споживання сирих овочів, коренеплодів, фруктів). Подібну клінічну картину може спричиняти туберкульоз кишечника. Проте в доступній нам літературі, навіть спеціальній хірургічній, опису перфорації тонкої кишки (перфорація шлунка і дванадцятипалої кишки – будь ласка, скільки завгодно!) нам знайти не вдалось, як і про хворобу Крона відомості обмежені (частіше у довідкових виданнях інфекціоністів, у плані диференційного діагнозу з кишковими інфекціями). Тривалість гарячки більше одного місяця, значна втрата маси тіла, наявність лімфаденопатії потребували обстеження на ВІЛ-інфекцію.

По-друге, якщо б (!) лікарі були своєчасно поінформовані про ВІЛ-інфекцію у хворої, вони були б більше підготовлені – морально і організаційно – до профілактики професійного зараження ВІЛ медичних працівників.

Відповідно до статті 22 Закону України «Про запобігання захворюванню на синдром набутого імунodefіциту (СНІД) та соціальний захист населення», ухваленого ВР України 23 грудня 2010 р., № 2861-VI, зараження ВІЛ унаслідок виконання професійних обов'язків належить до професійних захворювань [3, 4].

З іншого боку, при взятті на облік у Центрі СНІДу пацієнтка повинна була підписати «Попередження...» про кримінальну відповідальність «за свідоме поставлення іншої особи у небезпеку зараження ВІЛ ...» (стаття 130 Кримінального кодексу України) і мала б попередити лікаря про свій ВІЛ-статус. У даному випадку оперативне втручання виконувалося в ургентному порядку, і за будь-яких умов відмовитися від нього було неможливо. Якщо б операція була плановою, потрібно б передбачити можливість відстрочити втручання до отримання результатів обстеження на ВІЛ.

При безумовному дотриманні конфіденційності (порушення її карається відповідно до статті 132 КК України), лікар Центру СНІД мав би попередити сімейного лікаря про ВІЛ-статус пацієнта (адже існує така форма, як «Для службового використання»), додатково поставивши відповідний код на бланку відправлення до спеціаліста чи в лабораторію.

Наведений клінічний випадок підтверджує думку, що запорукою уникнення діагностичних помилок і несприятливих наслідків для медичних працівників є вислів „MOMENTO AIDS” – пам’ятай про СНІД.

Висновки

1. Перебіг гострої хірургічної абдомінальної патології у хворих на позалегеновий туберкульоз на фоні ВІЛ-інфекції характеризується різноманітністю клінічних проявів і маніфестації хірургічного захворювання.

2. На всіх етапах діагностично-лікувального алгоритму кожного пацієнта слід трактувати як ВІЛ-інфікованого.

3. Наявні в Україні нормативно-правові акти спрямовані в основному на захист особистих прав ВІЛ-інфікованих осіб і мало захищають інших членів суспільства.

Література

1. СНІД у хірургічній клініці / [М.П. Павловський, В.В. Ващук, І.Д. Герич і співавт.]. – Тернопіль: Укрмедкнига, 2001. – 136 с.
2. Справочник по епідеміології / А.В. Павлов, А.М. Касьяненко, К.М. Синяк. – К.: Здоров’я, 1983. – 216 с.
3. Закон України «Про запобігання захворюванню на синдром набутого імунodefіциту (СНІД) та соціальний захист населення», що ухвалений ВР України № 2861-VI від 23.12.10 р.
4. Професійні інфекційні хвороби / Ю.І. Кундієв, М.А. Андрейчин, А.М. Нагорна, Д.В. Варивончик. – К.: ВД «Авіцена», 2014. – 528 с.

PERFORATION OF SMALL INTESTINE IN HIV-INFECTED PATIENTS WITH EXTRAPULMONARY TUBERCULOSIS

N.A. Vasylieva, V.V. Benedyct, V.S. Zadorozhny, A.M. Prodan, N.B. Pankiv

SUMMARY. Perforation of the small intestine in HIV-infected disease with extrapulmonary tuberculosis was describe as clinical case. Pay attention of the difficult clinical course of disease and diagnostic terms. According to the authors, available in Ukraine regulations aimed mainly at protecting the personal rights of HIV-positive people and do not protect other members of society.

Key words: small intestine, perforation, HIV, tuberculosis.

Отримано 19.10.2015 р.