

Огляди літератури, **оригінальні дослідження**, погляд на проблему

УДК 616.71

DOI 10.11603/1811-2471.2017.v0.i4.8061

## ФОНОФОРЕЗ У РЕАБІЛІТАЦІЇ ПАЦІЄНТІВ З НЕСПРАВЖНИМИ СУГЛОБАМИ ВЕЛИКОГОМІЛКОВОЇ КІСТКИ

© А. К. Рушай<sup>1</sup>, В. В. Скиба<sup>1</sup>, В. П. Данькевич<sup>2</sup>, О. Р. Бебих<sup>2</sup>

Національний медичний університет імені О. О. Богомольця, м. Київ<sup>1</sup>

Міська клінічна лікарня № 1, м. Київ<sup>2</sup>

**РЕЗЮМЕ.** Метою роботи є поліпшення результатів реабілітації хворих з несправжніми суглобами дистальних відділів гомілки. Завданням було з'ясувати ефективність фонофорезу Фастум гелю® і Ліотону® в комплексній реабілітації хворих з несправжніми суглобами дистальних відділів гомілки. У роботі викладено досвід проведення фонофорезу у хворих з несправжніми суглобами дистального відділу кісток гомілки. Обґрунтована теоретична необхідність, визначена хороша безпечність і переносимість. Висока ефективність запропонованого методу лікування підтверджена динамікою ВАШ, різницею окружності хворої і здорової гомілок, коефіцієнтом асиметрії діастолічного індексу на рівні гомілок. Період стабілізації починався з 4 тижня. Необхідність повторного курсу виникала через 5–7 місяців.

**КЛЮЧОВІ СЛОВА:** несправжні суглоби великогомілкової кістки; лікування.

**Вступ.** Результати лікування пацієнтів з порушенням регенерації великогомілкової кістки не задовольняють ні пацієнтів, ні лікарів. Надзвичайно важливим для отримання добрих результатів при лікуванні хворих з несправжніми суглобами дистальних відділів великогомілкової кістки є раннє реабілітаційне лікування. Віддаючи належне провідній ролі хірургічного втручання, медикаментозній терапії, дуже важливим у відновленні функції у цих хворих (контрактур і дистрофічних порушень) вважають також проведення кінезотерапії, фізіотерапії. Високоенергетичні переломи довгих кісток ускладнюються розвитком несправжніх суглобів або остеомієліту в 40–90 % випадків [1, 2]. Несправжні суглоби великогомілкової кістки є тяжкою патологією, яка має тривалий перебіг, а в ряді випадків призводить до інвалідизації [2, 3]. Уражаються переважно працездатні молоді люди [2, 3]. Наявність хронічного процесу призводить до стійких порушень мікроциркуляції в сегменті, нейротрофічних порушень. Врахування характеру патологічних процесів у цих хворих і безпечна корекція їх у відновному періоді є важливим компонентом реабілітаційного лікування.

**Мета роботи** – поліпшення результатів реабілітації хворих з несправжніми суглобами дистальних відділів гомілки на основі проведення фонофорезу Фастум гелю® і Ліотону®.

### **Завдання:**

1. Визначити необхідність застосування фонофорезу комплексу препаратів у реабілітаційному лікуванні.
2. Визначити безпечність методики.
3. З'ясувати ефективність фонофорезу Фастум гелю® і Ліотону® в комплексній реабілітації хворих з несправжніми суглобами дистальних відділів гомілки.

**Матеріал і методи дослідження.** Під нашим наглядом перебували 24 хворих з несправжніми суглобами нижньої третини великогомілкової кістки, яким протягом 10 діб проводили фонофорез Фастум гелю® і Ліотону® в комплексній реабілітації (кінезотерапія, ортопедичні устілки, відновлення побутових навиків у різних ситуаціях). У цієї досить численної групи хворих часто розвиваються порушення репаративного процесу і практично завжди це супроводжується розвитком нейротрофічних порушень і набряковим синдромом. Чоловіків було 18, жінок – 6. Постраждалих віком 18–25 років було 12 (50 %), 26–60 років – 6 (25 %) і понад 60 років – 6 (25 %).

Практично у всіх хворих, які перебували під спостереженням, розвивалися деформуючий остеоартрит, контрактура і больовий синдром гомілковостопного суглоба і суглобів стопи. Діагноз підтверджувався реовазографічно, мали місце виражена клінічна картина болю, контрактури, порушення функції опори і пересування.

Усі постраждали довго хворіли, на більш ранніх етапах вони отримували масивну тривалу терапію, перенесли хірургічні втручання. Процес порушення обміну в ураженій кінцівці призводив до розвитку нейротрофічних розладів, не були виключені дрімаючі вогнища інфекції. Застосування високоенергетичних фізіопроцедур у ранньому відновлювальному періоді (парафіну, медичної грязі, ванн тощо) могло призвести до загострення процесу, тому вони їх не використовували.

Порушення репаративного остеогенезу, розвиток несправжнього суглоба великогомілкової кістки ми розглядали з позицій сучасних уявлень. Провідна роль при цьому належить цитокінам, оксиду азоту (NO), фактору агрегації тромбоцитів, активованим ендотеліальним клітинам. Існує під-

Огляди літератури, **оригінальні дослідження**, погляд на проблему

вищена потреба у енергетичних витратах і пластичному матеріалі, які корегувалися внутрішньовенним введенням розчинів амінокислот та глюкози, препаратів Ca та вітаміну D<sub>3</sub>. Патогенетично обґрунтованими були поліпшення реологічних властивостей крові, адекватна антибактеріальна терапія, ендотеліопротекція, вітамінотерапія, а також поліпшення місцевого кровообігу на мікроциркуляторному рівні.

Хороший відновлювальний ефект має ультразвук. В основі його впливу лежить вплив механічних коливань, які забезпечують мікромасаж клітин і тканин, рефлекторне розширення судин, посилення кровотоку та інтенсивності біохімічних процесів. Посилення проникності клітинних мембран, активація процесів дифузії і адсорбції

вели до значного поліпшення лімфо- і кровотоку, прискорення репарації і регенерації. Фонофорез проводиться з використанням медичних мазей або гелів. Застосування Фастум гелю® і Ліотону® є цілком обґрунтованим, фармакологічні складові цих препаратів впливають на різні механізми реалізації запалення та порушення остеогенезу.

Основною діючою речовиною Фастум гелю® і Ліотону® є кетапрофен (нестероїдний протизапальний препарат, який пригнічує циклооксигеназу в тканинах осередку ураження) і натрієва сіль гепарину відповідно.

Впродовж 10 діб у комплексній реабілітації проводили фонофорез Фастум гелю® і Ліотону®. Запальний процес був у стадії ремісії (рис. 1).

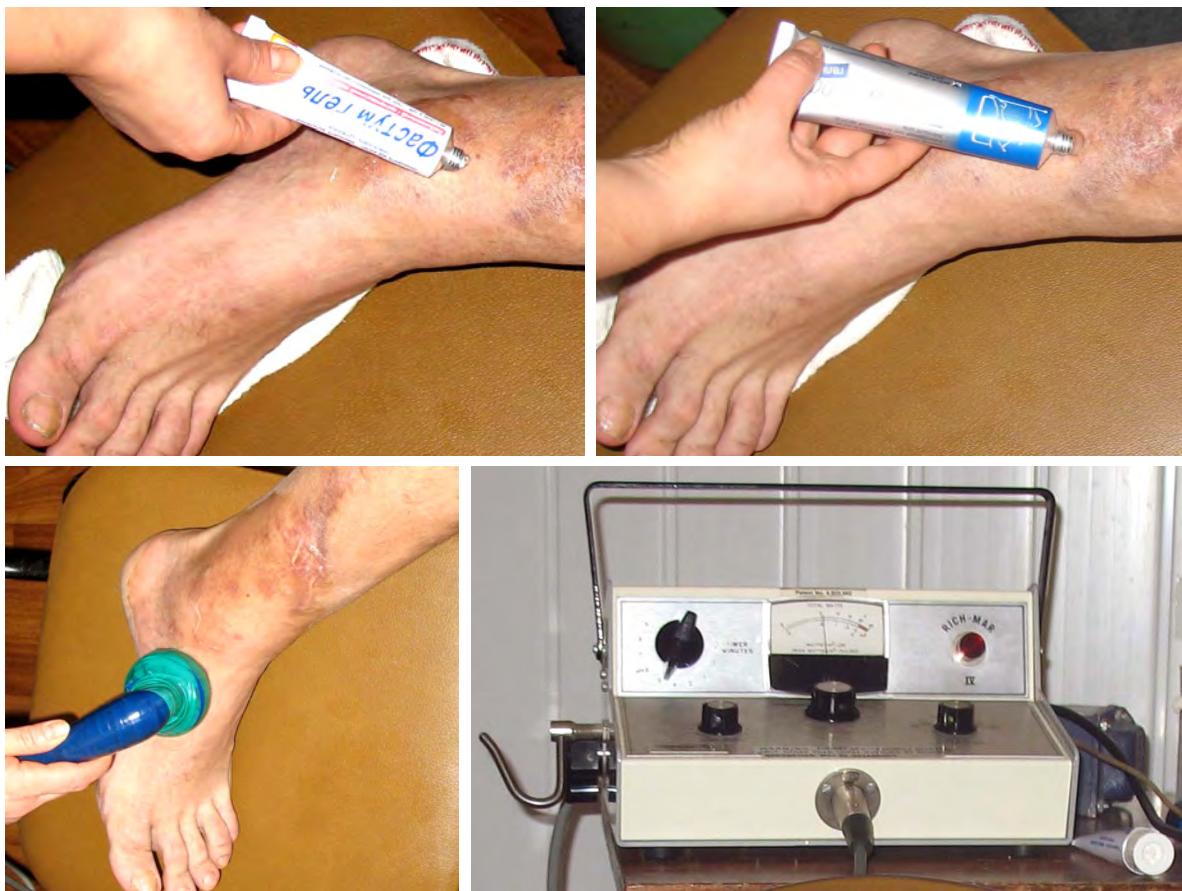

Рис. 1. Нанесення гелів та проведення фонофорезу.

Режим апарата ультразвуку був безперервний, щільність від 0,7 до 1,0 Вт/кв. см, на нижню третину гомілки і ділянку суглобів кореня стопи по 5–10 хвилин щодня, 10 сеансів на курс лікування. Інгредієнти гелів при цьому потрапляють у вогнище ураження, ефект ультразвуку і основних діючих речовин посилюється. Такий місцевий вплив є оптимальним поєднанням всіх властивостей фізіопроцедур.

Для визначення ефективності застосованого методу лікування використовували об'єктивні і суб'єктивні методи дослідження. До об'єктивних методів належать наявність і вираженість реакції на проведене лікування, реовазографія, динаміка обсягу рухів у гомілковостопному суглобі, різниця окружності гомілки в найбільшому місці ( $\Delta$  окружності). Як суб'єктивні критерії враховували суб'єктивну оцінку переносимості лікування, динаміку



Огляди літератури, **оригінальні дослідження**, погляд на проблему

справжніми суглобами дистального відділу гомілки з 10 дня після початку фонофорезу. Оцінка самими хворими за візуально-аналоговою шкалою до лікування становила  $(5,5 \pm 0,3)$  бала, а після закінчення курсу знизилася до  $(3,8 \pm 0,2)$  бала.

Тривале спостереження за 11 хворими свідчить про наступне. Всі вони відзначають поліпшення відчуттів в ураженій кінцівці ще впродовж 10–14 діб, після чого наставав період стабілізації. Необхідність повторного курсу виникала через 5–7 місяців.

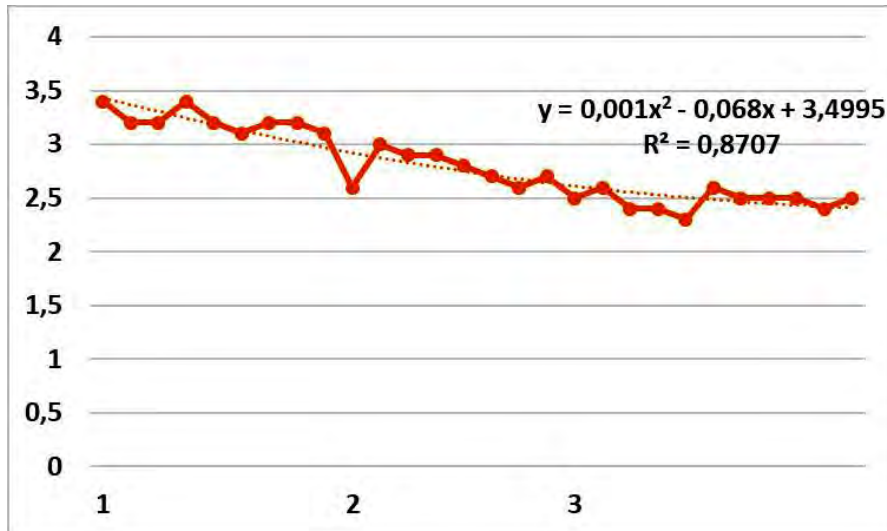


Рис. 3. Динаміка різниці окружності хворої і здорової гомілок.

Отримані дані щодо реабілітаційного лікування 24 хворих із несправжніми суглобами дистального відділу великогомілкової кістки фонофорезом Фастум гелю® і Ліотону® є цілком обґрунтованими з точки зору сучасних уявлень про механізми розвитку регенерації. Проведення його не викликало жодних місцевих чи централізованих алергічних реакцій, хворі легко перенесли процедури. Позитивна дія підтверджувалася динамікою коефіцієнта асиметрії діастолічного індексу на рівні гомілок, показників за візуально-аналоговою шкалою (до лікування  $(5,5 \pm 0,3)$  бала, а до 10 діб  $(3,8 \pm 0,2)$  бала), що свідчить про поліпшення венозного відтоку. Це підтверджує динаміку різниці окружності хворої і здорової гомілок.

Період стабілізації починався з 4 тижня. Необхідність повторного курсу виникала через 5–7 місяців.

**Висновки.** 1. Необхідність проведення фонофорезу Фастум гелю® і Ліотону® є цілком обґрунтованою з точки зору сучасних уявлень про механізми розвитку репаративних процесів.

2. Визначено хорошу безпечність і переносимість методу.

3. Ефективність використання у хворих з несправжніми суглобами великогомілкової кістки фонофорезу Фастум гелю® і Ліотону® підтверджена динамікою показників за ВАШ, різниці окружності хворої і здорової гомілок, коефіцієнта асиметрії діастолічного індексу на рівні гомілок.

#### ЛІТЕРАТУРА

1. Farmanullah M. S. K. Evaluation of management of Tibial non-union defect with Ilizarov ring fixator / M. S. K. Farmanullah, M. A. Syed // *Ayub. Med. Coll. Abbottabad.* – 2007. – № 19 (3). – P. 33–36.

2. Rushay A. K. (2005). The prognostication of treatment tactics of the open fracture of extremities by poly-

trauma / Rushay A. K. // *European Journal of Trauma.* – 2005. – Vol. 32, № 1. – P. 83.

3. Rushay A. K. Ilizarov method used by plastic of bone defects at patients with a traumatic osteomyelitis. *SICOT/SIROT 2005 XXIII World Congress / A. K. Rushay // ABSTRACT BOOK.* – Istanbul, Turkey. – P. 227–228.

#### REFERENCES

1. Farmanullah, M.S.K., & Syed, M.A. (2007). Evaluation of management of Tibial non-union defect with Ilizarov ring fixator // *Ayub. Med. Coll. Abbottabad.*, 19 (3), 33-36.

2. Rushay A.K. (2005). The prognostication of treatment tactics of the open fracture of extremities by poly-

trauma. *European Journal of Trauma*, 32, 83.

3. Rushay, A.K. (2005). *Ilizarov method used by plastic of bone defects at patients with a traumatic osteomyelitis. SICOT/SIROT 2005 XXIII World Congress. ABSTRACT BOOK.*

## **ФОНОФОРЕЗ В РЕАБИЛИТАЦИИ ПАЦИЕНТОВ С ЛОЖНЫМИ СУСТАВАМИ БОЛЬШЕБЕРЦОВОЙ КОСТИ**

**©А. К. Рушай<sup>1</sup>, В. В. Скиба<sup>1</sup>, В. П. Данькевич<sup>2</sup>, А. Р. Бебых<sup>2</sup>**

*Национальный медицинский университет имени А. А. Богомольца, г. Киев<sup>1</sup>  
Городская клиническая больница № 1, г. Киев<sup>2</sup>*

**РЕЗЮМЕ.** Целью работы является улучшение результатов реабилитации больных с ложными суставами дистальных отделов голени. Задачей было выяснить эффективность фонофореза Фастум геля® и Лиотона® в комплексной реабилитации больных с ложными суставами дистальных отделов голени. В работе изложен опыт проведения фонофореза у больных с ложными суставами дистального отдела костей голени. Обоснована теоретическая необходимость, определена хорошая безопасность и переносимость. Высокая эффективность предложенного метода лечения подтверждена динамикой ВАШ, разницей окружности больной и здоровой голени, коэффициентом асимметрии диастолического индекса на уровне голени. Период стабилизации начинался с 4 недели. Необходимость повторного курса возникла через 5–7 месяцев.

**КЛЮЧЕВЫЕ СЛОВА:** ложные суставы большеберцовой кости; лечение.

## **PHONOPHORESIS IN THE REHABILITATION OF PATIENTS WITH FALSE JOINTS OF THE TIBIA**

**A. K. Rushai<sup>1</sup>, V. V. Skiba<sup>1</sup>, V. P. Dankevich<sup>2</sup>, O. P. Bebykh<sup>2</sup>**

*O. Bohomolets National Medical University, Kyiv<sup>1</sup>  
City Clinical Hospital No. 1, Kyiv<sup>2</sup>*

**SUMMARY.** The aim of the work is to improve the results of rehabilitation of patients with false joints of the distal parts of the leg. The task was to find out the effectiveness of the phonophoresis of the Fastum gel® and the Lyoton® in the complex rehabilitation of patients with false joints of the distal legs. The work outlines the experience of performing phonophoresis in patients with false joints of the distal tibia. The theoretical necessity was substantiated, good safety and portability were determined. The high efficiency of the proposed method of treatment is confirmed by the dynamics of VAS, the difference between the circumference of the patient and the healthy leg, the asymmetry of the diastolic index at the lower legs. The stabilization period began with 4 weeks. The need for a re-course arose after 5-7 months.

**KEY WORDS:** false joints of the tibia; treatment.

Отримано 30.10.2017