

## 3 ДОСВІДУ РОБОТИ

УДК 616– 089+616 – 002.36 +616.27  
DOI 10.11603/2414-4533.2018.4.9717

©С. С. СНИЖКО

Івано-Франківський національний медичний університет

## Тактика хірургічного лікування хворих із перфораціями стравоходу, ускладненими гострим гнійним медиастинітом

**Мета роботи:** покращити лікування хворих із перфорацією стравоходу, ускладненою гострим гнійним медиастинітом.

**Матеріали і методи.** Впродовж 2004–2018 рр. у відділенні торакальної хірургії Івано-Франківської обласної клінічної лікарні обстежено і проліковано 30 хворих із перфораціями стравоходу (ПС) та гострим гнійним медиастинітом (ГГМ).

**Результати досліджень та їх обговорення.** Хірургічні доступи при ПС та ГГМ повинні передбачати хорошу візуалізацію всіх уражених ділянок середостіння з проведенням широких медиастинотомій. Для покращення результатів лікування запропоновано хірургічну тактику лікування ПС та ГГМ, яка передбачає інтрамедиастинальне введення антибактеріальних препаратів (ІМВА) та метод орошення швів стравоходу (МОШС) із постійною санацією навколишньої клітковини середостіння. Хірургічна тактика при ПС повинна передбачати ушивання перфоративного отвору стравоходу при відсутності розплавлення стінки стравоходу із налагодженням МОШС, що забезпечує попередження ре-інфікування клітковини середостіння, закриття або зменшення просвіту перфоративного отвору та постійну санацію швів стравоходу та навколишньої клітковини середостіння. Вибір хірургічної тактики повинен бути індивідуальний в кожному окремому випадку. Основною метою хірургічного лікування є ліквідація гнійно-запального процесу в середостінні та стабілізація стану хворих. При перфорації стравоходу, ускладненій гострим гнійним медиастинітом, розширенні операції на стравоході супроводжуються високими показниками післяопераційної летальності, що обмежує їх використання у хворих із сепсисом та поліорганною недостатністю. Малоінвазивні операційні втручання за допомогою відеоасистованої торакоскопії можуть слугувати операціями вибору у хворих із перфорацією стравоходу при поширених формах гострого гнійного медиастиніту для санації і дренажування гнійно-запального процесу у середостінні, стабілізації стану хворих та попередження розвитку септичних ускладнень. Застосування ІМВА та МОШС дозволяє покращити результати лікування, знизити ендогенну інтоксикацію, покращити загоєння перфорації стравоходу, ліквідувати гнійний процес у середостінні.

**Ключові слова:** перфорації стравоходу; гнійний медиастиніт; лікування перфорацій стравоходу.

**Постановка проблеми і аналіз останніх досліджень та публікацій.** Перфорація стравоходу (ПС) супроводжується гострим гнійним медиастинітом (ГГМ) у 67–84 % хворих [1]. У структурі ПС провідне місце належить ятрогенним пошкодженням, які сягають 52,5–80,6 % [1, 2]. За останні роки спостерігають зростання числа випадків спонтанного розриву стравоходу (синдрому Бурхаве) [2, 4]. Вже через 6 год після ПС при гістологічному дослідженні у стінці стравоходу виявляють гнійну інфільтрацію всіх шарів на фоні численних крововиливів [1, 4]. Через добу після ПС краї дефекту мають сірий колір, при натисканні з рани виділяється гній, а гістологічна картина характеризується різким повнокрів'ям та дифузною інфільтрацією тканин нейтрофільними лейкоцитами [6]. Через 12–24 год після ПС виникає розгорнута клінічна картина гострого гнійного медиастиніту (ГГМ) і сепсису [5]. Летальність при ПС, ускладнених ГГМ, сягає 40,9–80 % [1, 6].

ГГМ – одна із найбільш складних форм хірургічної інфекції [4]. Летальність у хворих із ГГМ становить за даними різних авторів від 17 до 80 % [3, 9]. Сепсис при ГГМ діагностують у 45–100 % випадків [6]. Ряд авторів, вважають ключовими питаннями погане кровопостачання гнійної клітковини середостіння, що призводить до неефективної антибактеріальної терапії у вогнищі інфекції [9].

Вибір хірургічної тактики у хворих при ПС, ускладнених ГГМ, залишається предметом дискусії. Згідно з даними ряду авторів, на сьогодні відсутня єдина тактика хірургічного лікування ПС, ускладнених ГГМ [8]. Тяжка ендогенна інтоксикація, порушення гемостазу, поліорганна дисфункція – все це обмежує об'єм операційного втручання. Частина авторів рекомендує лише дренажування гнійного вогнища та плевральної порожнини [1, 6]. Інші дослідники рекомендують доповнювати дренажування клітковини середостіння в ділянці ПС “виключенням” стравоходу з травлення шляхом накладання езофагостоми на шиї та лігатурного виключення стравоходу на рівні стравохідно-кардіального переходу з накладанням гастростоми [2]. Деякі автори вказують на обнадійливі результати зашивання рани стравоходу, незалежно від строків перфорації [3]. Ряд авторів переконані, що при розвитку ГГМ зашивання рани стравоходу не має змісту, через “запрограмовану” неспроможність швів. Водночас є і прихильники застосування радикального операційного втручання – резекції стравоходу [7].

Це спонукає науковців до пошуку нових методів лікування, які б забезпечували максимально ефективну антибактеріальну дію у гнійній клітковині середостіння, постійне видалення гнійних мас та достатнє дренажування і санацію уражених ділянок.

**Мета роботи:** покращити лікування хворих із перфорацією стравоходу, ускладненою гострим гнійним медіастинітом.

**Матеріали і методи.** Впродовж 2004–2018 рр. у відділенні торакальної хірургії Івано-Франківської обласної клінічної лікарні обстежено і проліковано 30 хворих із ПС та ГГМ. Вік хворих від 21 до 76 років, в середньому (36,3±3,9) року. Чоловіків було 21 (70 %), жінок 9 (30 %).

Серед причин перфорацій стравоходу пошкодження сторонніми тілами були у 16 (53,3 %) із 30 хворих, спонтанний розрив стравоходу, або синдром Бурхаве – у 13 (43,3 %) хворих, ятрогенні пошкодження стравоходу – у 8 (26,6 %) хворих. Основними причинами ятрогенних ПС були: бужування стравоходу ригідними бужами наосліп у хворих із рубцевим звуженням стравоходу після хімічного опіку – у 3 (37,5 %) хворих, ПС внаслідок видалення стороннього тіла стравоходу – у 3 (37,5 %), ПС при проведенні діагностичної ЕГДС – 1 (12,5 %) та ПС під час ендопротезування у хворого із пухлиною середньої третини стравоходу – 1 (12,5 %) хворий.

**Результати досліджень та їх обговорення.** Для покращення результатів лікування запропоновано хірургічну тактику лікування ПС та ГГМ, яка передбачає інтрамедіастинальне введення антибактеріальних препаратів (ІМВА) та метод орошення швів стравоходу (МОШС) із постійною санацією навколишньої клітковини середостіння. При цьому ми довели, що при інтрамедіастинальному введенні антибактеріальні середники вже за 1 год поширювалися на всі відділи середостіння (патент на корисну модель № 105664). Даний метод полягає у наступному: над яремною вирізкою проводили пункцію передньо-верхнього межистіння за В. І. Казанським, за допомогою набору для пункції підключичної вени за методикою Сельдінгера у середостіння вводили катетер, який підключали до крапельної системи. Після цього хворим у після-

операційний період у середостіння вводили розчини антибіотиків (левофлоксацин 500 мг, цефтріаксон 1,0 гр) та антисептиків (декасан) краплинно з частотою 60 крапель на хвилину протягом 2 год із чергуванням антибіотиків та антисептичних розчинів.

МОШС із постійною санацією навколишньої клітковини середостіння полягає у наступному: після зашивання перфорованої стінки стравоходу вздовж швів на всьому протязі розміщували поліхлорвініловий катетер від крапельної системи із множинними перфорованими отворами. Катетер виводили через плевральну порожнину та грудну стінку по найкоротшому шляху на ззовні. Через даний катетер у після операційному періоді вводили краплинно антисептичні середники (декасан, хлоргексидин). Антисептики вводили краплинно по 40–60 крапель на хвилину протягом 3–4 год вранці та 3–4 год ввечері, об'єм введених антисептичних розчинів становив 2–3 літри на добу. При цьому відбувалося постійне орошення швів анастомозу та навколишніх тканин середостіння антисептичними розчинами, механічне вимивання і постійне видалення гнійних мас. Для відведення промивних розчинів до місця перфорації підводили товстий дренаж для забезпечення активної аспірації.

Вибір хірургічної тактики лікування ПС в умовах гнійного медіастиніту є вирішальним в успішному лікуванні хворих.

Ми провели аналіз ефективності та наслідків запропонованих нами методів хірургічного лікування ПС та ГГМ. Для цього всі хворі були розділені на 2 групи – перша група – основна, 16 (53,3 %) хворих, у яких ми застосовували розроблену тактику хірургічного лікування із застосуванням інтрамедіастинального введення антибактеріальних середників (ІМВА) та метод орошення швів місця перфорації стравоходу із постійною санацією навколишньої клітковини середостіння. Друга група – контрольна, 14 (46,7 %) хворих, у яких застосовували традиційні методи лікування.

Всім хворим із ПС та ГГМ виконано операційні втручання (табл. 1).

**Таблиця 1. Характер операційних втручань та летальність у хворих із перфорацією стравоходу, ускладненою гострим гнійним медіастинітом**

Вид операційного втручання	Число хворих n = 30	Померли n = 5
Торакотомія+зашивання ПС+дренування	13 (43,3 %)	1 (7,7 %)
Торакотомія+дренування	2 (6,6 %)	1 (50 %)
Торакотомія+зашивання ПС+гастростомія	3 (10 %)	1 (33,3 %)
Торакотомія+зашивання ПС+гастростомія+езофагостомія	3 (10 %)	1 (33,3 %)
Відеоасистована торакоскопія+дренування	7 (23,3 %)	1 (14,3 %)
Цервікотомія+медіастинотомія+зашивання ПС+дренування	2 (6,6 %)	–
Разом	30 (100 %)	5 (16,6 %)

Для визначення хірургічного доступу та об'єму операції ми враховували місце ПС, стан стінки перфорованої частини стравоходу, характер ГГМ (обмежений чи дифузний), локалізацію та форму ГГМ та наявність ускладнень. Бокову торакотомію, медіастинотомію, зашивання перфоративного отвору стравоходу із активним дренажуванням середостіння та плевральної порожнини 3–4 дренажами виконали 13 (43,3%) хворим (помер 1, післяопераційна летальність 7,7 %). Показами до даного хірургічного втручання були: ранні терміни від початку захворювання при відсутності гнійного розплавлення стінки стравоходу і при технічній можливості ушивання ПС; обмежені форми ГГМ; тотальний ГГМ, при необхідності повної візуалізації всіх відділів середостіння. В основній групі хворих до місця швів стравоходу підводили катетер для орошення і постійного видалення гнійних мас та використовували ІМВА (7 хворих). Операцію завершували введенням 3-х дренажів: один до місця перфорації стравоходу, для відведення розчинів антисептиків та гною безпосередньо від місця ПС, 2-й дренаж – у задній синус плевральної порожнини, 3-й дренаж – повітряний – до верхівки легень. Всі дренажі під'єднували до активної аспіраційної системи з метою створення негативного тиску у плевральній порожнині та активного відведення гнійного вмісту. Дану хірургічну тактику ми використали у 7 (53,8 %) хворих основної групи та у 6 (46,2 %) – контрольної. Бокову торакотомію, медіастинотомію, зашивання перфоративного отвору стравоходу використовували при ПС із розвитком тотального ГГМ. Широкий доступ із використанням торакотомії необхідний для детальної візуалізації всіх відділів середостіння. При цьому проводилося розкриття всіх уражених ділянок медіастинальної плеври, видалення некротичних тканин та гнійних мас.

Дискутабельним залишається питання зашивання ПС. При оперативних втручаннях визначали стан стінки стравоходу у місці його перфорації. Ми розрізняли наступні ступені ураження стінки стравоходу: I ступінь – запальні зміни стінки стравоходу, II – гнійні зміни із збереженням структури стінок, III – гнійне розплавлення стінок стравоходу. За нашим досвідом, зашивання ПС не показано при гнійному розплавленні стінки стравоходу в умовах тотального ГГМ і за пізньої госпіталізації хворих. В інших випадках зашивання ПС ми вважаємо доцільним і виправданим. Так, у 10 (76,9 %) хворих ми провели зашивання ПС дворядним вузловим швом нитками “Вікріл” 3,0 чи “Дексон” II. Шов на стравохід накладали по осі органа, краї рани висікали економно з видаленням явно не життєздатних тканин, ін-

коли використовували повздовжню міотомію, що дозволяє більш ретельно обробити слизову оболонку стравоходу. Перважно застосовували дворядний шов із роздільним зашиванням слизової та м'язової оболонок – у 24 (80 %) хворих. Інколи використовували дворядний шов, при якому перший ряд прошивали через всі шари, другий із захватом м'язового шару та адвентиції – у 4 (13,3 %) та однорядний шов при поганій візуалізації слизової – у 2 (6,7 %) хворих.

У літературі є багато повідомлень про застосування додаткового укріплення лінії швів стравоходу. Такі методики ми використовували з обережністю, враховуючи гнійний характер навколишньої клітковини середостіння. Проте ми застосовували укріплення ліній швів із використанням МОШС, при цьому катетер розміщували між швами стінки стравоходу і автотканинами, які використовували для укріплення швів. Таким чином укріплення швів стравоходу і МОШС проведено у 8 (50 %) хворих основної групи. Для укріплення використовували медіастинальну плевру – у 6 (75 %), лоскут кивального м'яза – в одного хворого та лоскут задньої стінки перикарда при виявленому ексудативному перикардиті, який був висічений з метою укріплення швів стравоходу та одночасної фенестрації перикарда. Окремі автори використовують для укріплення швів стравоходу лоскути із діафрагми, сальника чи дно шлунка. Ми не рекомендуємо дані методики із-за можливості поширення гнійного процесу в черевну порожнину при порушенні анатомічної цілісності при виконанні таких методик. Використання для додаткової герметизації спеціальних медичних клеїв в умовах гнійно-запального процесу ми вважаємо не доцільним.

Неспроможність швів було виявлено у 7 (70 %) хворих, при цьому у 4 (57,1 %) без укріплення швів стравоходу і у 3 (42,9 %) хворих, у яких ми застосовували укріплення швів. Проте розмір перфоративного отвору стравоходу зменшився за даними контрастної езофагографії у 6 (85,7 %) хворих, що покращувало перебіг захворювання, зменшувало терміни загоєння перфорації та покращувало прогноз. Навіть при виникненні неспроможності швів в ділянці ПС відмежування просвіту стравоходу від клітковини середостіння навіть на 2–3 дні дозволяє запобігти його ре-інфікуванню, поширенню гнійної інфекції та сприяє локалізації гнійного процесу в середостінні, стабілізації загального стану хворого за рахунок зменшення ознак гнійної інтоксикації.

Харчування хворих в ранній період після таких операцій проводили парентерально та через назогастральний зонд, а з 2-го тижня доповнюва-

ли частковим ентєральним харчуванням за відсутності стравохідно-плевральної нориці.

Бокову торакотомію, медіастинотомію та дрєнування середостіння як “операцію відчаю” виконали у 2 (6,5 %) хворих контрольної групи (померли 2, післяопераційна летальність 100 %). Цю операцію виконували за вкрай тяжкого стану хворих, при тотальному ГГМ та СПОН. Проведення додаткових операцій з метою “виключення” стравоходу було неможливим через критичний стан пацієнтів.

Бокову торакотомію, зашивання ПС та накладання езофагостоми і гастростоми за Кадером провели у 2 (6,5 %) хворих контрольної групи, післяопераційна летальність склала 100 %. Це були хворі із ПС на ґрунті синдрому Бурхає (1) і неспроможності швів езофагоентероанастомозу (1), яку діагностували на 3-й день після операції Люїса на фоні клініки тотального ГГМ. На нашу думку, розширення обсягу операційного втручання з метою накладання гастростоми чи єюностомии не завжди виправдане, адже супроводжується додатковою травмою, збільшує анестезіологічний ризик, що може створити пряму загрозу для життя хворого.

Бокову торакотомію, медіастинотомію, зашивання ПС та накладання гастростоми за Кадером виконали у 3 (9,7 %) хворих (помер один хворий, післяопераційна летальність склала 33,3 %). Причиною смерті стали тотальний ГГМ, піопневмоторакс, сепсис та СПОН.

Цєрвікотомію за Разумовським, медіастинотомію, розкриття верхнього середостіння, зашивання ПС та дрєнування плевральної порожнини 2–3 дрєнажами за Бюлау виконали у 2 (6,5 %) хворих (післяопераційна летальність – 0 %). Це були хворі з обмеженим ГГМ, який поширювався лише в межах верхнього середостіння і не супроводжувався ознаками сепсису чи ПОН.

Відеоасистовану торакоскопію (ВАТС) при ПС застосували у 9 (29,1 %) хворих основної групи. Перевагами ВАТС вважаємо мінімальну операційну травму, скорочення часу проведення операції. Особливої актуальності ця складова ВАТС набуває за умов проведення операційного втручання при тяжкому стані хворого, в умовах ГГМ і сепсису. Іншою перевагою ВАТС є мінімізація проблеми нагноєння післяопераційної рани в місцях накладання портів. При ВАТС в стислий термін (20–40 хв) можна провести ефективно дрєнування параезофагеальної і медіастинальної клітковини та плевральної порожнини.

Узагальнюючи наш невеликий досвід застосування ВАТС у хворих із ПС, ускладнених ГГМ, вважаємо, що цей метод має безсумнівні переваги над торакотомією. За встановленого діагнозу ПС,

ускладненої ГГМ, міні-інвазивне операційне втручання в ряді випадків може забезпечити достатній радикалізм втручання за мінімальної травматичності. В діагностично складних ситуаціях ВАТС повинен стати методом вибору для остаточного визначення хірургічної тактики лікування.

Показаннями до проведення ВАТС вважаємо поширене гнійне ураження клітковини середостіння із гнійним розплавленням стінки стравоходу, при значних дефектах його стінки, протяжністю більше 7–8 см, прогнозовану неспроможність швів стравоходу в умовах тотального ГГМ, за наявності поліорганної недостатності, у хворих із V ступенем анестезіологічного ризику. Застосування ВАТС виправдане при ПС, ускладнених обмеженим ГГМ, а також при піопневмотораксі чи емпіємі плеври.

Таким чином, у основній групі хворих основними методами хірургічного лікування були торакотомія, медіастинотомія, зашивання ПС із дрєнуванням середостіння та ВАТС із використанням ІМВА та МОШС. Для оцінки ефективності лікування ми вивчили динаміку термінів загоєння рани стравоходу за даними контрастного рентгенівського обстеження стравоходу та ЕГДС, динаміки показники ЕІ, а саме ЛПІ та шкалу АРАСНЕ ІІ в модифікації А. П. Радзиховського, яка не потребує аналізу додаткових лабораторних даних та показників газів крові, які не завжди можливо провести у стаціонарі.

В основній групі хворих вже на перший день після операції середній показник ЛПІ знизився майже втричі – з  $(6,2 \pm 0,5)$  до  $(2,1 \pm 0,18)$  у.о. з нормалізацією показника на 5-й день від початку лікування. В контрольній групі середній показник ЛПІ на першу добу знизився з  $(6,1 \pm 0,5)$  до  $(3,2 \pm 0,2)$  у. о. і залишався підвищеним на 5-ту добу від дати операції на рівні  $(2,6 \pm 0,3)$  у. о.

Подібну картину спостєрігали і за шкалою оцінки тяжкості ендотоксикозу АРАСНЕ ІІ в модифікації А. П. Радзиховського. Так, до операції в основній групі середні показники індексу ендогенної інтоксикації становили  $17,3 \pm 1,6$ , на першу добу після операції спостєрігали його зниження до  $9,4 \pm 0,8$  з нормалізацією показника на 5-ту добу від часу операції. В групі 2 до операції середні показники індексу АРАСНЕ ІІ становили  $18,9 \pm 2,1$ , на першу добу спостєрігали його зниження до  $14,7 \pm 1,2$ , на 5-ту добу від операції – до  $10,6 \pm 0,7$ , що про свідчить продовження гнійно- запального процесу в клітковині середостіння.

Дані показники динаміки ЕІ свідчать про значно швидшу ліквідацію гнійно-запального процесу у середостінні при застосуванні ІМВА та МОШС в основній групі хворих.



При контрольному проведенні ЕГДС та рентгеновського контрастного обстеження стравоходу в основній групі хворих вже на 7–8 добу від часу операції спостерігали повний герметизм швів перфорованої ділянки стравоходу в 6 (37,5 %) хворих, зменшення розмірів дефекту стінки стравоходу – у 9 (56,2 %) хворих. На 14 добу повний герметизм швів перфорованої ділянки стравоходу спостерігали у 12 (65 %) хворих, зменшення розмірів дефекту стінки стравоходу – у 3 (18,7 %) хворих.

У контрольній групі хворих на 7–8 добу від часу операції повний герметизм швів перфорованої ділянки стравоходу встановлено у 2 (14,3 %) хворих, зменшення розмірів дефекту стінки стравоходу лише у 3 (21,4 %) хворих. На 14 добу повний герметизм швів перфорованої ділянки стравоходу спостерігали у 4 (28,6 %) хворих, зменшення розмірів дефекту стінки стравоходу – у 5 (35,7 %) хворих.

Дискусійним є питання відносно доцільності проведення оперативних втручань для виключення стравоходу із акту травлення, а саме накладання езофагостоми та гастростоми. Для визначення наявності рефлюксного потрапляння вмісту шлунку у просвіт стравоходу нами проведено введення контрастної речовини у 21 (70 %) хворого із ПС через назо-гастральний зонд у порожнину шлунка. При цьому рефлюксний закид контрастної речовини ми спостерігали лише у 2 (9,5 %) хворих при низьких розривах стравоходу в зоні кардіального сфінктера. В післяопераційному періоді ми вводили неодноразово (2–5 введень) через назогастральний зонд розчину метиленового синього розведеного у 300–500 мл фізіологічного розчину через назо-гастральний зонд у порожнину шлунка. При цьому ми спостерігали потрапляння розчину метиленового синього у дренажі середостіння і плевральної порожнини лише у 3 (14,3 %) хворих. В наступні дні нам вдалося запобігти рефлюксу фарбника у просвіт стравоходу в даних хворих надаючи хворому напівсидяче положення при годуванні та в першу годину після нього. Тому ми вважаємо, що використання операцій для виключення стравоходу із акту травлення не завжди є виправданим за рахунок значної травматичності цих операцій і особливо у хворих із явищами вираженої ЕІ. Отже, додаткові оперативні втручання, а саме накладання гастростоми, необхідно проводити лише у хворих, у яких доведено потрапляння контрастної речовини або барвника із порожнини шлунка в просвіт стравоходу з метою попередження його ре-інфікування. Дані операції ми вважаємо необхідними проводити після стабілізації стану хворого, при нормалізації показників ЕІ та при початку годування через назогастральний зонд.

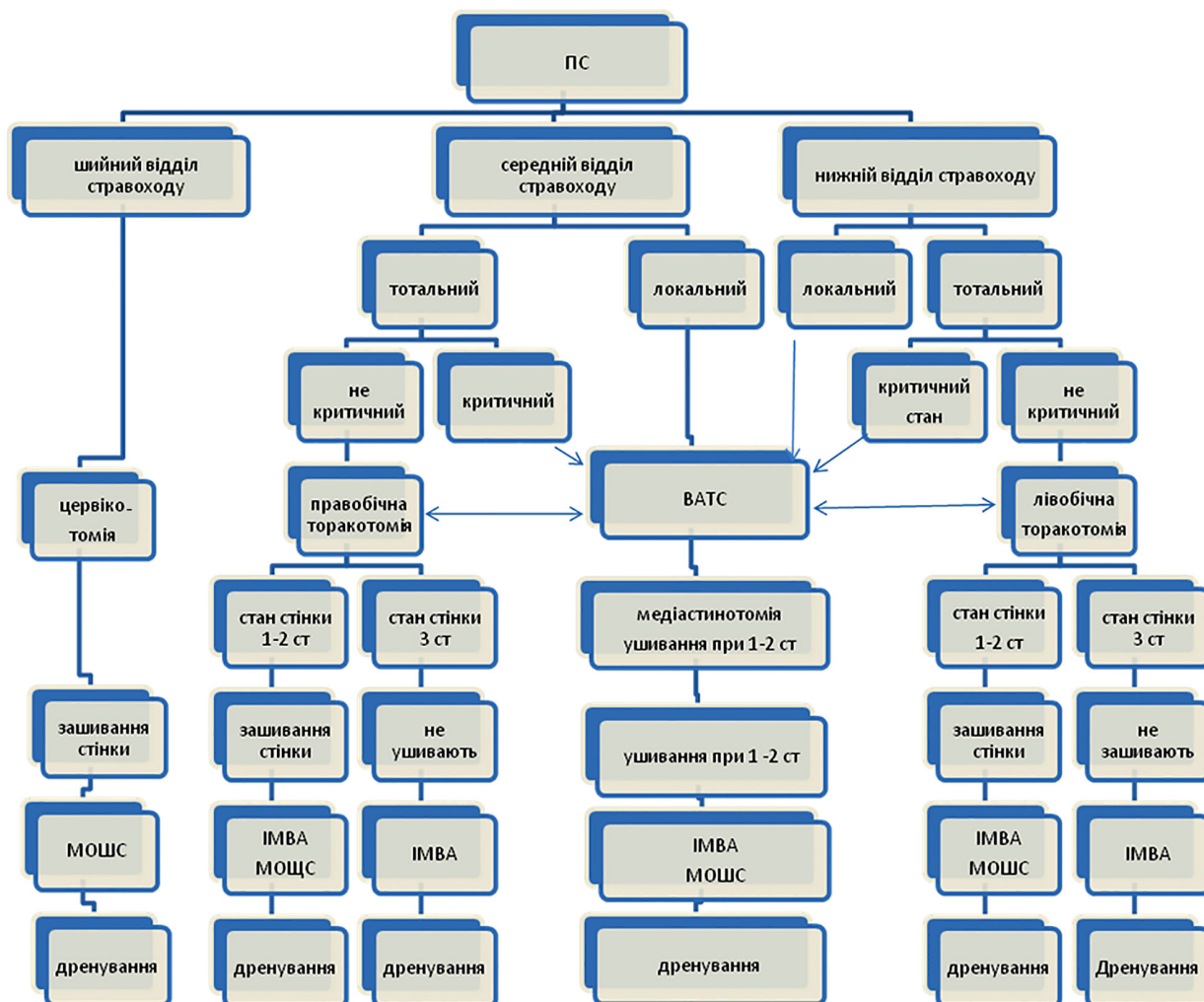
Враховуючи різноманітність хірургічних методів лікування нами запропоновано алгоритм хірургіч-

ної тактики лікування ПС та ГГМ, що представлено на рисунку 1.

Одним із найбільш дискусійних варіантів хірургічної тактики є проведення торакотомії на стороні ураження при тотальних ГГМ та при наявності ускладнень з протилежної сторони. Так, у 6 (42,8 %) хворих основної групи було виявлено наявність випоту з протилежної сторони. У 3 (50 %) хворих не завжди були впевнені у повноцінному розкритті і дренажуванні клітковини середостіння при поширених формах ГГМ. У таких випадках проведено діагностично-лікувальну VATS із протилежної сторони. В усіх випадках діагностовано наявність емпієми плеври – у 4 та ексудативного плевриту – у 2 хворих. При цьому у 3 (50 %) хворих проведено додаткову медіастинотомію у сумнівних місцях.

Одним із методів, який використовують при неможливості ушивання ПС, є використання інтубації пошкодженої ділянки стравоходу. В літературі є повідомлення про використання інкубації стравоходу при лікуванні ПС внаслідок пухлин стравоходу, розривів рубцево звуженого стравоходу, синдромі Бурхаве і т. д. при помірно виражених запальних змінах навколишньої клітковини середостіння [3]. Для інтубації стравоходу використовують зонди різних конструкцій, стентів із пам'яттю форми. При цьому стент захищає шви стравоходу від додаткового інфікування і стимулює репаративні процеси за рахунок помірного механічного подразнення [4].

Ми провели встановлення стентів у 2 хворих із ПС: одному хворому при перфорації стінки стравоходу пухлиною та одному хворому при неспроможності швів стравоходу після ушивання стравоходу при синдромі Бурхаве. В обох випадках ми отримали негативні результати. Так, у хворого із пухлиною в стадії розпаду на першу добу було виявлено ПС розміром 3 см при проведенні ЕГДС. Потім було введено стент до місця перфорації у середній третині стравоходу. Після введення стента стан хворого не покращився, збільшилися болі в грудній клітці, з'явився правобічний гідро-пневмоторакс. При проведенні бокової правобічної торакотомії виявлено збільшення розмірів перфоративного отвору до 12 см з міграцією стента в середостіння. Другому хворому було встановлено стент на перший день після ПС у нижній третині стравоходу. В наступні дні ми проводили пробу на герметичність стента, який прилягав до швів стравоходу. Герметичність перевіряли даючи хворому пити розчин метиленового синього через рот. При цьому відмічали попадання фарбуючого розчину в клітковину середостіння та витік його по плевральних дренажах. При цьому на 7 добу при проведенні контрольного ЕГДС виявили роз-



**Рис. 1.** Алгоритм хірургічної тактики у хворих із перфораціями стравоходу, ускладненими гострим гнійним медіастинітом.

ростання гіпергрануляцій над верхнім полюсом стента, які звужували просвіт стравоходу до 1 см, у зв'язку з цим стент видалили і хворому на наступний день провели гастростомію за Кадаром.

Таким чином, вибір хірургічної тактики має бути індивідуалізованим у кожному окремому випадку. Хірургічні доступи при ПС та ГГМ повинні передбачати хорошу візуалізацію всіх уражених ділянок середостіння з проведенням широких медіастинотомій з максимальним видаленням гнійно-некротичних ділянок середостіння. Перевагу слід надавати малоінвазивним методам (ВАТС) при достатньому володінні хірургом даної методики. Хірургічна тактика при ПС повинна передбачати ушивання перфоративного отвору стравоходу при відсутності розплавлення стінки стравоходу із налагодженням МОШС, що забезпечує попередження ре-інфікування клітковини середостіння, закриття або зменшення просвіту перфоративного отвору та постійну санацію швів стравоходу та наколишньої клітковини середостіння.

Застосування ІМВА повинно бути у всіх випадках ПС та ГГМ для забезпечення попередження поширення гнійного процесу у середостінні, для повноцінного антибактеріального ефекту у всіх відділах та для санації клітковини середостіння.

Післяопераційна летальність у хворих із ПС, ускладнених ГГМ, становила 16,6 % (померли 5 із 30 хворих). При цьому при застосуванні розробленого нами алгоритму хірургічної тактики нам вдалося знизити післяопераційну летальність із 28,6 % (у контрольній групі померло 4 із 14 хворих) до 6,2 % (в основній групі хворих помер один із 16 хворих).

В основній групі хворих помер один (6,2 %) хворий, у якого спостерігали гнійно-некротичний розвиток процесу із швидким поширенням у всі відділи середостіння, сепсисом, наростаючою поліорганною недостатністю, швидким розвитком серцево-судинної недостатності. Незважаючи на активну хірургічну тактику та інтенсивну інфузійну терапію він помер на 3-тю добу від початку захворювання. Решту 15 хворих виписали зі стаціонару

в задовільному стані в середньому на (21±3,4) дня. В групі порівняння померло 4 (28,6 %) із 14 хворих. Причинами летальності були пізні звернення за медичною допомогою, рефрактерний септичний шок, наростаюча поліорганна та серцево-судинна недостатність. Середній ліжко-день в контрольній групі хворих становив (29±3,1) дня.

**Висновки.** 1. Вибір хірургічної тактики повинен бути індивідуальний в кожному окремому випадку. Основною метою хірургічного лікування є ліквідація гнійно-запального процесу в середостінні та стабілізація стану хворих.

2. При перфорації стравоходу, ускладненій гострим гнійним медіастинітом, розширені операції на стравоході супроводжуються високими показниками післяопераційної летальності, що обмежує їх використання у хворих із сепсисом та поліорганною недостатністю.

3. Зашивання перфорації стравоходу слід проводити для відмежування просвіту стравоходу від клітковини середостіння, локалізації гнійного процесу в середостінні і стабілізації загального стану хворого.

4. Малоінвазивні операційні втручання за допомогою відеоасистованої торакоскопії можуть слугувати операціями вибору у хворих із перфорацією стравоходу при поширених формах гострого гнійного медіастиніту для санації і дренивання гнійно-запального процесу у середостінні, стабілізації стану хворих та попередження розвитку септичних ускладнень.

5. Застосування інтрамедіастинального введення антибактеріальних препаратів та методу орошення швів стравоходу дозволяє покращити результати лікування, знизити ендогенну інтоксикацію, покращити загоєння перфорації стравоходу, ліквідувати гнійний процес у середостінні.

#### СПИСОК ЛІТЕРАТУРИ

1. Можейко М. А. Лечение травматических повреждений пищевода / М. А. Можейко, Н. И. Батвинков, А. А. Сушко, С. В. Могилевец // Журнал Гродненского государственного медицинского университета. – 2013. – № 2. – С. 28–31.
2. Дробязгин Е. А. Диагностика и лечение пациентов с инструментальной перфорацией пищевода / Е. А. Дробязгин, Ю. В. Чикинев, М. С. Аникина // Вестник хирургии. – 2016. – № 4. – С. 64–67.
3. Canbay G. Mediastinitis on oesophageal perforation / G. Canbay, X. Bertrand // Rev. Med. Liege. – 2017. – Vol. 72 (3). – P. 121–125.
4. Hybrid therapy of late diagnosed esophageal perforation, complicated by mediastinitis and bilateral empyema / P. Karagoyozov, T. Minchev, I. Tishkov, I. Plachkov // Endoscopy. – 2017. – Vol. 49 (S 01). – P. E127–128. doi: 10.1055/s-0043-103947.
5. Thoracoscopic primary repair with mediastinal drainage is a

viale option for patients with Boerhaave's syndrome / T. Nakano, K. Onodera, H. Ichikawa, T. Kamei // J. Thorac. Dis. – 2018. – Vol. 10 (2). – P. 784–789.

6. Шевчук І. М. Аналіз ускладнень гострого гнійного медіастиніту / І. М. Шевчук, С. С. Сніжко // Клін. хірургія. – 2017. – № 1. – С. 36–38.

7. Surgical treatment of acute mediastinitis / M. Krüger, S. Decker, J. P. Schneider [et al.] // Chirurg. – 2016. – Vol. 87 (6). – P. 478–485.

8. Nirula R. Esophageal perforation / R. Nirula // Surg. Clin. North Am. – 2014. – Vol. 94 (1). – P. 35–41. doi: 10.1016/j.suc.2013.10.003.

9. Management and outcomes of esophageal perforation: A National Study of 2,564 patients in England / S. R. Markar, H. Mackenzie, T. Wiggins [et al.] // Am. J. Gastroenterol. – 2015. – Vol. 110 (11). – P. 1559–1566. doi: 10.1038/ajg.2015.304.

#### REFERENCES

1. Mozheiko, M.A. Batvinnikov, N.I., Sushko, A.A., & Mogilevets, E.V. (2013). Lecheniye travmaticheskikh povrezhdeniy pishchevoda [Treatment of traumatic injuries of esophagus]. *Zhurnal Grodnenskogo gosudarstvennogo universiteta – Journal of Grodno State Medical University*, 4, 28-31 [in Russian].
2. Drobiazgin, E.A., Chikinev, Yu.V., & Anikina, M.S. (2016). Diagnostika i lecheniye patsiyentov s instrumentalnoy perforatsiyey pishchevoda [Diagnostic and treatment of patients with instrumental esophageal perforation]. *Vestnik khirurgii – Bulletin of Surgery*, 4, 64-67 [in Russian].
3. Canbay, G., & Bertrand, X. (2017). Mediastinitis on oesophageal perforation. *Rev. Med. Liege*, 72 (3), 121-125.
4. Karagoyozov, P., Minchev, T., Tishkov, I., & Plachkov, I. (2017). Hybrid therapy of late diagnosed esophageal perforation, complicated by mediastinitis and bilateral empyema. *Endoscopy*, 49 (S 01), E127-E128. doi: 10.1055/s-0043-103947.
5. Nakano, T., Onodera, K., Ichikawa, H., & Kamei, T. (2018).

Thoracoscopic primary repair with mediastinal drainage is a viable option for patients with Boerhaave's syndrome. *J. Thorac. Dis.*, 10 (2), 784-789.

6. Shevchuk, I.M., & Snizhko, S.S. (2017). Analiz uskladneny hostroho hniinoho mediastynitu [Analysis of complications of acute purulent mediastinitis]. *Klinichna khirurgiia – Clinical Surgery*, (1), 36-38 [in Ukrainian].

7. Krüger, M., Decker, S., Schneider, J.P., Haverich, A., & Schega, O. (2016). Surgical treatment of acute mediastinitis. *Chirurg*, 87 (6), 478-485.

8. Nirula, R. (2014). Esophageal perforation. *Surg. Clin. North Am.*, 94 (1), 35-41 doi: 10.1016/j.suc.2013.10.003.

9. Markar, S.R., Mackenzie, H., Wiggins, T., Askari, A., Faiz, O., Zaninotto, G., & Hanna, G.B. (2015). Management and outcomes of esophageal perforation: A National Study of 2,564 patients in England. *Am. J. Gastroenterol.*, 110 (11), 1559-1566. doi: 10.1038/ajg.2015.304.

Отримано 03.08.18

Електронна адреса для листування: snizhko.s@bigmir.net

S. S. SNIZHKO

Ivano-Frankivsk National Medical University

### TACTICS OF SURGICAL TREATMENT OF PATIENTS WITH PERFORATION OF THE ESOPHAGUS WITH COMPLICATED ACUTE PURULENT MEDIASTINITIS

**The aim of the work:** to improve the treatment of patients with perforation of the esophagus with complicated acute purulent mediastinitis.

**Materials and Methods.** During 2004–2018, 30 patients with perforation of the esophagus (PE) and acute purulent mediastinitis (APM) were examined and treated at the Thoracic Surgery Department of the Ivano-Frankivsk Regional Clinical Hospital.

**Results and Discussion.** Surgical access to the PE and APM should provide a good visualization of all affected areas of the mediastinum with a broad mediastinotomy. In order to improve the treatment results, we proposed a surgical tactic for treating PE and APM, which involves intramediastinal administration of antibacterial drugs (IMAA) and esophageal sewage irrigation (ESI) with the continuous rehabilitation of mediastinal tissue. Surgical tactics in the PE should include sewing of the perforation aperture of the esophagus in the absence of melting of the esophagus wall with adjustment of ESI, which prevents reinfection of fibrous mediastinum, closure or reduction of the perforation of the perforation opening, and the constant repair of the joints of the esophagus and the surrounding mediastinal fluid. The choice of surgical tactics should be individual in each individual case. The main purpose of surgical treatment is to eliminate the purulent-inflammatory process in the mediastinum and stabilize the condition of the patients. With perforation of the esophagus, which is complicated by acute purulent mediastinitis, expanded operations in the esophagus are accompanied by high rates of postoperative lethality, which limits their use in patients with sepsis and multiple organ failure. Minimal invasive surgical interventions using video-assisted thoracoscopy can serve as a selection option in patients with perforation of the esophagus in the common forms of acute purulent mediastinitis for the rehabilitation and drainage of the purulent-inflammatory process in the mediastinum, stabilization of the patient's condition and prevention of septic complications. The use of IMAA and ESI allows improving treatment outcomes, reducing endogenous intoxication, improving esophageal perforation, eliminating purulent processes in the mediastinum.

**Key words:** perforation of the esophagus; purulent mediastinitis; treatment of perforations of the esophagus.

С. С. СНИЖКО

Ивано-Франковский национальный медицинский университет

### ТАКТИКА ХИРУРГИЧЕСКОГО ЛЕЧЕНИЯ БОЛЬНЫХ С ПЕРФОРАЦИЯМИ ПИЩЕВОДА, ОСЛОЖНЕННЫМИ ОСТРЫМ ГНОЙНЫМ МЕДИАСТИНИТОМ

**Цель работы:** улучшить лечение больных с перфорацией пищевода, осложненной острым гнойным медиастинитом.

**Материалы и методы.** В течение 2004–2018 гг. в отделении торакальной хирургии Ивано-Франковской областной клинической больницы обследовано и пролечено 30 больных с перфорациями пищевода (ПП) и острым гнойным медиастинитом (ОГМ).

**Результаты исследований и их обсуждение.** Хирургические доступы при ПП и ОГМ должны предусматривать хорошую визуализацию всех пораженных участков средостения с проведением широких медиастинотомий. Для улучшения результатов лечения предложено хирургическую тактику лечения ПП и ОГМ, которая предусматривает интрамедиастинальное введение антибактериальных препаратов (ИМБА) и метод орошения швов пищевода (МОШП) с постоянной санацией окружающей клетчатки средостения. Хирургическая тактика при ПП должна предусматривать ушивание перфоративного отверстия пищевода при отсутствии расплавления стенки пищевода с налаживанием МОШП, что обеспечивает предупреждение ре-инфицирования клетчатки средостения, закрытие или уменьшение просвета перфоративного отверстия и постоянную санацию швов пищевода и окружающей клетчатки средостения. Выбор хирургической тактики должен быть индивидуальным в каждом отдельном случае. Основной целью хирургического лечения является ликвидация гнойно-воспалительного процесса в средостении и стабилизация состояния больных. При перфорации пищевода, осложненной острым гнойным медиастинитом, расширенные операции на пищеводе сопровождаются высокими показателями послеоперационной летальности, что ограничивает их использование у больных с сепсисом и полиорганной недостаточностью. Малоинвазивные операционные вмешательства с помощью видеоассистированной торакоскопии могут служить операциями выбора у больных с перфорацией пищевода при распространенных формах острого гнойного медиастинита для санации и дренирования гнойно-воспалительного процесса в средостении, стабилизации состояния больных и предупреждения развития септических осложнений. Применение ИМБА и МОШП позволяет улучшить результаты лечения, снизить эндогенную интоксикацию, улучшить заживление перфорации пищевода, ликвидировать гнойный процесс в средостении.

**Ключевые слова:** перфорации пищевода; гнойный медиастинит; лечение перфораций пищевода.