

ОРИГІНАЛЬНІ ДОСЛІДЖЕННЯ

УДК 616.31-001]: 616 - 089

DOI 10.11603/2414-4533.2017.3.8120

©О. Б. КУТОВИЙ, В. О. ЧАЙКА, В. В. ПИМАХОВ

ДЗ “Дніпропетровська медична академія МОЗ України”

Ендовідеохірургія у лікуванні поєднаних травм

Мета роботи: провести оцінку лікувальної ефективності та можливості застосування ендовідеохірургічних втручань у хворих із травмою грудної клітки, черевної порожнини, поєднаної з пошкодженням головного мозку.

Матеріали і методи. Хворі з поєднаною травмою були розподілені на 4 підгрупи: Іа (n = 31) та Іаа (n = 40) – постраждали, у діагностиці та лікуванні яких використані ендовідеохірургічні втручання: лапароскопія та відеоторакоскопія. Іб (n = 43) та ІІб (n = 39) підгрупи склали постраждали, для надання допомоги яким застосовували традиційну діагностично-лікувальну тактику.

Результати досліджень та їх обговорення. У хворих Іа підгрупи свідомість відновлювалась швидше – (14,1±0,5) бала за шкалою ком Глазго на 7 добу, порівняно з (12,9±0,8) бала у постраждалих Іб підгрупи, аналогічна картина була в цей період у хворих Іаа підгрупи (13,8±0,3) бала порівняно з ІІб підгрупою (12,4±0,9) бала. У Іа підгрупі травматична хвороба також мала більш сприятливий перебіг та характеризувалася нижчими показниками тяжкості загального стану за шкалою MODS, починаючи з 3 доби, коли цей показник становив (3,08±0,75) бала порівняно з аналогічним індексом у травмованих Іб підгрупи – 4,38±1,26. Подібну картину спостерігали і серед постраждалих Іаа підгрупи (0,98±0,25) бала порівняно з аналогічними індексом у травмованих ІІб підгрупи – 2,78±0,54.

Використання ендовідеохірургічних технологій дозволило покращити результати лікування та скоротити кількість ускладнень без негативного впливу на розвиток патологічного стану у хворих з легкою та середньотяжкою ЧМТ.

Ключові слова: відеолапароскопія; відеоторакоскопія; поєднана травма; краніоабдомінальна травма; краніоторакальна травма.

Постановка проблеми і аналіз останніх досліджень та публікацій. Стрімке впровадження в практику нових методів діагностики і лікування, що ґрунтуються на сучасних технологіях, вимагає оцінки їх ефективності при найрізноманітніших клінічних ситуаціях. Особливе значення при цьому мають поєднані травми.

В усьому світі травматизм серед населення за останні кілька десятиліть характеризується постійним зростанням [5]. Структура травматизму відзначається постійним підвищенням кількості анатомо-функціональних ділянок (від 2 до 4–5), залучених в поєднанні ушкодження [3]. Так, одночасне виявлення уражень черепа і головного мозку у постраждалого з закритою травмою живота виявляється в 19,3 – 38,8 % [3]; з закритою травмою грудної клітини – в 32,1 – 65,4 % [4]. Такі характеристики абдомінальної та торакальної травми, поєднаної з черепно-мозковою травмою (ЧМТ), як тяжкий клінічний перебіг, труднощі діагностики і лікування, високий відсоток ускладнень тільки підкреслюють актуальність даної проблеми [6]. Всі ці складові в подальшому знаходять відображення у високих показниках летальності – від 33,6 до 94,2 % при тяжкій ЧМТ, а також високому відсотку інвалідизації – до 29,1 %.

Незважаючи на широке і ефективне використання в даний час ендовідеохірургічних технологій, чітке визначення місця лапароскопії (торакокопії) в алгоритмі діагностики і лікування поєднаних пошкоджень живота чи грудної клітки з

черепно-мозковою травмою є до кінця невирішеною проблемою [6].

Мета роботи: провести оцінку лікувальної ефективності та можливості застосування ендовідеохірургічних втручань у хворих з травмою грудної клітки, черевної порожнини, поєднаної з пошкодженням головного мозку.

Матеріали і методи. Відповідно до поставленої мети було сформовано 2 групи хворих з поєднаною травмою: І група (n = 74) – постраждали з поєднаною абдомінальною та черепно-мозковою травмою та ІІ група (n = 79) – постраждали з поєднаною торакальною та черепно-мозковою травмою. Кожна з груп додатково була розподілена на дві підгрупи Іа (n = 31) та Іаа (n = 40) – постраждали, у діагностиці та лікуванні яких використано ендовідеохірургічні втручання: лапароскопія та відеоторакоскопія (ВТС). Результати лікування оцінювали проспективно. Іб (n = 43) та ІІб (n = 39) підгрупи склали постраждали, для надання допомоги яким застосовували традиційну діагностично-лікувальну тактику, без використання ендовідеохірургічних технологій. Тяжкість травми визначали за шкалою ISS, поліорганної недостатності за шкалою MODS, ступінь порушення свідомості за шкалою ком Глазго (ШКГ), тяжкість ЧМТ визначали за класифікацією Advanced Trauma Life Support (ATLS, 2012).

При краніоабдомінальній травмі рівень свідомості коливався від 6 до 15 балів за шкалою ком

Глазго (ШКГ), а саме 11 – 15 балів (легка ЧМТ) було в 13 (41,9 %) хворих Іа та 15 (37,5 %) хворих Іб групи. Рівень порушення свідомості 6–10 балів (травма середнього ступеня тяжкості) мали 18 (58,1%) травмованих Іа групи та 25 (72,5 %) постраждалих Іб групи. За тяжкістю ЧМТ хворі з торакальною травмою були представлені наступним чином: рівень пригнічення свідомості від 11–15 балів ШКГ спостерігався у 21(52,5 %) хворого Іа групи та у 20 (51,3%) Іб групи, від 6–10 балів ШКГ у 19 пацієнтів Іа та Іб (47,5 та 48,1 % відповідно) груп.

Критеріями виключення були: вогнепальний характер пошкоджень, термінальний стан хворих при надходженні до стаціонару, пошкодження, що потребували хірургічного втручання на головному мозку та його оболонках, великий та тотальний гемоторакс за умови позитивної проби Рувілу–Грегуара або одночасне виділення по дренажу 1000 мл крові, тяжка ЧМТ (ШКГ < 5 балів при госпіталізації).

Статистичну обробку отриманих у дослідженні даних виконували з використанням спеціальних програм обробки даних: Microsoft Excel 2007 і ліцензійної програми StatSoft Statistica 6.1. За всіма показниками, при порівнянні, достовірність відмінностей між підгрупами Іа та Іб, а також Іа та Іб відповідно коливалась від $p = 0,091$ до $p = 0,921$. Таким чином досліджувані групи були зіставними.

Результати досліджень та їх обговорення.

При оцінці результатів надання допомоги постраждалим І групи встановлено, що найбільш частим було пошкодження паренхіматозних органів: Іа підгрупа – 19 (61,3 %) випадків і Іб підгрупа – 29 (67,4 %) випадків ($p > 0,05$). В Іа підгрупі ендовідеохірургічний гемостаз пошкоджень паренхіматозних органів був застосований у 15 (48,4 %) постраждалих. У Іб підгрупі в 24 (55,3 %) випадках виконана спленектомія і лише в 1 (2,3 %) – коагуляційний гемостаз пошкоджень селезінки. Зупинку кровотечі з ран печінки здійснювали у 8 (18,6 %) постраждалих Іб підгрупи. В І підгрупі у 5 (16,1 %) випадках спроба здійснити остаточний гемостаз ендовідеохірургічними методиками виявилася безуспішною, в результаті чого були вироблені показання до конверсії: у 3 (9,7 %) випадках виконана спленектомія, у 2 (6,4 %) – ушивання пошкоджень печінки. Також по 1 (3,2 %) випадку конверсія проведена у зв'язку з необхідністю ушити розрив сечового міхура та пошкодження товстої кишки. В 11 (35,5 %) випадках Іа підгрупи відеолапароскопія дозволила уникнути проведення експлоративного

відкритого хірургічного втручання, яке мало місце у 8 (18,6 %) постраждалих Іб підгрупи, тому що виявлені пошкодження не вимагали відкритого хірургічного втручання, а операція складалася з евакуації вмісту та дренивання черевної порожнини.

При обговоренні результатів лікування постраждалих ІІ групи варто зазначити, що використання ВТС у хворих, в яких торакальна травма поєднувалась з ЧМТ, дозволило скоротити середню тривалість хірургічних втручань до (58,5±9,1) хв у хворих Іа підгрупи, тоді як у постраждалих Іб підгрупи цей показник становив (92,3±10,4) хв ($p=0,021$). Тривалість ШВЛ у Іа підгрупі була достовірно меншою ($p<0,05$) та становила (1,79±0,58) доби, проти (2,85±0,49) доби у Іб підгрупі. Також у хворих, яким виконувалась ВТС, спостерігали помітне зменшення об'єму рідини, що виділяється по дренажу протягом 1 та 2 доби після травми (137,9±5,8) та (54,8±4,9) мл, тоді як ці показники у Іб підгрупі становили (258,3±12,3) та (124,9±5,8) мл. Це дозволило скоротити тривалість знаходження дренажів у Іа підгрупі до (1,8±0,2) доби. У Іб підгрупі плевральну порожнину дренивали протягом (3,2±1,2) доби ($p<0,05$).

Оцінка динаміки відновлення свідомості (рис. 1) показує, що у постраждалих Іа підгрупи в першу добу післяопераційного періоду показник майже не змінився: (11,3±0,71) бала (при госпіталізації – (11,26±0,68) бала), при цьому у Іб підгрупі спостерігали зниження середнього показника – (11,15±0,58) бала (при госпіталізації – (11,58±0,52) бала), $p > 0,05$ (рис.1).

З 3 доби свідомість постраждалих обох груп характеризувалася поступовим відновленням: Іа підгрупа – (12,07±0,73) бала; Іб підгрупа – (12,03±0,63) бала.

Під час та після ВТС жодних ускладнень з боку центральної нервової системи або погіршення неврологічного статусу ми не спостерігали. Вихідний рівень свідомості в Іа та Іб підгрупах був на рівні (8,9±0,2) бала GCS, а КС більшості хворих обох підгруп (83,3 % – Іа та 85,2 % – Іб), визначався як ІІІ рівень RLAS (локалізована відповідь на подразнювач, тотальна допомога медичного персоналу). Постраждалим для його відновлення до VII рівня RLAS (адекватність поведінки, мінімальна допомога персоналу) та повного відновлення свідомості знадобилось (2,5±0,5) доби в Іа підгрупі та 3,6±0,6 – в Іб ($p<0,05$).

Було проведено порівняння результатів лікування постраждалих з поєднаною абдомінальною та черепно-мозковою травмою Іа і Іб підгруп. Дані за шкалою MODS відображають статистично

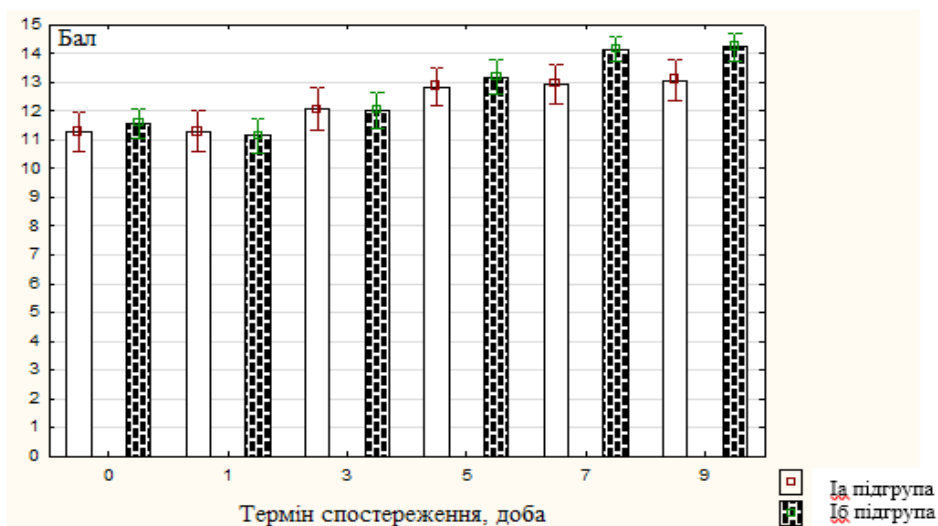


Рис. 1. Рівень свідомості за ШКГ у постраждалих Ia та Ib підгруп ($M \pm m$).

Примітка. * – відмінності між відповідними показниками Ia та Ib підгруп за t-критерієм Стьюдента та дисперсійним аналізом ANOVA ($p > 0,05$).

достовірно менш виражену поліорганну недостатність (ПОН) у постраждалих Ia підгрупи лише в першу добу післяопераційного періоду (рис. 2).

Аналогічно до картини, яку спостерігали у Ia підгрупі, травматична хвороба у IIa підгрупі мала більш сприятливий перебіг та характеризувалася достовірно ($p < 0,05$) нижчими показниками тяжкості загального стану за шкалою MODS, з 3 доби, коли цей показник становив $(0,98 \pm 0,25)$, порівняно з аналогічними індексом у травмованих IIb підгрупи – $2,78 \pm 0,54$.

Серед післяопераційних ускладнень найчастіше в Ia та Ib підгрупі виникали пневмонії – 3

(9,7%) і 6 (14,0%) випадків відповідно. Також в Ia підгрупі в 1 (3,2 %) випадку спостерігали рецидив кровотечі з паренхіми селезінки, а в Ib підгрупі – 1 (2,3 %) випадок ранньої спайкової тонкокишкової непрохідності, 1 (2,3 %) випадок кровотечі з ложа селезінки і 1 (2,3 %) випадок гематоми передньої черевної стінки. Таким чином, в Ia підгрупі післяопераційні ускладнення спостерігали в 4 (12,9%), у другій – в 9 (20,9 %) випадках. Ускладнення, які логічно пов'язані з проведенням ВЛС в Ia підгрупі, не виявляли. У Ia підгрупі загальна летальність склала 16,1 %, у Ib підгрупі – 32,5 %. Ускладнення та летальність, що спостерігалися у ранньому

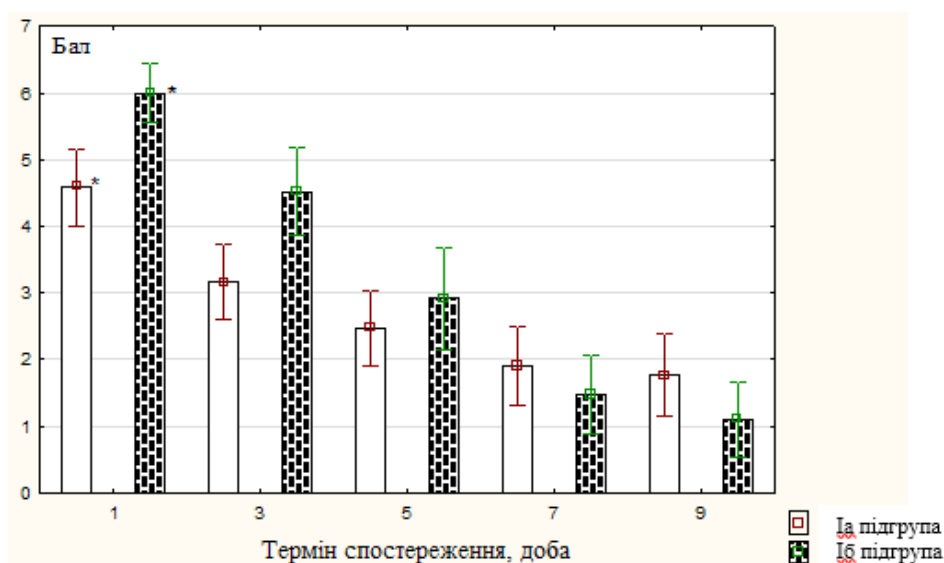


Рис. 2. Рівень ПОН за шкалою MODS у пацієнтів I групи ($M \pm m$).

Примітка. * – відмінності між показниками Ia та Ib підгруп за t-критерієм та дисперсійним аналізом ANOVA ($p < 0,05$).

післяопераційному періоді у травмованих II групи, наведено в таблиці 1.

Дані таблиці 1 підтверджують, що найчастіше у хворих з поєднаною краніоторакальною травмою зустрічалися ускладнення у післяоперацій-

ному періоді у вигляді виділення повітря з дренажу більше 24 год та пневмоній. Ці ускладнення, як і плеврит та гемоторакс, що згорнувся, достовірно ($p < 0,05$) рідше виявляли серед хворих, у лікуванні яких були використана ВТС.

Таблиця 1. Ускладнення, що спотерігалися у ранньому посттравматичному періоді у хворих II групи

Ускладнення	IIa група (n=40)	IIб група (n=39)	p*
Відсутність аеростазу понад 24 год	3 (7,5 %)	8 (20,5 %)	0,038
Гемоторакс, що згорнувся	1 (2,5 %)	7 (17,9 %)	0,023
Пневмонія	3 (7,5 %)	12 (30,8 %)	0,008
Міжреберна невралгія	2 (5,0 %)	7 (17,9 %)	0,129
Плеврит	2 (5,0 %)	9 (23,1 %)	0,020
Летальність	2 (5,0 %)	5 (12,8 %)	0,221

Примітка. p* – достовірність розбіжностей між показниками різних груп за критерієм χ^2 - Пірсона.

Висновки. Використання лапароскопії та відеоторакоскопії для усунення пошкоджень внутрішніх органів у хворих з поєднаною абдомінальною чи торакальною з черепно-мозковою травмою дозволило скоротити тривалість втручань та штучної вентиляції легень, усунути більшість пошкоджень без конверсії, покращити динаміку віднов-

лення свідомості та когнітивного статусу, знизити тяжкість синдрому поліорганної недостатності, знизити кількість післяопераційних ускладнень. При цьому негативного впливу ендовідеохірургічних втручань на розвиток патологічного стану у хворих з легкою та середньо-тяжкою ЧМТ ми не спостерігали.

СПИСОК ЛІТЕРАТУРИ

1. Бойко И. В. Организация экстренной медицинской помощи пострадавшим с политравмой на этапах медицинской эвакуации / И. В. Бойко, В. Б. Зафт, Г. О. Лазаренко // Медицина неотложных состояний. – 2013. – № 2 (49). – С. 77–84.
2. Показания и эффективность использования малоинвазивных операций у больных с закрытой травмой органов брюшной полости / Ю. В. Грубник, А. В. Плотников, В. А. Фоменко [и др.] // Харківська хірургічна школа. – 2014. – № 2. – С. 100–106
3. Роль і місце лапароскопії в діагностиці і лікуванні закритої поєднаної абдомінальної травми / Я. Л. Заруцький, І. Р. Трут'як, В. І. Рыбачук [и др.] // Хірургія України. – 2011. – № 2. – С. 36–39.
4. Намазбеков М. Н. Эпидемиологические, диагностические

- и лечебные аспекты сочетанной травмы / М. Н. Намазбеков, А. К. Молдоташова, У. Б. Байзаков // Вестник КРСУ. – 2012. – Т. 12, № 2. – С. 122–124.
5. Полторацкий В. Г. Особенности травматизма при сочетанной черепно-мозговой травме / В. Г. Полторацкий // Scientific Journal "Science Rise". – 2015. – № 3/4. – С. 57–60.
6. Implementation of the World Health Organization Trauma Care Checklist Program in 11 centers across multiple economic strata: effect on care process measures / A. Lashoher, E. B. Schneider, C. Juillard [et al.] // World J. Surg. – 2016. – P. 28–41.
7. Schreiber J. Rescue bedside laparotomy in the intensive care unit in patients too unstable for transport to the operating room / J. Schreiber, A. Nierhaus, E. Vettorazzi [et al.] // Crit. Care. – 2014. – № 18 (3). – P.123.

REFERENCES

1. Boyko, I.V., Zaft, V.B., & Lazarenko, G.O. (2013). Organizatsiya ekstremnoy meditsinskoj pomoshchi postradavshim s politravmoj na etapakh meditsinskoj evakuatsii [Organization of emergency care for the wounded with multiple trauma medical evacuation stages]. *Meditsina неотложных состояний – Emergency Medicine*, 2 (49), 77-84 [Russian].
2. Grubnik, Yu.V., Plotnikov, A.V., & Fomenko, V.A. (2014). Pokazaniya i effektivnost ispolzovaniya maloinvazivnykh operatsiy u bolnykh s zakrytoy travmoj organov bryushnoy polosti [Indications and effectiveness of less-invasive interventions usage in patients with blunt abdominal trauma]. *Kharkivska khirurhichna shkola – Kharkiv Surgical School*, (2), 100-106 [in Russian].
3. Zarutskyi, Ya.L., Trutiak, I.R. & Rybachuk, V.I. (2011). Rol i mistse laparoskopitsii v diahnozytsi i likuvanni zakrytoi poiednanoi abdominalnoi travmy [Role and place of laparoscopy in blunt abdominal trauma diagnostics and treatment]. *Khirurgiia Ukrainy – Surgery of Ukraine*, (2), 36-39 [in Ukrainian].

4. Namazbekov, M.N., Moldotashova, A.K., & Bayzakov, U.B. (2012). Epidemiologicheskie, diagnosticheskie i lechebnye aspekty sochetannoy travmy [Epidemiologic, diagnostic and treatment aspects of multiple trauma]. *Vestnik KRSU – Journal of KRSU*, 12 (2), 122-124 [in Russian].
5. Poltoratskiy, V.G. (2015). Osobennosti travmatizma pri sochetannoy cherepno-mozgovoy travme [Trauma particularities in case of combined brain injury]. *Scientific Journal "Science Rise"*, (3/4), 57-60 [in Russian].
6. Lashoher, A., Schneider, E.B. & Juillard, C. (2016): Implementation of the World Health Organization Trauma Care Checklist Program in 11 centers across multiple economic strata: effect on care process measures. *World J. Surg.*, 28-41.
7. Schreiber, J. (2014). Rescue bedside laparotomy in the intensive care unit in patients too unstable for transport to the operating room. *Critical Care*, 18 (3), 123.

Отримано 01.08.2017

O. B. KUTOVYI, V. A. CHAIKA, V. V. PIMAKHOV

Dnipropetrovsk Medical Academy

ENDOVIDEOSURGICAL METHODS IN TREATMENT OF MULTIPLE TRAUMA

The aim of the work: to evaluate treatment effectiveness as well applicability of videoendoscopic interventions in case of abdominal either chest trauma combined with brain injuries.

Materials and Methods. Patients with combined trauma were divided into 4 subgroups: Ia (n = 31) and IIb (n = 40) – patients, who were managed by endoscopic approaches: laparoscopy either videothoracoscopy. Ia (n = 43) and IIb (n = 39) subgroups included injured, who were treated with conventional approach.

Results and Discussion. In patients of Ia subgroup consciousness was recovered faster with 14.1 ± 0.5 points of Glasgow Coma Scale on postoperative day 7, in comparison with 12.9 ± 0.8 points of Ib subgroup casualties, corresponding picture was observed at the same period among wounded of IIa subgroup (13.8 ± 0.3 points) in comparison with IIb subgroup patients (12.4 ± 0.9 points). In Ia subgroup traumatic disease had more favourable course, and was featured by lower indexes of common state severity according to MODS, starting from postoperative day 3, when this index accounted for 3.08 ± 0.75 points, comparing with the corresponding index of Ib subgroup injured, which was equal to 4.38 ± 1.26 points. Similar figure was mentioned among wounded of IIa subgroup 0.98 ± 0.25 points, in equivalence with analogous index among injured of IIb subgroup which was equal to 2.78 ± 0.54 points.

Usage of videoendoscopic approaches permitted to improve treatment results as well as to plunge the number of complications, at the same time not affecting negatively the development of pathologic process in patients with mild and moderate brain trauma.

Key words: videolaparoscopy; videothoracoscopy; multiple trauma; craniobdominal injury; craniothoracic injury.

A. Б. КУТОВОЙ, В. А. ЧАЙКА, В. В. ПИМАХОВ

ГУ “Днепропетровская медицинская академия МЗ Украины”

ЭНДОВИДЕОХИРУРГИЯ В ЛЕЧЕНИИ СОЧЕТАННЫХ ТРАВМ

Цель работы: провести оценку лечебной эффективности и возможностей применения эндовидеохирургических вмешательств у больных с травмой грудной клетки, брюшной полости, сочетанной с повреждениями головного мозга.

Материалы и методы. Травмированные с сочетанной травмой были распределены на 4 подгруппы: Ia (n = 31) и IIa (n = 40) – пострадавшие, в диагностике и лечении которых были использованы эндовидеохирургические вмешательства: лапароскопия и видеоторакокопия. Ib (n = 43) и IIb (n = 39) подгруппы составили пострадавшие, для оказания помощи которым использовалась традиционная диагностическая и лечебная тактика.

Результаты исследований и их обсуждение. У больных Ia подгруппы сознание восстанавливалось быстрее – ($14,1 \pm 0,5$) балла шкале ком Глазго на 7 сутки, в сравнении с ($12,9 \pm 0,8$) балла у пострадавших Ib подгруппы, аналогичная картина отмечена в этот период у больных IIa подгруппы ($13,8 \pm 0,3$) балла в сравнении со IIb подгруппой ($12,4 \pm 0,9$) балла. У Ia подгруппе травматическая болезнь также имела более благоприятное течение и характеризовалась низкими показателями тяжести общего состояния по шкале MODS, начиная с 3 суток, когда этот показатель составлял ($3,08 \pm 0,75$) балла, в сравнении с аналогичным индексом у травмированных Ib подгруппы – $4,38 \pm 1,26$. Подобная картина отмечена и среди пострадавших IIa подгруппы ($0,98 \pm 0,25$) балла в сравнении с аналогичным индексом у травмированных IIb подгруппы – $2,78 \pm 0,54$.

Использование эндовидеохирургических технологий позволило улучшить результаты лечения и сократить количество осложнений, при этом не оказав отрицательного воздействия на развитие патологического состояния у больных с легкой и среднетяжелой ЧМТ.

Ключевые слова: видеолапароскопия; видеоторакокопия; сочетанная травма; краниобдоминальная травма; краниоторакальная травма.