

## ЕКСПЕРИМЕНТАЛЬНІ ДОСЛІДЖЕННЯ

УДК 616.36-091.8-02:616.36-008.811.6-089]-092.9

DOI

© Ю. М. ОРЕЛ, О. І. ДЗЮБАНОВСЬКИЙ, Л. В. ШКРОБОТ

ДВНЗ "Тернопільський державний медичний університет імені І. Я. Горбачевського"

**Структурні зміни печінкової тканини в умовах змодельованого холестазу і після його ліквідації**

YU. M. OREL, O. I. DZIUBANOVSKYI, L. V. SHKROBOT

I. Horbachevsky Ternopil State Medical University

**STRUCTURAL CHANGES OF LIVER TISSUE IN THE CONDITIONS OF MODELLED CHOLESTASIS AND AFTER IT LIQUIDATION**

Впровадження у хірургічну практику малоінвазивних технологій дозволило суттєво знизити частоту ускладнень у хворих на обтураційну жовтяницю. Однак актуальними є морфофункціональні зрушення печінки після декомпресії жовчних проток та відновлення функціонального стану органа. Дослідження виконано на 56 білих щурах, яким здійснювали перев'язку загальної жовчної протоки для моделювання обтураційної жовтяниці. Для мікроскопічного дослідження через 3, 24, 48 і 72 год з моменту декомпресії жовчовивідних шляхів брали фрагмент печінки. Гістологічні препарати забарвлювали гематоксиліном та еозином за загальноприйнятими методиками. Експериментальна обтураційна жовтяниця (ОЖ) супроводжується морфологічними змінами тканини печінки, які мають дистрофічно-деструктивний характер та напряму залежать від її тривалості. При цьому, якщо ОЖ тривала 3 доби або 7 днів, максимальна кількість уражених печінкових клітин спостерігалася через 24 год після декомпресії, в подальшому їх кількість поступово зменшувалася. При ОЖ тривалістю 14 днів, навіть після відновлення пасажу жовчі, деструктивні зміни печінкової паренхіми продовжували прогресувати, інтенсивність їх з 3 до 72 год суттєво зростала.

The introduction in the practice of minimally invasive surgical technologies has significantly reduced the incidence of complications in patients with obstructive jaundice. However, there are important morphological changes of the liver after decompression of the bile duct and restore the functional state of the organ. Studies were performed on 56 white rats, which carried the common bile duct ligation for modeling obstructive jaundice. For microscopic examination after 3, 24, 48 and 72 hours after decompression of biliary tract, took a piece of liver. The histological preparations stained with hematoxylin and eosin by conventional methods. Experimental obstructive jaundice (OJ) is accompanied by morphological changes in liver tissue, which are dystrophic-destructive nature and the direct depend on its duration. However, if OJ lasted 3 days or 7 days, the maximum number of affected liver cells was observed 24 hours after decompression in the future their number gradually decreased. When OJ duration of 14 days, even after the restoration of the passage of bile, hepatic parenchyma destructive changes continued to progress, the intensity of from 3 to 72 hours significantly increased.

**Постановка проблеми і аналіз останніх досліджень та публікацій.** Впровадження у хірургічну практику малоінвазивних технологій дозволило суттєво уникнути частоти ускладнень у хворих на обтураційну жовтяницю [5, 6]. Однак актуальними є морфофункціональні зрушення печінки після декомпресії жовчних проток та відновлення функціонального стану органа. Основним проявом таких зрушень, на думку багатьох авторів, є печінкова недостатність, а будь-яке операційне втручання, в тому числі й малоінвазивне, значно підвищує ризик прогресування даного ускладнення [2]. Дані авторів щодо строків відновлення функціонального стану печінки після ліквідації холестазу залежно від його тривалості і рівнів білірубінемії суперечливі [7, 8].

**Матеріали і методи.** Дослідження виконано на 56 білих безпородних статевозрілих щурах-самцях масою (290±55) г. Для моделювання обтураційної жовтяниці (ОЖ) після середньої лапаротомії здійснювали перев'язку загальної жовчної протоки монофіламентною ниткою, що не розсмоктується, фірми GORETEX. Тривалість холестазу у трьох досліджуваних групах становила, відповідно, 3, 7 і 14 днів, після чого проводили релапаротомію та пересікання нитки з подальшим відновленням пасажу жовчі. Всі маніпуляції виконували під кетаміновим знеболюванням, дотримуючись вимог щодо поводження з піддослідними хребетними тваринами. Виведення тварин з експерименту відбувалося через 3, 24, 48 і 72 год з моменту декомпресії жовчовивідних шляхів. Для мікроскопічного дослідження з кожної частки

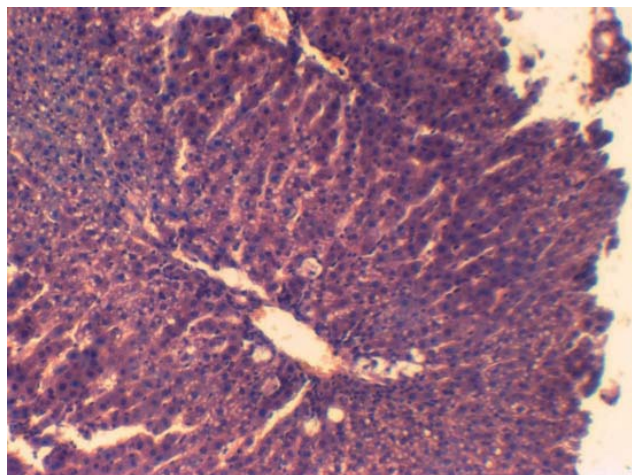
печінки брали фрагмент розмірами 0,5×0,5×0,5 см, виготовлення гістологічних препаратів і їх забарвлення гематоксиліном та еозином проводили згідно із загальноприйнятими методиками [3].

**Результати досліджень та їх обговорення.**

Модельована ОЖ супроводжувалася різко вираженими структурними змінами печінкової тканини. Предусім це явища холестазу. Просвіт жовчних капілярів розширювався, часто містив жовчні тромби. Перикапілярно візуалізувалися псевдогландулярні структури. У частині гепатоцитів у цитоплазмі містилися включення жовчних пігментів, такої ж імбібіції зазнавали і зірчасті ретикулоендотеліоцити. Деякі клітини перебували в стані некробіозу чи некрозу. Мав місце набряк портальних трактів із деструктивними змінами фібрилярних структур, у них відмічалася проліферація фібробластів та лімфоцитів, такі зміни були більш виражені навколо дилатованих жовчних проток. У периферичних ділянках портальних трактів спостерігалася проліферація дрібних жовчних проток та наявність інфільтратів, представлених мононуклеарами, гістіоцитами і нейтрофілами, останні при цьому превалювали. В цілому описана патоморфологічна картина цілком узгоджується з даними інших авторів [1, 2].

Як показали подальші дослідження, фактор обтурації жовчовивідних шляхів не єдиний у патогенезі ураження печінки при ОЖ, оскільки навіть після ліквідації холестазу патологічні зміни печінкової тканини зберігалися, а в окремих досліджуваних групах виявляли тенденцію до прогресування.

У тварин з тривалістю ОЖ 3 доби виявлено такі структурні зміни печінки. Через 3 год після декомпресії мала місце часткова деструктуризація печінкових часточок (рис. 1). Чітко візуалізува-



**Рис. 1.** Гістологічна структура печінки білого щура при ОЖ тривалістю 3 доби через 3 год після декомпресії. Забарвлення гематоксиліном та еозином. ×200.

лися центральні вени, просвіт яких розширювався і містив еритроцити у значній кількості. На більшості ділянок синусоїди не визначалися, подекуди візуалізувалися лише централобулярно, були вивпнені еритроцитами.

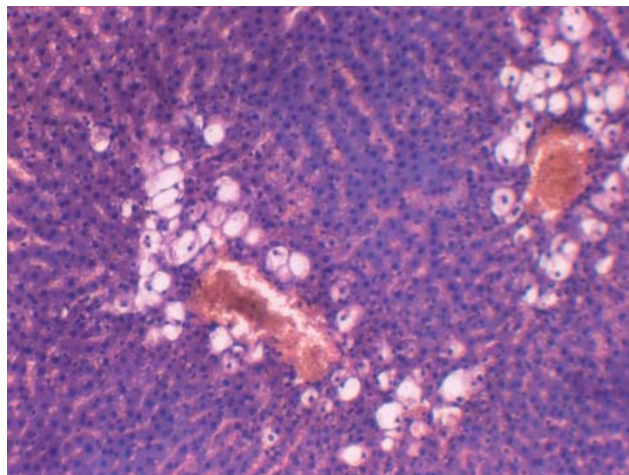
Через 24 год після декомпресії балкове розташування гепатоцитів порушувалося у всіх фрагментах печінкових часточок. Їх цитоплазма мала зернисту структуру, часто виглядала просвітленою і спустошеною – такі зміни спостерігалися у централобулярних зонах, серединних відділах і перипортально.

У значній більшості гепатоцитів ядра контурувалися чітко, однак на фоні описаних вище дистрофічно-деструктивних змін цитоплазми відзначалися прояви каріопікнозу і, місцями, каріолізу. Часто обриси клітин були розмитими, спостерігали порушення міжклітинних зв'язків.

Через 48 і 72 год після відновлення пасажу жовчі найбільш виражені зміни гепатоцитів мали місце у центральних відділах печінкових часточок (рис. 2). Тут розміри клітин збільшувалися, цитоплазма ставала просвітленою, а ядра локалізувалися ексцентрично, зміщуючись на периферію. Також часто гепатоцити мали вигляд оптично порожніх структур. Описана мікроскопічна картина відповідає проявам крупнокраплинної жирової дистрофії. В гепатоцитах інших відділів печінкових часточок подекуди спостерігалася дрібнокраплинна жирова дистрофія.

Портальні тракти розширювалися, в основному це відбувалося за рахунок помірної дилатації і повнокров'я судин та деякого розширення жовчних проток. Відмічали помірну лімфогістіоцитарну інфільтрацію.

При ОЖ тривалістю 7 днів зміни печінкової тканини білих щурів були схожими до виявлених у по-



**Рис. 2.** Гістологічна структура печінки білого щура при ОЖ тривалістю 3 доби через 48 год після декомпресії. Забарвлення гематоксиліном та еозином. ×200.

передній експериментальній групі, однак різнилися за вираженням та динамікою змін у різні терміни постдекомпресійного періоду. Зокрема, через 3 год спостерігали порушення структури печінкових часточок. Чітко контурувалися центральні вени, просвіт їх був розширеним, з наявністю еритроцитів і макрофагів у незначній кількості. У значній більшості полів зору можна було бачити виповнені еритроцитами синусоїди, хоча іноді ці структури візуалізувалися тільки централобулярно. Балкове розташування гепатоцитів частково порушувалося, в той же час через 24 год після декомпресії такі зміни охоплювали більшість часточок (рис. 3).

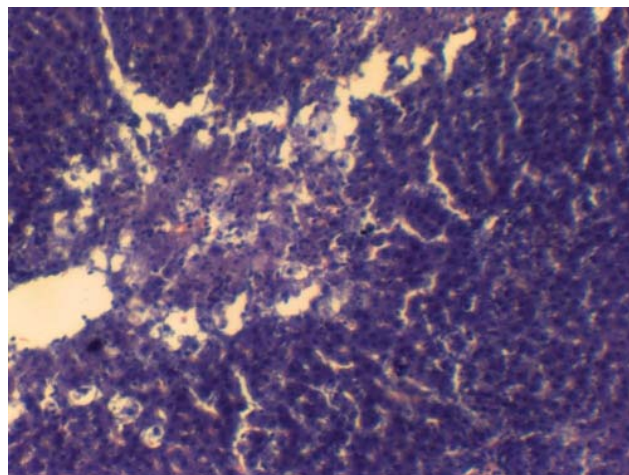
У цей період експерименту гепатоцити, головним чином, централобулярних ділянок, мали змінену цитоплазму – відмічали її просвітлення і спустошення, прояви білкової гідропічної та дрібнокраплинної жирової дистрофії. Ядра у значної більшості гепатоцитів були збережені. Через 48 год після декомпресії і меншою мірою через 72 год у печінкових клітинах на фоні деструктивних змін цитоплазми відмічали пошкодження ядер, що проявлялося каріопікнозом та каріолізісом. Узагальнено такі явища можна охарактеризувати як дистрофічно-некротичні зміни гепатоцитів. Окрім того, мало місце порушення міжклітинних зв'язків між ними (рис. 4).

Закономірною є пряма залежність між тривалістю холестазу та ступенем пошкодження печінкової паренхіми. Саме тому найбільш істотні деструктивні зміни досліджуваного органа спостерігали у піддослідних гризунів із ОЖ, яка тривала 14 діб.

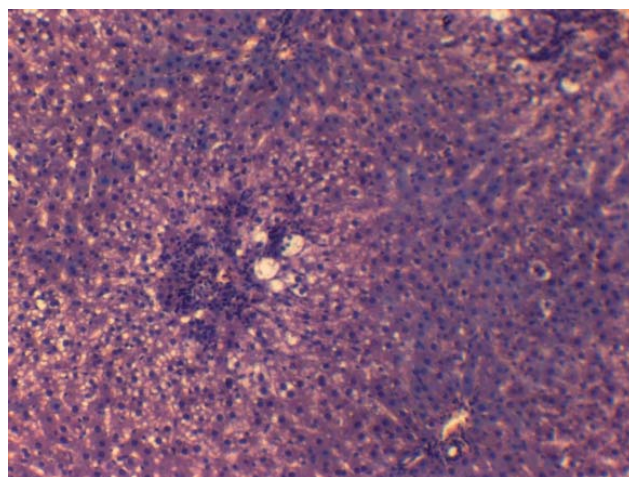
У всіх досліджуваних термінах після декомпресії жовчовивідних шляхів мали місце порушення структури печінкових часточок. У просвіті розширених центральних вен візуалізувалися численні еритроцити. Синусоїди найчастіше визначалися тільки в середній третині часточок і перипортально, вміст їх був представлений нечисленними еритроцитами та макрофагами (рис. 5).

Після 24 год і в подальші строки постдекомпресійного періоду спостерігали порушення балкової організації гепатоцитів у централобулярних зонах, а також наявність у них внутрішньоцитоплазматичних включень, вакуолізацію цитоплазми. На тлі ознак білкової та дрібно- і крупнокраплинної жирової дистрофії відмічали явища каріопікнозу, каріорексису, каріолізису. Стиралась чіткість контурів гепатоцитів, мало місце порушення міжклітинних зв'язків між ними.

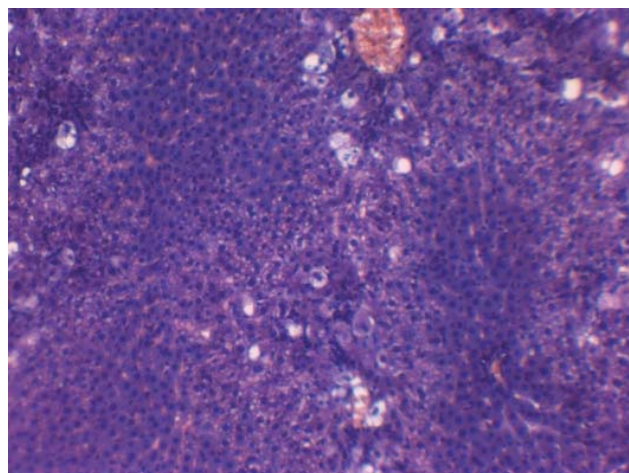
Спостерігали поєднання дистрофічно-некротичних змін гепатоцитів із вираженою лімфогістіоцитарною інфільтрацією. Портальні тракти також були інфільтровані, відмічали їх розширення



**Рис. 3.** Гістологічна структура печінки білого щура при ОЖ тривалістю 7 діб через 24 год після декомпресії. Забарвлення гематоксиліном та еозином.  $\times 200$ .



**Рис. 4.** Гістологічна структура печінки білого щура при ОЖ тривалістю 7 діб через 48 год після декомпресії. Забарвлення гематоксиліном та еозином.  $\times 200$ .



**Рис. 5.** Гістологічна структура печінки білого щура при ОЖ тривалістю 14 діб через 3 год після декомпресії. Забарвлення гематоксиліном та еозином.  $\times 200$ .

внаслідок дилатації і повнокров'я судин та розширення жовчних проток. Через 24 і 72 год після декомпресії описані зміни поглиблювалися (рис. 6).

Для оцінки інтенсивності альтеративних процесів у печінковій паренхімі при ОЖ різної тривалості визначали частку гепатоцитів з ознаками дистрофії та некробіозу (рис. 7). Даний показник можна вважати об'єктивним критерієм ступеня пошкодження клітин печінки [4].

В умовах триденної жовтяниці через 3 год після декомпресії частка пошкоджених гепатоцитів складала 48,37 %, до кінця першої доби зростала на 12,82 %, сягаючи 61,19 %. Після 48 год відновлення циркуляції жовчі досліджуваній показник зменшувався до 50,93 %, через 72 год – до 49,02 %, тобто вже на кінець другої доби постдекомпресійного періоду спостерігали активацію регенераторних механізмів печінкової тканини.

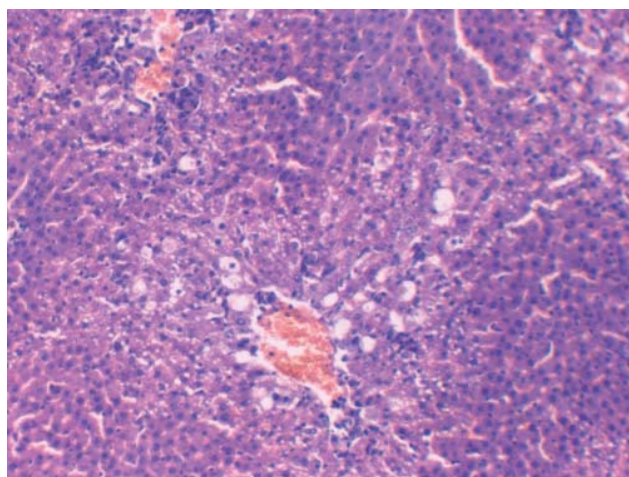


Рис. 6. Гістологічна структура печінки білого щура при ОЖ тривалістю 14 діб через 72 год після декомпресії. Забарвлення гематоксилином та еозином.  $\times 200$ .

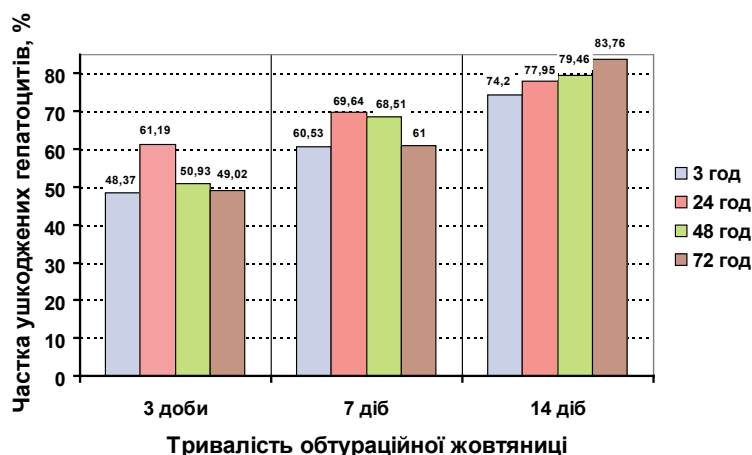


Рис. 7. Частка епітеліоцитів із дистрофічними та некробіотичними змінами при різній тривалості ОЖ на 3-тю, 24-ту, 48-му, 72-гу год постдекомпресійного періоду.

Аналогічні тенденції відслідковували і при семиденній ОЖ, однак у цій досліджуваній групі частка ушкоджених гепатоцитів через 3, 24, 48 і 72 год становила 60,53, 69,64, 68,51 і 61,00 % відповідно. Тобто відносно вирівнювання величин досліджуваного показника відбувалося пізніше, ніж при триденній ОЖ, а саме через 72 год.

Експериментальна ОЖ тривалістю 14 діб у постдекомпресійному періоді зумовила прогресуючі деструктивні зміни печінкової паренхіми, що відобразилося у збільшенні частки ушкоджених гепатоцитів від 74,20 % через 3 год до 77,95 % через 24 год, 79,46 % через 48 год і 83,76 % через 72 год.

**Висновок.** Експериментальна ОЖ супроводжується морфологічними змінами тканини печінки, які мають дистрофічно-деструктивний характер. Отримані дані вказують на пряму залежність між тривалістю ОЖ і обсягом пошкодження тканини досліджуваного органа. При цьому, якщо ОЖ тривала 3 доби або 7 діб, максимальну кількість уражених печінкових клітин спостерігали через 24 год після декомпресії, в подальшому їх кількість поступово зменшувалася. При ОЖ тривалістю 14 діб навіть після відновлення пасажу жовчі деструктивні зміни печінкової паренхіми продовжували прогресувати, інтенсивність їх з 3 до 72 год суттєво зростала.

СПИСОК ЛІТЕРАТУРИ

- Смачило І. І. Морфологічні зміни в печінці при змодельованій обтураційній жовтяниці / І. І. Смачило, О. І. Дзюбановський // Шпитальна хірургія. – 2007. – № 4. – С. 60–62.
- Гнатюк М. С. Морфологічні зміни печінки та їх корекція при змодельованій обтураційній жовтяниці / М. С. Гнатюк, І. М. Кліщ, М. М. Галей // Шпитальна хірургія. – 2008. – № 4. – С. 78–82.

## ЕКСПЕРИМЕНТАЛЬНІ ДОСЛІДЖЕННЯ

3. Методики морфологічних досліджень : монографія / М. М. Багрій, В. А. Діброва, О. Г. Попадинець, М. І. Грищук ; за ред. М. М. Багрія, В. А. Діброви. – Вінниця : Нова Книга, 2016. – 328 с.
4. Криницька І. Я. Морфометричні показники печінки у щурів із модельованим гепатопульмональним синдромом / І. Я. Криницька, Ю. М. Орел, І. М. Кліщ // Шпитальна хірургія. – 2013. – № 1. – С. 61–64.
5. Шевчук М. Г. Постдекомпресійні дисфункції печінки у хворих на обтураційні жовтяниці / М. Г. Шевчук, О. Л. Ткачук, І. М. Шевчук. – Івано-Франківськ : Вид-во Івано-Франківського державного медичного університету, 2006. – 212 с.
6. Ткачук О. Л. Печінкові дисфункції після хірургічної декомпресії у хворих на обтураційні жовтяниці / О. Л. Ткачук, І. М. Шевчук, В. А. Месоедова // Харківська хірургічна школа. – 2005. – № 2.1 (17). – С. 107–109.
7. Поражение печени при механических желтухах неопухолевого генеза и пути их коррекции / Г. Н. Андреев, Н. И. Оразбеков, А. С. Ибадильдин, Р. В. Кадербаев // Вестник Новгородского государственного университета. – 2002. – № 7. – С. 58–69.
8. Мачунин Е. Г. Механическая желтуха неопухолевого генеза / Е. Г. Мачунин. – Минск : Хорвест, 2000. – 160 с.

Отримано 18.03.16