

## ОРИГІНАЛЬНІ ДОСЛІДЖЕННЯ

УДК 616.147.3/149-005.6-008

DOI

© В. І. РУСИН, В. В. КОРСАК, Я. М. ПОПОВИЧ, С. О. БОЙКО

ДВНЗ “Ужгородський національний університет”

**Вибір хірургічного доступу залежно від рівня тромботичного ураження нижньої порожнистої вени**

V. I. RUSYN, V. V. KORSAK, YA. M. POPOVYCH, S. O. BOYKO

Uzhhorod National University

**CHOICE OF SURGICAL ACCESS DEPENDING ON THE LEVEL OF THROMBOTIC LESION OF INFERIOR VENA CAVA**

У роботі наведено аналіз результатів обстеження та операційного лікування 291 хворого з тромбозами нижньої порожнистої вени. У комплекс клініко-інструментального обстеження пацієнтів включили ультразвукове дуплексне сканування, рентгеноконтрастну флебографію, мультиспіральну комп'ютерну томографію з внутрішньовенним контрастуванням, що дало можливість вибрати найбільш зручний хірургічний доступ, обґрунтувати показання та вибір способу операційного лікування. У 164 (56,4 %) пацієнтів виявили тромботичне ураження клубово-кавального сегмента, а в решти 127 (43,6 %) хворих – кавального сегмента. Усі пацієнти були прооперовані з лапаротомного доступу в одній із трьох модифікацій: розширена серединна лапаротомія застосована у 146 (50,2 %) хворих, трансабдомінальний двобічний підребровий доступ у модифікації за типом “Chevron” – в 111 (38,1 %), трансабдомінальний двобічний підребровий доступ у модифікації за типом “Mercedes” – у 34 (11,7 %). Не відмічено суттєвої різниці у післяопераційній реабілітації хворих, прооперованих будь-яким із трьох різновидів трансабдомінального хірургічного доступу.

The paper presents an analysis of the survey results and surgical treatment of 291 patients with deep vein thrombosis of the inferior vena cava system. Inclusion in complex clinical and instrumental examination of patients duplex ultrasound scanning, X-ray phlebography, multislice computed tomography made it possible to estimate the parameters of the main violations and collateral venous flow in deep vein thrombosis, ground displays and selection of operating mode of treatment. In 164 (56.4 %) patients revealed thrombotic lesion iliac-caval segment, and in others 127 (43.6 %) patients – caval segment. All patients were operated out of laparotomy access to one of three models: expansion middle laparotomy applied in 146 (50.2 %) patients, transabdominal two-way subcostal access in modify by type “Chevron” – in 111 (38.1 %), transabdominal bilateral subcostal access in modify of type “Mercedes” – in 34 (11.7 %) patients. Essential differences do not marked in postoperative rehabilitation of patients operated on any of the three types of transabdominal surgical approach.

**Постановка проблеми і аналіз останніх досліджень та публікацій.** Венозні тромбоемболічні ускладнення, що включають тромбоз глибоких вен (ТГВ) та тромбоемболію легеневої артерії (ТЕЛА), становлять актуальну проблему сучасної медицини, будучи однією із основних причин смертності та інвалідизації [2, 7].

При діагностованому ТГВ нижніх кінцівок ризик виникнення ТЕЛА складає не менше 5–25 % випадків [2, 3]. Смертність від ТЕЛА в загальній популяції, за даними різних авторів, складає 2,1–14,1 % [1, 4, 5], а при збереженні життя різко зростає ризик виникнення хронічної легеневої гіпертензії внаслідок повторних періодичних тромбоемболій легеневої артерії, яка різко погіршує якість життя та часто призводить до інвалідизації пацієнтів [9, 11].

Факти досліджень свідчать про те, що приблизно в 50 % пацієнтів із ТГВ нижніх кінцівок,

які не отримували лікування з приводу тромбозу, виникала ТЕЛА [8], але навіть при призначенні консервативного лікування одразу ж після підозри на ТГВ результати лікування маловтішні.

Прихильники операційного лікування обґрунтовують доцільність тромбектомії суттєвим покращенням відтоку, навіть при локальному ретромбозі, завдяки включенню нових колатералей [12]. Водночас вибір оптимального хірургічного доступу при тромбозах нижньої порожнистої вени (НПВ) залишається у центрі дискусії.

При супраренальному тромбозі НПВ більшість авторів пропонує лапароторако(стерно-)томію із допоміжним або штучним кровообігом. Видалення пухлинних та непухлинних тромбів, які розповсюджуються до правого передсердя, супроводжуються великим відсотком ускладнень та летальності. Торакофренолапаротомія при видален-

ні пухлинних тромбів згідно з даними D. Skinner супроводжувалася 13,2 % летальністю та середньою крововтратою 5446 (!) мл [10]. Про застосування методики повної ізоляції ретропечінкового сегмента НПВ з лапаротомного доступу за рахунок мобілізації печінки та її медіальної ротації повідомив уролог-трансплантолог з університету Майами G. Giancio у 2000 році [6].

При деяких ситуаціях типові хірургічні доступи є недостатніми або неможливі в умовах відповідної клініки. Тому пошуки нестандартних доступів, які забезпечують достатню експозицію, мінімальну інтраопераційну крововтрату і не потребують спеціального обладнання при виділенні піддіафрагмального сегмента НПВ, є актуальними на сьогодні.

**Мета роботи:** обґрунтувати вибір оптимального доступу до нижньої порожнистої вени з метою хірургічної профілактики тромбоемболії легеневої артерії.

**Матеріали і методи.** В роботі проаналізовано результати обстеження та хірургічного лікування 291 пацієнта з тромбозами нижньої порожнистої вени у відділенні хірургії судин Закарпатської обласної клінічної лікарні ім. А. Новака протягом 1995–2015 років. З них чоловіків було 116 (39,9 %) та 175 (60,1 %) жінок. Вік хворих становив від 16 до 83 років, середній вік –  $(53 \pm 2,5)$  року.

Для обстеження хворих застосували лабораторні методи дослідження, а також інструментальні: ультразвукову доплерографію та ультразвукове дуплексне сканування (Aloka-3500, Японія; My Lab-50, Італія; HDI-1500, ATL-Philips; SIM-5000, Радмір; “ULTIMA PRO-30, z.one Ultra”, ZONARE Medical Systems Inc., США), рентгеноконтрастну флебографію (DSA, Integris-2000, Philips) та мультиспіральну комп’ютерну томографію з внутрішньовенним контрастуванням (Somatom CRX “Siemens”, Німеччина, 1994). Радіофлебографію проводили на емісійному комп’ютерному томографі “Тамара” (ГКС-301Т) виробництва ГПФ СКТБ “Оризон” Україна, НІО ЩГК НТК “Інститут монокристалів” НАН України, СП “Амкрис-Ейч”.

Етіологічними чинниками виникнення ТГВ у НПВ були:

- загальнохірургічні операції – у 16 (5,5 %);
- гінекологічна патологія – у 34 (11,7 %);
- ускладнення післяпологового періоду – у 12 (4,1 %);
- онкозахворювання – у 135 (46,4 %), в т. ч. в 100 (34,4 %) пацієнтів – нирковоклітинний рак;
- ортопедичні операції та травми – у 38 (13,1 %);

– гормонотерапія (замісна або контрацептивна) – у 5 (1,7 %);

– ТГВ внаслідок поширення тромботичного процесу з варикозно змінених поверхневих вен нижніх кінцівок – у 12 (4,1 %);

– ідіопатичний первинний тромбоз – у 39 (13,4 %).

Всім пацієнтам до та після операційного втручання призначали антикоагулянтну, інфузійно-спазмолітичну та компресійну терапію.

**Результати досліджень та їх обговорення.** Золотим стандартом діагностики ТГВ залишаються ультразвукові методи обстеження, які виконували всім пацієнтам. Ультразвукове дослідження проводили в горизонтальному положенні хворого на спині із застосуванням компресійних проб у положенні сидячи та стоячи, а також проби Вальсальви. Для огляду малої підшкірної та підколінної вен хворого вкладали на живіт. Варіабельність розташування гирла малої підшкірної вени вимагає більш детального та поглибленого огляду. Послідовно оцінювали стан поверхневої, глибокої та перфорантної венозної системи. Дослідження закінчували ультразвуковим скринінгом контралатеральної кінцівки.

При цьому виявляли локалізацію, протяжність та межі тромботичної оклюзії, рівень проксимальної та дистальної меж тромботичної оклюзії, характер тромботичних мас, наявність флотації верхівки тромботичних мас.

Проведення чіткої ультразвукової діагностики ТГВ в ілеофemorальній позиції досить часто утруднюється вираженим метеоризмом (непідготовленість пацієнта до обстеження), підвищеною вгдованістю, конгломератами збільшених лімфовузлів, запальними та злоякісними новоутвореннями малого таза. Крім того, певні труднощі викликає ультразвукова візуалізація верхівки тромботичної оклюзії у клубових та нижній порожнистій венах, характер тромботичних мас та наявність їх флотації.

За характерними ультразвуковими ознаками діагностували оклюзійну та неоклюзійну форми ТГВ, його локалізацію та протяжність. Окрім того, оцінювали “зрілість” тромбу, його емболо-небезпеку, протяжність та орієнтовну площу фіксації його головки до венозної стінки.

При поширенні тромботичних мас на клубові та нижню порожнисту вени, з метою уточнення локалізації верхівки тромбу, використовували мультиспіральну комп’ютерну томографію з внутрішньовенним контрастуванням. В якості контрасту застосовували ультравіст в кількості 100–200 мл на одне обстеження. У 46 (15,8 %) пацієнтів при неможливості виконати мультиспіральну

комп'ютерну томографію виконували рентгено-контрастну флебографію.

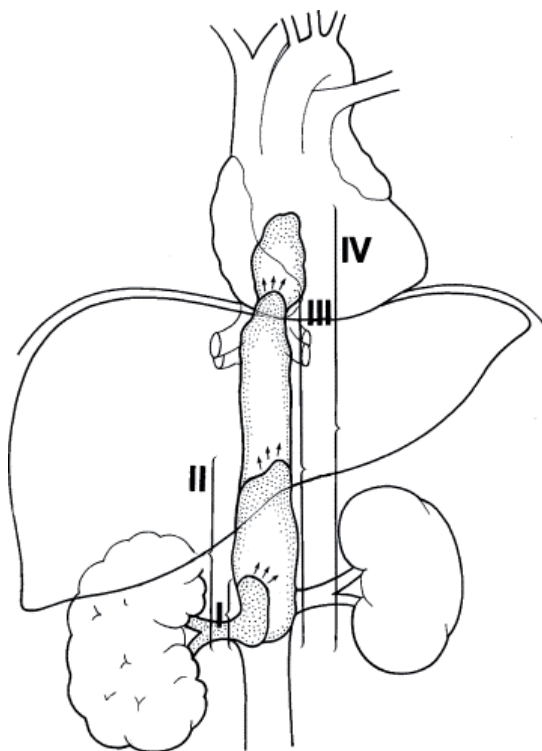
У 164 (56,4 %) пацієнтів виявили тромботичне ураження клубово-кавального сегмента, а в решти 127 (43,6 %) хворих – кавального сегмента.

Залежно від локалізації тромботичного ураження НПВ хворих поділили таким чином:

- інтракардіальний сегмент – 5 (1,7 %);
- піддіафрагмальний сегмент – 9 (3,1 %);
- гепатальний сегмент – 37 (12,7 %);
- супраренальний сегмент – 94 (32,3 %);
- інтерренальний сегмент – 43 (14,8 %);
- інтраренальний сегмент – 23 (7,9 %);
- клубово-кавальний сегмент – 80 (27,5 %).

При виявленні пухлинного тромбу при нирково-клітинному раку рівень поширення тромботичної оклюзії в НПВ також оцінювали відповідно до класифікації клініки Мейо, яка включає 5 рівнів поширення пухлинного тромбу:

- рівень 0 – тромб обмежений нирковою веною – у 42 пацієнтів;
- рівень I – тромб до 2-х см входить у просвіт НПВ – у 20 пацієнтів;
- рівень II – тромб поширюється до печінкових вен – у 20 пацієнтів;
- рівень III – тромб на рівні або вище печінкових вен, але до діафрагми – у 14 пацієнтів;
- рівень IV – тромб поширюється вище діафрагми – у 4 пацієнтів (рис. 1).



**Рис. 1.** Рівні поширення пухлинного тромбозу по НПВ (клініка Мейо).

За характером тромботичних мас виділяли: пухкі, організовані та імплантаційні.

В обстежених пацієнтів виділили такі варіанти тромботичного ураження: оклюзійний – у 152 (52,2 %), фрагментарний – у 51 (17,5 %) та пристінковий – у 88 (30,3 %), в тому числі флотною верхівку тромботичних мас виявили у 197 (67,7 %) хворих.

Ультразвуковими критеріями емболонебезпечного тромбу вважали:

- формування флотною верхівку довжиною понад 4–5 см;
- параболічну форму та нерівний контур верхівки флотною тромбу;
- гіпо- або гетерогенну структуру тромбу;
- підвищену рухомість тромботичної верхівки;
- наявність суб- та декомпенсованого рефлюксу;
- оклюзійний тромб із нерівним контуром верхівки;
- локалізацію в нижній порожнистій вені.

Отже, виділили такі різновиди емболонебезпечного венозного тромбозу:

1) сегментарний (фрагментарний) флотною тромб у венозній магістралі, який втратив точку фіксації й цілком перетворився в ембол;

2) розповсюджений оклюзійний тромбоз із флотною верхівкою, яка представляє небезпеку як потенційний ембол;

3) імплантаційний флотною тромб, який розповсюджується з вісцеральних гілок нижньої порожнистої вени (НПВ) при пухлинних ураженнях з мінімальними клінічними проявами.

Отримані дані інструментальних обстежень дозволили впевнено встановлювати показання до операційних втручань у зв'язку з високою ймовірністю ТЕЛА.

Усі пацієнти були прооперовані з лапаротомного доступу в одній із трьох модифікацій: розширену серединну лапаротомію застосовано в 146 (50,2 %) хворих, трансабдомінальний двобічний підребровий доступ у модифікації за типом “Chevron” – у 111 (38,1 %), трансабдомінальний двобічний підребровий доступ у модифікації за типом “Mercedes” – у 34 (11,7 %). Під час операції використовували загальнохірургічні та судинні інструменти. Методи допоміжного і штучного кровообігу та тимчасових шунтів не використовували.

Розширену серединну лапаротомію використовували при локалізації проксимальної ділянки тромботичного ураження до рівня супраренального сегмента. При цьому дванадцятпалу кишку

мобілізували за Кохером і зміщували медіально. Виділяли інфраренальний відділ НПВ, гирла ниркових вен, супраренальний відділ НПВ. При локалізації тромбу в інфраренальному відділі НПВ мобілізували коротку (близько 2 см) ділянку НПВ одразу нижче гирла ниркових вен. Позаду НПВ проводили турнікети, за допомогою яких її піднімали. Після виконання відкритої тромбектомії з НПВ за вену заводили браншу апарата УБ-40, зарядженого в розрахунку 3:1. Турнікети видаляють і НПВ відразу ж під нирковими венами прошивають механічним швом, лінія якого повинна бути строго перпендикулярна ходу судини.

При трансабдомінальному двобічному підбровому доступі в модифікації за типом “Chevron” розріз проходив під краєм ребрової дуги нижче на 2–2,5 см, починався від передньої серединної лінії і доходив до передньої пахової лінії праворуч та до зовнішнього краю прямого м'яза живота ліворуч (у випадку радикальної нефректомії правої нирки і тромбектомії із НПВ) або продовжувався (в дзеркальному відображенні) до передньої пахової лінії ліворуч (у випадку радикальної нефректомії лівої нирки і тромбектомії із НПВ).

При трансабдомінальному двобічному підбровому доступі в модифікації за типом “Mercedes” розріз проходив над пупком вище на 3,5–5 см, починався від передньої серединної лінії і доходив до передньої пахової лінії праворуч та ліворуч та доповнювався верхньо-серединною лапаротомією (при цьому промені правого та лівого кутів відходили під тупим кутом у 135 градусів, на відміну від класичного варіанта, коли суміжні кути становлять 90 градусів), що в кінцевому варіанті мало вигляд трипроменевої зірки.

При необхідності поєднання тромбектомії з радикальною правобічною нефректомією по правій приободовокишковій борозні черевної порожнини, по лінії Тольда, виконували мобілізацію висхідної ободової кишки від печінкового кута до рівня клубових судин, печінковий кут товстої кишки та висхідну ободову кишку відводили вниз і медіально. Розтинали печінково-ниркову зв'язку. Це забезпечувало просторий доступ до правої нирки та дванадцятипалої кишки, після чого виконували розширену мобілізацію дванадцятипалої кишки за Кохером з ретельним щадним виділенням НПВ та аорти. Розтинали печінково-ободовокишкову і печінково-ниркову зв'язку. Виконували мобілізацію правої нирки вздовж медіального краю. Виділяли праву ниркову вену та артерію праворуч від НПВ. На праву ниркову вену накладали турнікет (у випадку запланованого “en block” видалення нирки і ниркової вени разом із її гирлом, після ви-

січення стінки НПВ) або її перев'язували і відсікали. На ліву ниркову вену накладали турнікет.

При необхідності поєднання тромбектомії з радикальною лівобічною нефректомією по лівій приободовокишковій борозні черевної порожнини, по лінії Тольда, виконували мобілізацію низхідної ободової кишки від селезінкового кута до рівня клубових судин. З метою мобілізації селезінки від заочеревинного простору розтинали і перев'язували селезінково-ободову зв'язку, а селезінково-діафрагмову зв'язку розтинали гострим шляхом чи електроножем, при цьому кровоточиві ділянки коагулювали. При потребі розтинали шлунково-ободову зв'язку, що значно полегшувало доступ до лівої надниркової залози. Розтин селезінково-діафрагмової зв'язки проводили по всій довжині селезінки, від її нижнього краю вгору, до місця початку задньої заочеревинної поверхні шлунка. Цей маневр забезпечував вільну рухливість усієї селезінки і хвоста підшлункової залози, а їх відведення медіально і вгору створювало ідеальні умови для оголення заочеревинного простору над лівою ниркою і наднирковою залозою. Тупим і гострим шляхом розшаровували заочеревинну клітковину і відводили селезінковий кут товстої кишки та низхідну ободову кишки вниз і медіально. Виконували мобілізацію лівої нирки вздовж медіального краю. Виділяли ліву ниркову вену та артерію ліворуч від аорти. На ліву ниркову вену накладали турнікет (у випадку запланованого “en block” видалення нирки і ниркової вени разом із її гирлом після висічення стінки НПВ) або її перев'язували і відсікали.

При необхідності доступу до гепатального та піддіафрагмального відділів НПВ проводили мобілізацію печінки. Виконували розтин малого сальника і виділення гепатодуоденальної зв'язки, на яку накладали турнікет, що є необхідним у випадку запланованої тромбектомії із НПВ. Безпосередню мобілізацію печінки починали з розтину і перев'язування круглої зв'язки. Електроножем розтинали серпоподібну зв'язку. Праву частку печінки мобілізували шляхом перетину правої трикутної і вінцевої зв'язок та розтину пристінкової очеревини по нижній поверхні печінки. Мобілізацію правої частки виконували до НПВ, при цьому перетинали печінково-ниркову (якщо вона не була перетнута) і печінково-ободовокишкову зв'язку та будь-які додаткові прикріплення правої частки печінки. Виявлені додаткові короткі печінкові вени (можуть бути у кількості від 2 до 5) в ділянці правої і хвостаті часток перетинали між накладеними лігатурами. Дану маніпуляцію необхідно зробити відразу після виявлення коротких печінкових вен, за рахунок чо-

го покращується мобілізація правої частки печінки і попереджується ускладнення у вигляді кровотечі із відірваних коротких печінкових вен. Препарування вздовж задньої поверхні правої частки печінки та НПВ виконували гострим шляхом. Обережними рухами здійснювали ротацію правої частки печінки за методикою “piggy back” у ліве підребер’я, що дозволяло оголити передню поверхню основного стовбура НПВ, яка залишалася на місці, а печінку мобілізували разом із судинами. Цей маневр дозволяв контролювати НПВ над верхньою межею ретропечінкового пухлинного тромбу (або “здоїти” наддіафрагмовий тромб до ретропечінкового рівня) і накласти турнікет або затискач. Мобілізована таким чином печінка була готова до застосування маневру Pringle з метою тимчасової зупинки кровопостачання печінки і зменшення циркуляції крові в ретропечінковому відділі НПВ, а також як засіб зменшення крововтрати при видаленні тромбу із НПВ.

НПВ додатково мобілізували шляхом розтину очеревини з двох боків від неї та перев’язування і перетину поперекових вен, які можуть бути в цій ділянці позаду НПВ. Це забезпечувало повний контроль над ретро- та підпечінковим відділом НПВ і доступ до наддіафрагмального рівня НПВ.

При радикальній нефректомії правої нирки турнікети/судинні затискачі накладали в такій послідовності: № 1 – інфраренальна ділянка НПВ; № 2 – ліва ниркова вена; № 3 – піддіафрагмальна або підпечінкова ділянка НПВ, тоді як при радикальній нефректомії лівої нирки відмінність була в накладанні турнікету/судинного затискача № 2, який накладали на праву ниркову вену. З метою тимчасової зупинки кровопостачання печінки застосовували маневр Pringle, під час якого необхідно витримати паузу до 5-ти хвилин (що сприяє зменшенню печінки в об’ємі) перед накладанням затискача під діафрагмою, а також додатково окремо перетиснути великі печінкові вени. Після цього НПВ вважали контрольованою і підготовленою до тромбектомії.

Підбиваючи підсумок вищевикладеному, можна узагальнено сформулювати такі принципи тромбектомії із НПВ:

- 1) достатній хірургічний доступ для забезпечення повної ревізії органів черевної порожнини і заочеревинного простору з двох боків від хребта;
- 2) широка мобілізація правого заочеревинного простору доповнена мобілізацією печінки та НПВ;
- 3) широка мобілізація лівого заочеревинного простору доповнена мобілізацією селезінки і хвоста підшлункової залози;
- 4) перев’язка правої/лівої ниркової артерії та вени до маніпуляцій на ураженій нирці;

5) повний контроль над НПВ;

6) послідовне накладання турнікетів та судинних затискачів на піднирковий відділ НПВ, праву/ліву ниркову вену та верхній (підпечінковий/піддіафрагмовий) відділ НПВ;

7) застосування маневру Pringle при видаленні ретропечінкових/наддіафрагмових тромбів НПВ;

8) видалення пухлинного тромбу із ниркової та НПВ;

9) ретельний інтраопераційний гемостаз;

10) неповна апаратна плікація (інфраренальна/супраренальна/надпечінкова) НПВ з метою профілактики ТЕЛА;

11) раціональне дренивання лівого та правого заочеревинних просторів;

12) відновлення зв’язкового апарату печінки.

Ми застосовували тактику активного раннього післяопераційного ведення хворих з обов’язковою дихальною гімнастикою. Усі пацієнти підводилися з ліжка на другу добу після операції. Отже, всі ці заходи є запорукою зменшення частоти післяопераційних ускладнень. Не відмічено суттєвої різниці у післяопераційній реабілітації хворих, прооперованих будь-яким із трьох різновидів трансабдомінального хірургічного доступу.

**Висновки.** 1. Розширена серединна лапаротомія – зручний доступ для радикальної нефректомії у випадках інтактної іпсілатеральної надниркової залози та для виконання тромбектомії при допечінковому рівні розташування тромбу в НПВ.

2. Трансабдомінальний двобічний підребровий доступ у модифікації за типом “Chevron” найбільш зручний для радикальної нефректомії при пухлині нирки великих розмірів, іпсілатеральної адреналектомії та тромбектомії при субпечінковому, ретропечінковому чи наддіафрагмальному рівнях розташування тромбу в НПВ.

3. Трансабдомінальний двобічний підребровий доступ в модифікації за типом “Mercedes” зручний для радикальної нефректомії при пухлині нирки великих розмірів, іпсілатеральної адреналектомії та тромбектомії при допечінковому рівні розташування тромбу в НПВ.

4. Запропоновані методи мобілізації органів, маневри та техніка виконання радикальної нефректомії з тромбектомією із НПВ, яка доповнюється неповною апаратною каваплікацією, можуть застосовуватися при хірургічному лікуванні хворих на нирковоклітинний рак, ускладнений пухлинним тромбозом НПВ, і мають розглядатися як один із варіантів радикального лікування даного контингенту хворих.

## СПИСОК ЛІТЕРАТУРИ

1. Боднар П. Я. Патологоанатомічна характеристика ускладненої гострої хірургічної судинної патології, поєднаної з соматичними захворюваннями / П. Я. Боднар, С. В. Трач Росоловська, А. З. Миколенко // Шпитальна хірургія. – 2014. – № 1. – С. 79–81.
2. Венозний тромбоемболізм: діагностика, лікування, профілактика. Міждисциплінарні клінічні рекомендації / [В. Н. Бойко, Я. С. Березницький, І. К. Венгер та ін.]. – К., 2011. – 110 с.
3. Венозные тромбозы нижних конечностей: возможно ли решение проблемы сегодня? / Л. М. Чернуха, П. И. Никульников, А. А. Гуч [и др.] // Здоров'я України. – 2007. – № 18. – С. 5–7.
4. Кириенко А. И. Острый тромбоз / А. И. Кириенко, А. А. Катюшенко, В. В. Андрияшкин. – М. : Литтерра, 2006. – 109 с.
5. Український національний консенсус: Артеріальні, венозні тромбози та тромбоемболії. Профілактика та лікування // Кровообіг і гемостаз. – 2005. – № 1. – С. 5–22.
6. Ciancio G. Surgical management of renal cell carcinoma with tumor thrombus in the renal and inferior vena cava: the University of Miami experience in using liver transplantation techniques / G. Ciancio, A. Livingstone, M. Soloway // Eur. Urol. – 2007. – Vol. 51, № 4. – P. 988–994.
7. Heit J. A. The epidemiology of venous thromboembolism in the community / J. A. Heit // Arterioscler. Thromb. Vasc. Biol. – 2008. – Vol. 28. – P. 370–372.
8. Incidence and mortality of venous thrombosis: a population-based study / I. A. Naess, S. C. Christiansen, P. Romundstad [et al.] // J. Thromb. Haemost. – 2007. – № 5 (4). – P. 692–699.
9. Prevention and treatment of venous thromboembolism. International consensus statement (Guidelines according to scientific evidence) / A. N. Nicolaides, J. Fareed, A. J. Kakkar [et al.] // International Angiology. – 2006. – № 25. – P. 101–161.
10. Vena cava involvement by renal cell carcinoma. Surgical resection provides meaningful long term survival / D. G. Skinner, T. R. Pritchett, G. Lieskovsky [et al.] // Ann. Surg. – 1989. – Vol. 210. – P. 387–392.
11. Usefulness of clinical prediction rules for the diagnosis of venous thromboembolism: a systematic review / L. J. Tamariz, J. Eng, J. B. Segal [et al.] // American Journal of the Medical Sciences. – 2004. – № 117. – P. 676–684.
12. White R. H. The epidemiology of venous thromboembolism / R. H. White // Circulation. – 2003. – № 107 (23, Suppl. 1). – P. 14–18.

Отримано 15.03.16