

## ОРИГІНАЛЬНІ ДОСЛІДЖЕННЯ

УДК 617.55-007.43-089.844-085.849.19

DOI

© В. В. ГРУБНИК, Н. Д. ПАРФЕНТЬЄВА, Р. С. ПАРФЕНТЬЄВ

Одеський національний медичний університет

**Сучасні методи хірургічного лікування великих вентральних гриж із відновленням функції м'язів передньої черевної стінки**

V. V. HRUBNIK, N. D. PARFENTYEVA, R. S. PARFENTYEV

Odesa National Medical University

**MODERN METHODS OF SURGICAL TREATMENT OF LARGE VENTRAL HERNIA WITH RECONSTRUCTION OF ANTERIOR ABDOMINAL WALL FUNCTION**

Метою дослідження було підвищення ефективності лікування вентральних післяопераційних гриж на основі пластики, яка відновлює анатомо-фізіологічні властивості м'язів передньої черевної стінки. Показано, що після проведеного втручання за удосконаленою методикою, незалежно від локалізації грижового дефекту, були одержані обнадійливі результати щодо збереження функції м'язів передньої черевної стінки, зокрема застосування модифікованого способу операційного лікування дозволяло у 75 % випадків повністю відновити функціональну здатність прямих м'язів живота.

The aim of the study was to improve the efficiency of treatment of postoperative ventral hernias based on plastics, which restores the anatomical and physiological properties of the anterior abdominal wall. It is shown that, following an intervention by the improved method regardless of the location of the hernia defect were obtained encouraging results for the conservation of muscle function of the anterior abdominal wall, in particular, the use of the modified method of surgical treatment allowed in 75 % of cases completely restoring functional ability of stomach muscles.

**Постановка проблеми і аналіз останніх досліджень та публікацій.** Сучасна герніологія досягла великих успіхів у лікуванні великих та гігантських гриж. Але проблема рецидивів післяопераційних гриж залишається актуальною [1–4]. За даними вітчизняних та західних вчених, рецидив грижі відбувається у кожного десятого оперованого пацієнта, а частота рецидивів є пропорційною до розміру грижового дефекту, причому при медіанних (серединних) вентральних грижах, що виникли після серединної лапаротомії, ризик є вищим, ніж для інших локалізацій, що пояснюється значним поширенням серединної лапаротомії у практиці ургентної хірургії та анатомо-фізіологічними особливостями цієї ділянки [1, 2]. Важким, як завжди, є лікування великих та гігантських гриж. Відповідно до класифікації Chevrel-Rath, до великих гриж відносять ті, що мають грижові ворота більше 10 см в одному з геометричних розмірів [4].

За класифікацією К. Д. Тоскіна і В. В. Жебровського, розрізняють малі, середні, великі й гігантські післяопераційні грижі. Великі грижі повністю займають одну з анатомічних ділянок передньої черевної стінки, деформуючи живіт. Гігантські

грижі захоплюють дві та більше анатомічних ділянок, різко деформуючи живіт [4]. Ця класифікація особливо зручна для об'єктивної характеристики величини грижі і найбільш повно відповідає меті операції: відновленню топографо-анатомічних взаємовідношень тканин даній ділянці передньої черевної стінки.

Важливим стало широке впровадження синтетичних протезів на основі сіток з біологічно інертного нерозчинного поліпропілену. При імплантації протеза з матеріалу, що не розсмоктується, за методикою “sublay” частота рецидивів знижується до 5 %, а при використанні методик “onlay” та “inlay” – до 7 % [1–7]. Зниження частоти рецидивів вентральних гриж досягається шляхом збільшення місцевих ускладнень. Потреба в розширенні обсягу операційного втручання для підготовки субфасціального простору приводить до збільшення частоти післяопераційних кровотеч і гематом. Крім того, застосування алопластичних матеріалів приводить до збільшення частоти сером, що вимагає установки декількох дренажів. При великих грижах з імплантацією важких сіток розміром більше 200 см<sup>2</sup> утворення ригідної рубцевої пластинки призводить до виникнення суб'єктивних скарг у 50 % хворих

[1, 5, 7]. Крім того, у значної частини пацієнтів після операційних втручань з приводу великих та гігантських гриж виникають функціональні обмеження, які впливають на якість життя та знижують працездатність, що зумовлено порушенням функції прямих м'язів передньої черевної стінки внаслідок їх розташування в рубцевій тканині по краю грижового дефекту [5, 6]. Тому в таких хворих навіть за відсутності рецидиву грижі зберігаються фізичні обмеження, що пов'язані з недостатністю функції м'язів передньої черевної стінки, і якість життя залишається недостатньою.

**Мета роботи:** підвищення ефективності лікування вентральних післяопераційних гриж на основі пластики, яка відновлює анатомо-фізіологічні властивості м'язів передньої черевної стінки.

**Матеріали і методи.** За період з 2000 до 2014 р. у рамках дослідження було виконано 280 операцій у пацієнтів із великими та гігантськими післяопераційними грижами із застосуванням синтетичних протезів, у тому числі в чоловіків – 89, жінок – 191. Вік хворих перебував у межах від 35 до 79 років. Середній вік склав  $(52,7 \pm 2,4)$  року.

За характером операційного втручання чи захворювання, яке стало причиною грижі, хворі були розподілені таким чином (табл. 1).

Найбільш частою причиною післяопераційних гриж були втручання на шлунку, в тому числі баріатричні операції з приводу морбідного ожиріння. Звертає на себе увагу також висока частота великих і гігантських гриж після ургентних гінекологічних операцій.

У більшості випадків грижовий дефект локалізувався у ділянці мезогастрія (127 випадків, або 45,4 %) та епігастрія (90 випадків, або 32,1 %). Грижі у гіпогастральній ділянці виникали лише у 63 осіб, що відповідає лише 22,5 % від загальної чисельності вибірки. З них пацієнтів із великими грижами було 192, а з гігантськими – 88. За супутньою патологією хворі були розподілені таким чином (табл. 2).

Хворі були розподілені на дві клінічні групи. Перша група – контрольна (124 хворих), яких було прооперовано в період з 2000 до 2010 року. В них виконували операцію за загальноприйнятою методикою, яка полягає в тому, що після виділення грижового мішка краї грижового дефекту зшивають між собою. По периметру виконують мобілізацію апоневроза зовнішнього косоного м'яза живота та, відступивши на 5 см від дефекту, виконують фіксацію синтетичного протеза Prolene (Ethicon, США) по периметру.

Таблиця 1. Перенесені в анамнезі пацієнтами операційні втручання

Операційні втручання	Абс. к-сть	%
Операції на шлунку	29	10,4
Операції на жовчному міхурі та протоках	49	17,5
Операції з приводу панкреонекрозу	12	4,3
Баріатричні втручання	28	10,0
Спайкова непрохідність	25	8,9
Рецидивні та первинні пупкові грижі	39	13,9
Гінекологічні операції	63	22,5
Операції на товстій кишці	35	12,5
Всього	280	100

Таблиця 2. Наявність супутньої патології у хворих із великими вентральними грижами

Характер супутньої патології	Абс.	%
Ішемічна хвороба серця, гіпертонічна хвороба	232	82,9
Емфізема легень, пневмосклероз, хронічний бронхіт	67	23,9
Ожиріння	194	69,3
Хронічний холецистит, виразкова хвороба шлунка і дванадцятипалої кишки, хронічний панкреатит	42	15,0
Сечокам'яна хвороба, хронічний пієлонефрит	23	8,2
Цукровий діабет	34	12,1
Варикозна хвороба нижніх кінцівок	53	18,9

Друга група, основна (156 хворих), де ми застосували модифікований спосіб пластики також із застосуванням синтетичного протеза Prolene.

Ми розробили і впровадили у клінічну практику оригінальний спосіб пластики вентральних гриж, з локалізацією грижового дефекту по середній лінії [8]. Сутність методу полягає в такому: після мобілізації розкривали грижовий мішок, потім робили ревізію грижового вмісту з поділом внутрішньочеревних спайок. Після вправлення грижового вмісту в черевну порожнину приступали до пластики. Через те, що у всіх пацієнтів з післяопераційними грижами спостерігається дефіцит тканин унаслідок їхнього рубцевого заміщення і ретракції, ми запропонували виконання додаткових розрізів передніх стінок піхов прямих м'язів живота довжиною 10–15 см, що здійснюються вздовж грижового дефекту (рис. 1). Після цього ставало можливим майже без натягу зшити між собою задні стінки піхов прямих м'язів живота по середній лінії, що дозволяло уникнути натягу кра-

їв грижового дефекту (рис. 2). Під час виконання операційного втручання визначали внутрішньочеревний тиск шляхом виміру його в сечовому міхурі за допомогою сечового катетера. Вузловими швами по середній лінії зшивали прямі м'язи живота, ліквідуючи в такий спосіб діастаз прямих м'язів живота (рис. 2). Після цього поверх прямих м'язів укладали поліпропіленовий протез таким чином, щоб цілком укрити оголені прямі м'язи. Протез фіксували вузловими швами до латеральних країв розрізів апоневроза зовнішнього косого м'яза живота (рис. 3). Таким чином, синтетичний протез наче відшкодував відсутню передню стінку піхви прямих м'язів живота.

Дану модифікацію застосовували, якщо грижа була розташована в мезогастрії, але займала, крім мезогастрії, частину епігастрії або гіпогастрії. Якщо грижовий дефект був розташований виключно в епігастрії, ми виконували модифікацію пластики, яка, крім розсічення передньої стінки піхов прямих м'язів живота, включала в себе

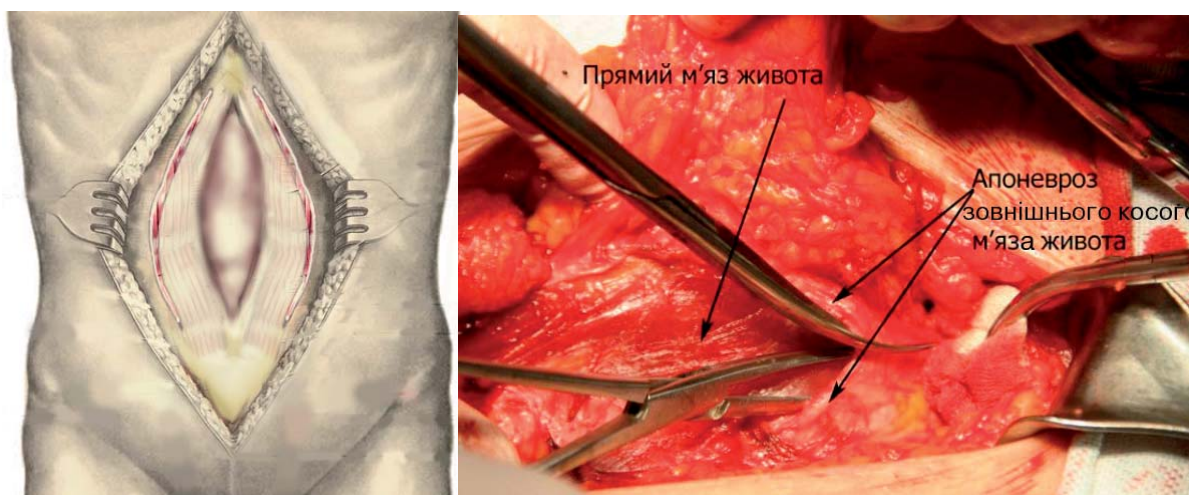


Рис. 1. Розсічення передніх стінок піхов прямих м'язів живота.

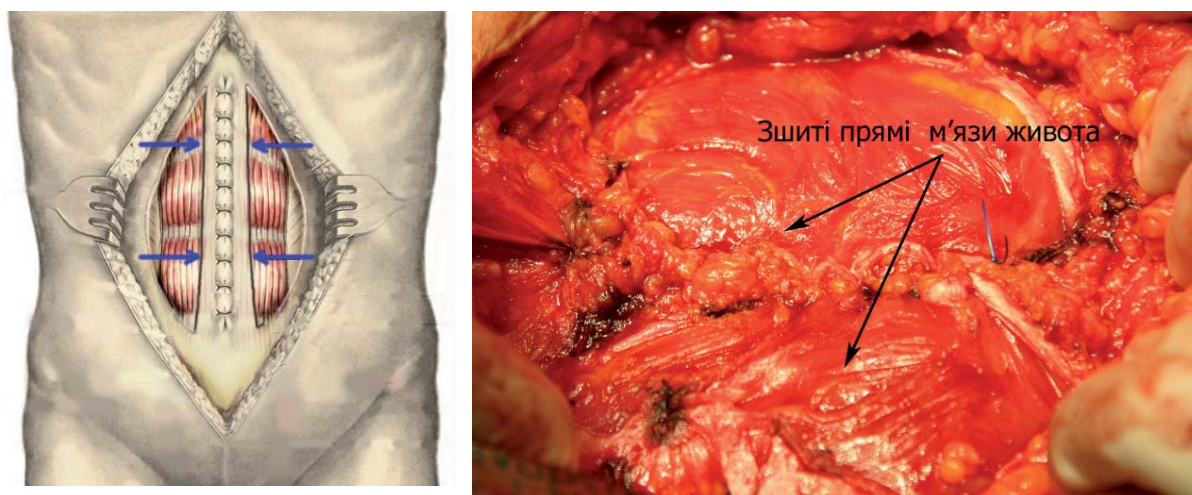
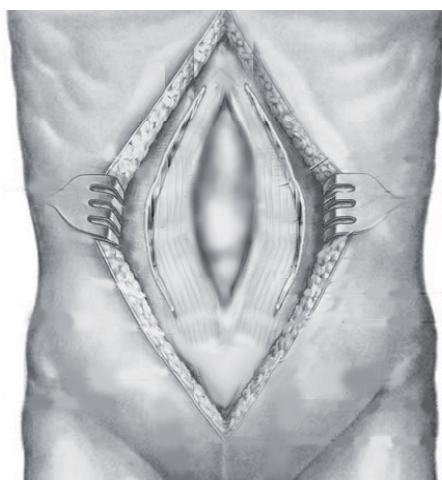


Рис. 2. Зшивання задніх листків піхов прямих м'язів живота і ліквідація діастазу.



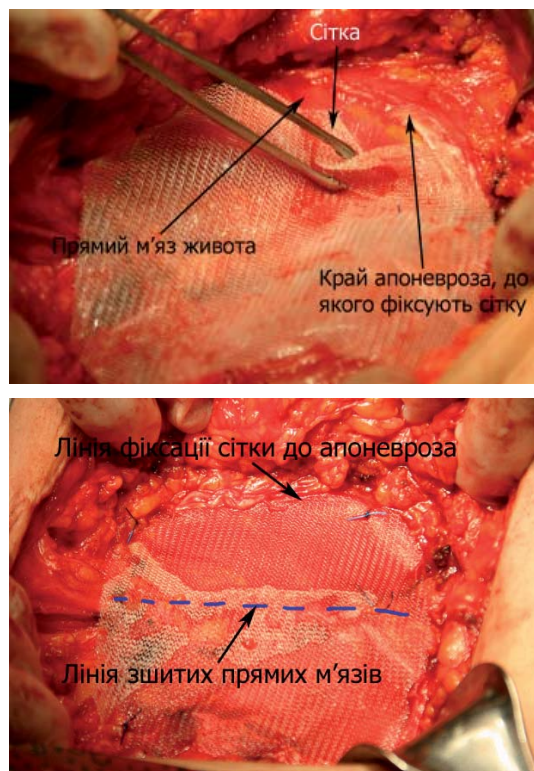
**Рис. 3.** Фіксація синтетичного протеза до апоневроза.

мобілізацію тканин до реберної дуги. Сітчастий протез фіксували збоку та знизу до краю розрізаного апоневроза зовнішнього косого м'яза живота, а зверху фіксували до міжреберних м'язів. При виконанні операційного втручання з приводу гіпогастральних гриж також виконували додаткову фіксацію сітчастого протеза до лобкової та куперових зв'язок, що дозволяло надійно фіксувати протез до тазових кісток. Щодо розподілу за характером супутньої патології, віком, причиною виникнення грижі групи були зіставними.

Для моніторингу внутрішньочеревного тиску в усіх пацієнтів під час операції за допомогою катетера Фолея у сечовий міхур пацієнта вводили фізіологічний розчин у кількості 200–250 мл. Відкритий кінець катетера приєднували до водного манометра. Реєстрації підлягали як вихідні значення внутрішньочеревного тиску до ушивання рани, так і значення, одержані після завершення операційного втручання.

При цьому ми контролювали величину внутрішньочеревного тиску: вона не повинна була перевищувати 18–20 см вод. ст. Якщо тиск перевищував зазначену величину, розріз передніх стінок піхов прямих м'язів живота продовжували догори і донизу. Це дозволяло уникнути виникнення в післяопераційному періоді абдомінального компартмент-синдрому.

У передопераційному та післяопераційному періоді для оцінки відновлення функції прямих м'язів живота ми застосували функціональні тес-



ти, описані раніше американськими хірургами з клініки Мейо [9]. Перший тест полягає в тому, що пацієнт лежить на спині, дослідник підіймає обидві нижні кінцівки до положення під кутом  $90^\circ$  у тазостегновому суглобі. У подальшому пацієнта просять повільно опускати ноги, утримуючи їх за рахунок м'язів передньої стінки живота. Кут, під яким залишаються ноги пацієнта при виконанні тесту, вимірюється гоніометром. Залежно від результату визначається бальна оцінка тесту:  $41^\circ$  та більше (норма, 5 балів),  $31\text{--}40^\circ$  (добрий результат, 4 бали),  $21\text{--}30^\circ$  (задовільний, 3 бали),  $11\text{--}20^\circ$  (незадовільний, 2 бали),  $0\text{--}10^\circ$  (поганий, 1 бал) (рис. 4).

В іншому тесті пацієнт лежить на спині з ногами, зігнутими під кутом  $45^\circ$  у тазостегновому суглобі та  $90^\circ$  у колінних суглобах. Дослідник просить пацієнта підняти верхню частину тулуба (відірвати лопатки від горизонтальної поверхні) за рахунок м'язів передньої стінки живота та утримати тіло в такому положенні протягом 20 с. Найвищий (5) бал пацієнт отримує за виконання цього тесту при положенні рук, зчеплених на потилиці (рис. 5). Якщо він не може виконати тест в такому положенні, його просять виконати тест, схрестивши руки на грудях (4 бали) (рис. 6). Нарешті, якщо він не може виконати тест й у такому положенні, то йому пропонують витягти обидві руки перед собою, що дозволяє при виконанні тесту залучити допоміжну мускулатуру (рис. 7). В останньо-



Рис. 4. Перший тест.



Рис. 5. Другий тест, варіант 1.



Рис. 6. Другий тест, варіант 2.



Рис. 7. Другий тест, варіант 3.

му випадку отримує 3 бали, якщо він утримує тіло протягом 10 с, 2 бали – якщо менше 10 с. При повній неспроможності виконати тест пацієнт отримує 1 бал.

Результати обох тестів додавали один до одного. Сумарний показник носить назву “Abdominal wall strength” (AWS), або “Сила черевного преса” (СЧП).

Тести проводили у всіх пацієнтів перед операцією, через місяць та через рік після операції. Отримані результати підлягали статистичному аналізу із використанням програмного забезпечення STATISTICA 10.0 (StatSoft Inc., США). Значущість статистичних відмінностей приймали на рівні  $p < 0,05$ .

#### Результати досліджень та їх обговорення.

У II групі при ранніх післяопераційних ускладненнях приблизно втричі рідше спостерігали такі ускладнення, як пневмонія і плеврит (табл. 3).

Незважаючи на проведену профілактику тромбоемболічних ускладнень, у 2 пацієнтів I групи виникла тромбоемболія легеневої артерії, яка призвела до летального результату. Ще в 1 пацієнта виник гострий інфаркт міокарда, що стало причиною його переведення в кардіологічне відділення (табл. 3). Наявність подібних ускладнень у пацієнтів I групи ми розцінюємо як результат підвищення у них внутрішньочеревного тиску через виражений натяг країв гризового дефекту, тобто із проявами компартмент-синдрому. У пацієнтів II групи фатальних тромбоемболічних ускладнень не виникло, що було зумовлено відсутністю критичного підвищення внутрішньочеревного тиску.

У II групі пацієнтів спостерігали менше число ускладнень і з боку рани (табл. 4). Так, велика серома мала місце в 3,7 раза рідше, гематома – у 2,7 раза, нагноєння – у 1,5 раза. У цілому ускладнення з боку рани ми спостерігали в II групі більш ніж у 4,4 раза рідше порівняно з I групою.

Слід зазначити, що ми фіксували як ускладнення тільки великі сероми, до яких відносили скупчення в рані рідини обсягом більше 100 мл, що вимагало багаторазового аспірування (або дренажування) протягом місяця чи більше після втручання. Сероми меншого розміру і термінів існування ми не вважали ускладненням, тому що вони є закономірним проявом післяопераційного періоду в пацієнтів, яким проводили мобілізацію шкірно-жирового шматка в ділянці передньої черевної стінки. Дещо менше число сером у II групі ми пов'язуємо з тим, що прямі м'язи живота виконували дренажну функцію, забезпечуючи відтік лімфи, що накопичується в рані. Середня тривалість перебування в стаціонарі у пацієн-

Таблиця 3. Ранні післяопераційні ускладнення

Характер ускладнень	I група (n=124)		II група (n=156)		Усього (n=280)	
	n	%	n	%	n	%
Пневмонія	15	12,1	7	4,5	22	7,9
Плеврит	11	8,9	6	3,8	17	6,1
ТЕЛА	2	1,6	–	–	2	0,7
Гострий інфаркт міокарда	1	0,8	1	0,6	2	0,7
Померли	2	1,6	–	–	2	0,7

Таблиця 4. Ускладнення з боку рани

Характер ускладнень	I група (n=124)		II група (n=156)		Усього (n=280)	
	n	%	N	%	n	%
Велика серома	6	4,8	3	1,9	9	3,2
Гематома	3	2,4	2	1,3	5	1,8
Крайовий некроз шкіри	1	0,8	–	–	1	0,4
Нагноєння	1	0,8	1	0,6	2	0,7
Усього	11	8,9	6	3,8	17	6,1

тів I групи склала (8,2±1,1) ліжка-дня, а в II групі – (6,5±0,9) ліжка-дня, тобто відмінності не були статистично достовірними (p>0,05).

Ми вивчили віддалені (більше 1 року) результати в 102 пацієнтів I групи (82,3 %) і в 135 пацієнтів II групи (86,5 %). Згодом спостерігали рецидив вентральних гриж у 11 (8,9 %) хворих I групи і тільки у 6 (3,8 %) пацієнтів II групи (p<0,05). Така різниця в частоті рецидивів пояснюється тим, що у хворих I групи, яким було виконано стандартну герніопластику сіткою методом “onlay”, при напруженні м’язів черевної стінки виникало

занадто підвищене навантаження на шви, що фіксують протез до апоневроза. Слід зазначити, що в пацієнтів II групи був відзначений значно кращий функціональний результат, зумовлений відновленням функції прямих м’язів живота за рахунок їхнього приведення до середньої лінії.

Подальше дослідження із застосуванням функціональних тестів показало, що після проведеного втручання за удосконаленою методикою, незалежно від локалізації грижового дефекту, були одержані обнадійливі результати щодо збереження функції м’язів передньої черевної стінки (табл. 5).

Таблиця 5. Результати функціональних тестів залежно від розмірів грижового дефекту та їх локалізації

Група пацієнтів	Тест утримання нижніх кінцівок (УНК), бали	Тест утримання положення тіла (УПТ), бали	СЧП	
II група (основна) (n=156)	До операції	2,2±0,2	1,7±0,2	3,8±0,2
	Через місяць	3,3±0,3	3,5±0,3	6,8±0,2 (p<0,05)
	Через 12 місяців	3,5±0,3	3,7±0,3	7,2±0,2 (p<0,05)
I група (контрольна) (n=124)	До операції	2,1±0,3 (p>0,1)	2,0±0,3 (p>0,1)	4,0±0,2 (p<0,05)
	Через місяць	1,7±0,2 (p<0,05)	1,6±0,2 (p<0,05)	3,3±0,2 (p<0,05)
	Через 12 місяців	2,1±0,3 (p<0,05)	2,0±0,2 (p<0,05)	3,1±0,2 (p<0,05)

У тих пацієнтів, в яких бальна оцінка тесту не перевищувала 3 балів, а індексу СЧП – не більше 6, відзначалися чисельні суб'єктивні прояви у вигляді утруднення виконання деяких дій (зав'язати шнурки, поміняти шкарпетки чи панчохи, піднятися з ліжка, змінити положення з лежачого на напівсидяче тощо). Показники тесту до операційного втручання були значно гіршими ( $p < 0,05$ ), ніж після проведеного лікування, при цьому показники між групами не відрізнялися.

Після проведеного операційного втручання значно погіршився стан функції прямих м'язів у пацієнтів контрольної групи, в яких операційне втручання не враховувало особливостей біомеханіки.

Таким чином, застосування модифікованого способу операційного лікування дозволяло у 75 %

випадків повністю відновити функціональну здатність прямих м'язів живота.

При великих та гігантських грижах досі більш надійним і безпечним методом є “onlay-пластика” [10–13]. Заслужують уваги також методи розміщення м'язів для збереження їх функціональних здатностей (компонентна сепарація, удосконалені методи “sublay”, в тому числі з використанням відеоендоскопічних технологій) [14–17]. Однак всі цитовані роботи відрізняються більшою технічною складністю й поступаються методу, запропонованому нами.

**Висновок.** Вважаємо оптимальним підходом у реконструкції передньої стінки живота при післяопераційних грижах відновлення по можливості анатомії та функції м'язів передньої черевної стінки.

## СПИСОК ЛІТЕРАТУРИ

- Eriksson A. Surgical treatment for giant incisional hernia: a qualitative systematic review / A. Eriksson, J. Rosenberg, T. Bisgaard // *Hernia*. – 2014. – Vol. 18(1). – P. 31–38.
- Classification and surgical treatment of incisional hernia. Results of an experts' meeting / M. Korenkov, A. Paul, S. Sauerland [et al.] // *Langenbecks Arch. Surg.* – 2001. – Vol. 386(1). – P. 65–73.
- Фелештинский Я. П. Преперитонеальная герниопластика доступом через паховый канал с использованием имплантата при рецидивных паховых грыжах / Я. П. Фелештинский // *Вестн. хирургии им. И. И. Грекова*. – 1998. – № 2. – С. 64–65.
- Жебровский В. В. Критерии классификации и современные принципы хирургического лечения послеоперационной грыжи брюшной стенки / В. В. Жебровский, Ф. Н. Ильченко // *Клініч. хірургія*. – 2003. – № 7. – С. 25–29.
- Biomechanical abdominal wall model applied to hernia repair / M. Lyons, H. Mohan, D. C. Winter, C. K. Simms // *Br. J. Surg.* – 2015. – Vol. 102(2). – P. 133–139.
- Transitional mesh repair for large incisional hernia in the elderly / M. Kawaguchi, H. Ueno, Y. Takahashi [et al.] // *Int. J. Surg. Case Rep.* – 2015. – Vol. 7. – P. 70–74.
- Emegoakor C. Unusual complications of incisional hernia / C. Emegoakor, E. Dike, F. Emegoakor // *Ann. Med. Health Sci. Res.* – 2014. – Vol. 4(6). – P. 971–974
- Пат. 66307 Україна, А61В 17/00. Спосіб лікування вентральних гриж / В. В. Грубнік, Р. С. Парфентьев, М. Р. Баязітов, Н. Д. Венгер. – № 20031110724; заявл. 27.11.2003; опубл. 15.04.2004, Бюл. № 1. – 3 с.
- Pilot study on objective measurement of abdominal wall strength in patients with ventral incisional hernia / M. Parker, R. F. Goldberg, M. M. Dinkins [et al.] // *Surg. Endosc.* – 2011. – Vol. 25(11). – P. 3503–3508.
- Open onlay mesh repair for major abdominal wall hernias with selective use of components separation and fibrin sealant / A. N. Kingsnorth, M. K. Shahid, A. J. Valliattu [et al.] // *World J. Surg.* – 2008. – Vol. 32(1). – P. 26–30.
- Long term outcome and quality of life after open incisional hernia repair—light versus heavy weight meshes / R. Ladurner, C. Chiapponi, Q. Linhuber, T. Mussack // *BMC Surg.* – 2011. – Vol. 11. – P. 25.
- Alicuben E. T. Onlay ventral hernia repairs using porcine non-cross-linked dermal biologic mesh / E. T. Alicuben, S. R. DeMeester // *Hernia*. – 2014. – Vol. 18(5). – P. 705–712.
- Long-term recurrence and complication rates after incisional hernia repair with the open onlay technique / L. P. Andersen, M. Klein, I. Gögenur, J. Rosenberg // *BMC Surg.* – 2009. – Vol. 9. – P. 6.
- Repair of giant midline abdominal wall hernias: “components separation technique” versus prosthetic repair: interim analysis of a randomized controlled trial / T. S. de Vries Reilingh, H. van Goor, J. A. Charbon [et al.] // *World J. Surg.* – 2007. – Vol. 31(4). – P. 756–763.
- Components separation technique combined with a double-mesh repair for large midline incisional hernia repair / M. Bröker, E. Verdaasdonk, T. Karsten // *World J. Surg.* – 2011. – Vol. 35(11). – P. 2399–2402.
- Endoscopic versus open component separation: systematic review and meta-analysis / N. J. Switzer, M. A. Dykstra, R. S. Gill [et al.] // *Surg. Endosc.* – 2015. Vol. 29(4). – P. 787–795.
- Rosen M. J. Repair of abdominal wall hernias with restoration of abdominal wall function / M. J. Rosen, J. Fatima, M. G. Sarr // *J. Gastrointest. Surg.* – 2010. – Vol. 14(1). – P. 175–185.

Отримано 04.03.16