

©В. С. Хабчук¹, М. М. Рожко¹, Р. П. Олійник¹, Х. В. Погорецька², Л. О. Пацкань²*Івано-Франківський національний медичний університет¹
ДВНЗ "Тернопільський державний медичний університет імені І. Я. Горбачевського"²***ЕФЕКТИВНІСТЬ РАННЬОЇ ДІАГНОСТИКИ ПРИХОВАНИХ ФОРМ КАРІЕСУ ТА МОНІТОРИНГУ
СТОМАТОЛОГІЧНОГО СТАТУСУ ДІТЕЙ РІЗНИХ ВІКОВИХ ГРУП**

Резюме. Аналіз даних поширеності каріозної патології (до 94,8 %) серед дитячого населення, що існують на сьогодні, дозволяє стверджувати, що рівень лікувально-профілактичних заходів не забезпечує відповідної профілактики карієсу, а потреба модифікації та удосконалення прогностичних та діагностичних методів залишається актуальною в практиці сучасної стоматології, особливо в випадках прихованих форм патології, які важко ідентифікувати при первинних стоматологічних оглядах дитячого контингенту.

Мета дослідження – визначити ефективність ранньої діагностики прихованих форм карієсу з використанням різних діагностичних підходів та обґрунтувати потребу моніторингу стоматологічного статусу дітей різних вікових груп.

Матеріали і методи. У ході проведеного дослідження було проаналізовано 54 ортопантомограми (апарат Veraviewerocs 3D, Morita) дітей віком 6–12 років, що зробили попередньо за ортодонтними чи загальностоматологічними показаннями у продовж жовтня–листопада 2016 р. Аналіз цифрових рентгенограм здійснювали за допомогою прикладного програмного забезпечення Logicon Caries Detector версії 5.2. Дослідження ділянок можливого каріозного ураження, які виявлені після цифрового аналізу ортопантомограм, проводили з використанням лазерно-флуоресцентного методу та апарату DIAGNOdent Pen (KaVo).

Результати досліджень та їх обговорення. При підтвердженні наявності каріозних змін за допомогою DIAGNOdent Pen, результати котрого були вибрані в якості еталону, було встановлено, що якісні показники верифікації нових форм карієсу в пацієнтів шляхом клінічного огляду сягають 45 %, з використанням рентгенологічного методу – 92,8 %. Застосування додаткового програмного забезпечення провокує виникнення похибки у 12 % випадків, у яких в перспективі не було зареєстровано подальших змін щільності емалі чи прогресування каріозного процесу.

Висновки. У результаті проведеного дослідження було встановлено, що використання комбінації рентгенологічного та лазерно-флуоресцентного методів діагностики каріозної патології забезпечує найбільш комплексний підхід для ідентифікації раніше не верифікованих уражень твердих тканин зубів різної локалізації, що можуть бути класифіковані як приховані.

Ключові слова: прихований карієс; діагностика.

ВСТУП Згідно з результатами клініко-епідеміологічних обстежень, які провели І. В. Задорожна та В. В. Поворознюк (2014), поширеність карієсу серед дітей віком від 11 до 17 років становить 94,8 % [4]. Результати досліджень Л. Ф. Каськової (2014) свідчать, що поширеність даної патології починає прогресивно зростати із 6-річного віку [5]. За даними Н. І. Смоляр (2009), ризик виникнення карієсу в молочних зубах може бути асоційований із впливом і таких факторів, як патології антенатального розвитку дитини, відповідні параметри віку матері, кількість пологів, маса тіла дитини при народженні та пора року [9], разом з тим, як карієс постійних зубів у дітей відрізняється специфікою можливих етіологічних факторів. М. В. Білищук виявив, що за період спостереження 2001–2005 рр. поширеність та інтенсивність карієсу зубів у дітей, які проживають в різних екологічних умовах Прикарпаття, залишались стабільно високими, як і подальший прогноз патології за даними обрахованого параметру ризику реалізації схильності до патологічного процесу. Е. В. Безвушко і співавт. (2013), у свою чергу, в ході порівняння Європейських індикаторів здоров'я ротової порожнини у дітей шкільного віку відмітили, що при анкетуванні майже половина опитаних дітей вказала на попереднє відчуття зубного болю, в той час, як аналогічні показники реєстрації попередніх фактів зубного болю серед дітей у країнах ЄС були лише у 9 % пацієнтів [1]. Даний факт свідчить про те, що проведені стоматологічні огляди дитячого контингенту не є настільки ефективними, щоб забезпечити вчасну реєстрацію відповідних стоматологічних патологій, які в подальшому провокують відповідні симптоми та зміни стоматологічного статусу. Отже, проведений аналіз вищенаведених фактів дозволяє стверджувати, що рівень лікувально-профілактичних заходів, наявний на сьогодні, не забезпечує відповідної профілактики каріозної патології серед пацієнтів дитячого віку, а потреба модифікації та

удосконалення прогностичних та діагностичних методів залишається актуальною у практиці сучасної стоматології, особливо у випадках прихованих форм карієсу, які важко ідентифікувати під час первинних стоматологічних оглядів дитячого контингенту.

Метою дослідження було визначити ефективність ранньої діагностики прихованих форм карієсу з використанням різних діагностичних підходів та обґрунтувати потребу моніторингу стоматологічного статусу дітей різних вікових груп.

МАТЕРІАЛИ І МЕТОДИ В процесі проведеного дослідження було проаналізовано 54 ортопантомограми (апарат Veraviewerocs 3D, Morita) дітей віком 6–12 років, що зробили попередньо за ортодонтними чи загальностоматологічними показаннями упродовж жовтня–листопада 2016 р. З метою визначення показників чутливості різних методів верифікації прихованих форм карієсу, в пацієнтів, чиї ортопантомограми були проаналізовані попередньо, було викликано на повторний стоматологічний огляд, який проводили на базі дослідження незалежні лікарі-стоматологи із заповненням медичної документації, та на який з'явилися 42 пацієнти із сформованої групи дослідження. Клінічний огляд та заповнення медичної документації проводили згідно з протоколами надання стоматологічної допомоги населенню, затвердженими МОЗ України. Повторні рентгенограми за методикою bite-wing виконували з використанням позиціонерів та апаратом рентгеновським дентальним Granum (мобільний тип) лише з метою підтвердження сумнівних діагнозів каріозного процесу в ході подальших повторних оглядів. Для порівняння змін щільності твердих тканин зубів із знімків отриманих з апарату рентгеновського дентального Granum (мобільний тип) та ортопантомограм провели визначення коефіцієнта корекції шляхом порівняння параметрів інтенсивності низки знімків, раніше отриманих, із параметрами інтенсивності

цифрових панорамних зображень. Аналіз цифрових рентгенограм здійснювали за допомогою прикладного програмного забезпечення Logicon Caries Detector версії 5.2, що забезпечує автоматизоване сканування структури зубів з подальшим виявленням найпроблемніших ділянок, котрі проявляють щільність, нижчу за характерну для твердих тканин зубів, з подальшою реєстрацією динамічних змін відносно неуражених ділянок, та контуруванням відносних параметрів глибини каріозного ураження. Дослідження ділянок можливого каріозного ураження, виявлених після цифрового аналізу ортопантограм, проводили з використанням лазерно-флюорисцентного методу та апарату DIAGNOdent Pen (KaVo), інтерпретація результатів якого відбувалась за шкалою Hibst & Paulus [13]. Аналіз та статистичну обробку отриманих чисельних результатів проводили з використанням прикладного програмного забезпечення Microsoft Excel (Microsoft Office, 2013) з установленим набором відповідних математичних функцій.

РЕЗУЛЬТАТИ ДОСЛІДЖЕНЬ ТА ЇХ ОБГОВОРЕННЯ

Під час повторних стоматологічних оглядів пацієнтів, чий ортопантограми були відібрані попередньо, вдалось зареєструвати 28 випадків нових (19) або ж рецидивних каріозних уражень на межі пломб, які раніше встановили (9 – визначені за ознаками дисколорації маргінальних країв наявних реставрацій), ознаки котрих були визначені шляхом зондування та візуального контролю. За даними аналізу існуючих ортопантограм у досліджуваній вибірці пацієнтів, сумарно було зареєстровано 56 випадків нових (39) і вторинних каріозних уражень (17). Провівши зіставлення отриманих даних, вдалось встановити, що усі 19 випадків клінічно зареєстрованих нових вогнищ каріозного ураження були підтверджені результатами рентгенологічних досліджень, разом з тим, із 9 ділянок вторинного карієсу тільки 7 були підтверджені рентгенологічно, в ділянці 2 дисколорації на межі реставрацій ознак демінералізації твердих тканин зубів рентгенологічно підтвердити не вдалось. Таким чином, ще 20 ділянок раніше не діагностованих каріозноасоційованих змін були виявлені за допомогою рентгенологічного методу дослідження, котрі не вдалось верифікувати в ході клінічного огляду пацієнтів, а також 10 додаткових ділянок вторинного прогресування патології. Із даної вибірки у 9 випадках були зареєстровані ознаки прихованого карієсу, що проявлявся наявністю дефекту дентину при візуально та клінічно інтактній поверхні емалі, а в 11 випадках – карієсу контактних поверхонь, який не вдалось верифікувати за клінічними методами діагностики. Після обробки зображення за допомогою алгоритмів комп'ютерної програми Logicon Caries Detector вдалось верифікувати ще 8 ділянок карієсу при змінах щільності твердих тканин зубів, порівняно з тканинами інтактних суміжних зубів, котрі не вдалось ідентифікувати при візуальній оцінці цифрових знімків. Використання DIAGNOdent Pen дозволило підтвердити усі 9 випадків прихованого карієсу дентину зі 100 % достовірністю, разом з тим, як при діагностиці поверхневих змін твердих тканин зубів, що були підтверджені в процесі програмного аналізу даних цифрових ортопантограм, апарат DIAGNOdent Pen продемонстрував у 3 випадках показники від 7 до 13 (дані параметри за систематизацією результатів Hibst & Paulus свідчать про відсутність необхідності проведення будь-яких профілактичних заходів), а у 5 – від 14 до 21 (дані параметри за систематизацією результатів Hibst & Paulus свідчать про необхідність про-

ведення неконтрольованих профілактичних процедур). Ділянки каріозних дефектів були відновлені терапевтичним шляхом із застосуванням склоіономерного цементу (Vitremer, 3M), або у сумісному його використанні з фотополімерним композитом (Filtek Ultimate, 3M) сендвіч-технікою. Ділянки, котрі були діагностовані в процесі програмного аналізу ортопантограм та лазерно-флюоресцентного методу як такі, що проявляють зміну щільності емалі, було визначено спостерігати без проведення профілактичних заходів. Через 3 місяці пацієнтам із початковими змінами твердих тканин зубів, що були підтверджені в ході графічного аналізу ортопантограм за допомогою Logicon Caries Detection Software, провели повторну рентгенодіагностику (за технікою bite-wing при використанні апарату рентгенівського дентального Granum (мобільний тип), попередньо визначивши коефіцієнт відношення щільності між даними вихідних ортопантограм та знімків, отриманих за допомогою апарату рентгенівського дентального Granum (мобільний тип) для об'єктивізації результатів) та лазерно-флюоресцентної діагностики. У трьох випадках були відмічені прогресування негативних змін щільності твердих тканин зубів та відповідне зростання показників DIAGNOdent Pen до діапазону 16–24 (рис.), ще у 3 випадках – зміна показників не спостерігалась, а у 2 – відбулась їхня регресія, що може бути пов'язано або із ремінералізацією можливих ділянок із ризиком виникнення карієсу, або ж з похибками аналізу відповідного програмного забезпечення через особливості отримання та якості вихідних ортопантомографічних знімків.

Таким чином, ефективність кожного з діагностичних підходів відносно нових каріозних уражень можна резюмувати у вигляді таблиці.

Отримані дані свідчать про те, що використання комбінації рентгенологічного та лазерно-флюоресцентного методів забезпечує найбільш комплексний підхід для ідентифікації раніше не верифікованих каріозних уражень різної локалізації, що можна класифікувати як приховані. Використання лише відповідного програмного забезпечення та автоматизованих алгоритмів аналізу щільності твердих тканин зубів не завжди забезпечує достовірну оцінку ділянок ризику виникнення демінералізації емалі з подальшим розвитком каріозного дефекту. В даному дослідженні негативні результати комп'ютерного аналізу в 3-місячній перспективі були виявлені у 5 випадках із 8 (62,5 %), що свідчить про недостатньо високу специфічність методу. З іншого боку, відновлення показників

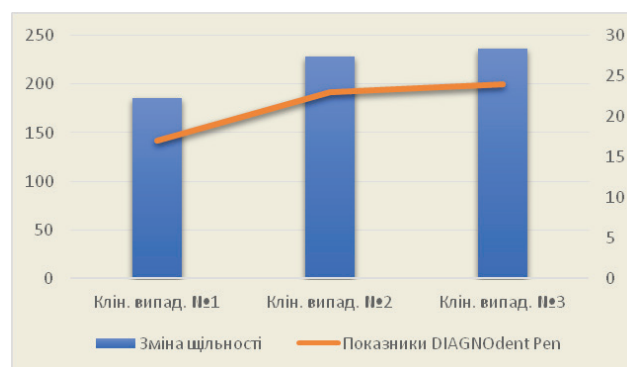


Рис. Підтвердження демінералізації структури емалі за даними зміни щільності та показниками лазерно-флюоресцентного аналізу.

Таблиця 1. Кількісні та якісні показники верифікації нових каріозних уражень

Діагностичний підхід/ критерій діагностики	Клінічний огляд	Рентгенологічний метод	Рентгенологічний метод із програмним аналізом знімків	Підтвердження лазерно-флюоресцентним методом (DIAGNOdent Pen)
Кількість первиннодіагностованих патологій	19	39	47	42
% первинно діагностованих патологій до дійсної кількості (з урахуванням ризику розвитку прогресуючих демінералізаційних змін)	45	92,8	112	100

щільності твердих тканини зубів, або ж їх стаціонарний стан можна пояснити ефектом ремінералізації у процесі покращення рівня гігієни ротової порожнини самим пацієнтом після візиту до стоматолога, а також впливом вихідної якості цифрових ортопантомограм на кінцевий результат графічного аналізу. Для формування об'єктивних висновків необхідне формування більшої вибірки дослідження, аналіз результатів котрої дозволило б провести відповідну та належну статистичну обробку масиву даних. Аналогічна ситуація стосується і встановленої лінійної кореляції ($r=0,99$) між зміною щільності твердих тканин та підвищенням показників лазерно-флюоресцентного методу діагностики, оскільки для встановлення відповідної природи взаємозалежностей необхідно провести аналіз більшої кількості досліджуваних об'єктів. У результаті дослідження також було встановлено, що використання DIAGNOdent Pen забезпечує ефективність діагностики вторинних форм карієсу лише у 76,5 % випадків та на пряму пов'язано із розміром реставрації, у ділянці котрої рентгенологічно спостерігається рецидив патології.

Методологічний підбір оптимальної діагностичної доцільності, описаний І. А. Ожоган (2015), передбачає проведення ефективної диференційної діагностики і достовірне розпізнання хвороби у найкоротший час за мінімального обсягу лікарських досліджень і врахування мінімальної кількості вирішальних симптомів [7]. Виходячи з цього, вибір додаткового інструментального методу діагностики у доповнення до уже наявних результатів клінічного огляду пацієнта є вирішальним для скорочення терміну та затрат на діагностичні маніпуляції, не компрометуючи при цьому показників чутливості та специфічності обраного методу та лікувально-діагностичного комплексу загалом. За останні роки було запропоновано одразу декілька нових підходів для предикції та об'єктивізації оцінки каріозної патології, а також модифікацій діагностичного процесу для підвищення його якості. Зокрема, для предикції та профілактики розвитку декомпенсованої форми карієсу зубів М. В. Білищук (2009) запропонував використовувати прогностичну шкалу детермінуючих чинників у вигляді діагностичної оціночної таблиці, яка забезпечує можливість формування відповідних груп ризику серед дитячого контингенту із достатньо високим рівнем точності [2]. За даними Н. І. Смоляр (2008), якщо у дитини 5–7 річного віку виявляється карієс першого постійного моляра уже на етапі його прорізування, таку дитину необхідно переводити у наступну диспансерну групу з імплементацією відповідних методів профілактики та лікування, характерних конкретно для цієї групи [10]. О. А. Удод та О. В. Сироткіна (2013), у свою чергу, запропонували модель визначення кислотної ре-

зистентності емалі, модифікувавши класичний алгоритм ТЕР-тесту додатковою фотозйомкою ділянки дослідження та подальшим аналізом у відповідному програмному забезпеченні для об'єктивного визначення інтенсивності забарвлення в балах за тією ж оригінальною шкалою. Дослідники також встановили, що прогностична цінність запропонованого підходу з використанням цифрових методів сягає майже 83,84 % за показниками КПВз та 83,31 % за КППВ, разом з тим, як результати звичайної візуальної оцінки сягали показника лише у 67,6 % серед контингенту дітей віком 12 років [11]. А. А. Кунін та співавт. (2013) розробили комплекс послідовного аналізу даних, отриманих при виконанні ТЕР-тесту, електрометрії та світлоіндукованої флюоресценції для виявлення ранніх змін у структурі твердих тканин зубів [6]. Крім того алгоритм, який запропонували автори, дозволяє також проаналізувати динаміку змін при застосуванні відповідних лікувально-профілактичних заходів, що на рівні структури зубів проявляється насиченням емалі органічними компонентами, зміною опаковості дентину залежно від регресу патологічного процесу. В 2011 р. Г. І. Власова та Д. А. Василенко запропонували оцінювати початковий ризик наявності прихованого карієсу за результатами оцінки стадії прорізування зуба, його одонтогліфікою, індексом гігієни та конкретними показниками KaVo DIAGNOdent [3]. Відповідно до показників лазерно-флюоресцентного аналізу, дослідники проводили поділ дітей на групи ризику, для кожної з котрих було розроблено алгоритм профілактичних заходів та графік повторного огляду з відповідною інтерпретацією результатів: при збільшенні показників прибору рекомендовано було проводити інвазивну герметизацію та заміну силанта при його відсутності на повторному огляді. Г. І. Шаповалова та співавт. (2015) наголошують на обґрунтованій доцільності використання рентгенологічної діагностики з метою верифікації ранніх змін у структурі твердих тканин: такий підхід, на думку авторів, дозволить мінімізувати ризики виникнення ускладненого карієсу, особливо в тимчасових молярах, що в подальшому може компрометувати виникнення змін у навколишньому періодонті тимчасових зубів, негативно впливаючи на зачатки постійних зубів [12]. Відтак виконання рентгенологічного локалізованого контролю на різних стадіях розвитку зубів на етапах лікування забезпечить підвищення рівня якості проведення лікувально-профілактичних заходів серед пацієнтів дитячого віку. К. Е. Печковський та А. Ф. Несін (2012) вказують на те, що використання методу рентгенологічної діагностики є незамінним інструментом для верифікації каріозних порожнин, прихованих від візуального чи клінічного огляду, в таких випадках як карієс контактних поверхонь, вторинний карієс під наявними пломбами,

карієс біля краю ортопедичної конструкції, або ж карієс у ділянці кореня [8]. У подібних випадках, на думку авторів, доцільно проводити рентгенографічну діагностику з фокусуванням променів у ділянці шийки досліджуваного зуба.

Відповідно до результатів аналізу раніше проведених досліджень, можна стверджувати, що застосування комплексу діагностичних заходів, що включають в себе обґрунтоване використання рентгенологічних методів верифікації прихованих форм карієсу, наявність котрих була запідозрена за даними клінічного огляду з використанням основних та додаткових методів обстеження, є доцільним та ефективним діагностичним підходом, який забезпечує раннє виявлення змін у структурі твердих тканин зубів та дозволяє попередити розвиток потенційних ускладнень у формі прогресування каріозної патології, пульпітів та періодонтитів постійних зубів.

ВИСНОВКИ У результаті проведеного дослідження було встановлено, що використання комбінації рентгенологічного та лазерно-флюоресцентного методів діагностики прихованих форм каріозної патології забезпечує найбільш комплексний підхід для ідентифікації раніше неверифікованих уражень твердих тканин зубів різної локалізації, що можуть бути класифіковані як приховані. Рентгенологічний метод забезпечує ідентифікацію дефектів емалі та дентину, що залишаються невизначеними при клінічному огляді майже в 55 % випадків, а вико-

ристання специфічних алгоритмів аналізу щільності твердих тканин зубів забезпечує ще й можливість для ранньої діагностики ділянок із підвищеним ризиком виникнення карієсу та їх наступного динамічного моніторингу. Ефективність останнього, як і процес оптимізації діагностичних маніпуляцій, значно спрощується із використанням апарату DIAGNOdent Pen, котрий забезпечує верифікацію первинних форм карієсу попередньо визначених рентгенологічно у 100 % випадків, та вторинних форм – в 76,5 % у зв'язку із впливом розміру реставрації, у ділянці котрої рентгенологічно спостерігається рецидив патології.

Перспективи подальших досліджень полягають у визначенні характеру залежності показників лазерно-флюоресцентного методу від динамічної зміни параметрів щільності твердих тканин зубів при прогресуванні, регресуванні чи стаціонарному стані каріозної патології. Актуальним для вивчення також залишається аспект розробки алгоритму обробки рентгенологічних зображень, котрий забезпечив би підвищення ефективності методу рентгенологічної діагностики з використанням адаптованого прикладного програмного забезпечення. Подальші дослідження також будуть присвячені встановленню діагностичної ефективності кожного з вищезгаданих підходів обстеження в залежності від локалізації та характеру прихованої каріозної патології.

СПИСОК ЛІТЕРАТУРИ

1. Порівняльна оцінка стоматологічного здоров'я дітей шкільного віку за Європейськими індикаторами здоров'я порожнини рота / Е. В. Безвушко, Л. Ф. Жугіна, А. А. Нарикова, Н. Л. Чухрай // Новини стоматології. – 2013. – № 3. – С. 76–80.
2. Білищук М. В. Прогностична оцінка і профілактика карієсу зубів у дітей Прикарпаття : дис. канд. мед. Наук : спец. 14.00. 21 / М. В. Білищук. – Івано-Франківськ, 2009. 18 с.
3. Власова Г. И. Современные аспекты профессионального подхода к индивидуальной диагностике скрытого кариеса / Г. И. Власова, Д. А. Василенко // Український журнал клінічної та лабораторної медицини. – 2011. – № 6. – С. 102–104.
4. Задорожна І. В. Поширеність та інтенсивність карієсу зубів у дітей України: результати клініко-епідеміологічного обстеження / І. В. Задорожна, В. В. Поворознюк // Журнал "Боль. Суставы. Позвоночник". – 2014. – Т. 1, № 2. – С. 13–14.
5. Характеристика ураженості карієсом перших постійних молярів залежно від їх одонтологіки у дітей М. Полтави / Л. Ф. Каськова, Ю. І. Солошенко, Л. І. Амосова [та ін.] // Мир медицины и биологии. – 2014. – Т. 10, № 3 (45). – С. 104–106.
6. Кунин А. А. Повышение эффективности диагностики и оценка прироста интенсивности начального кариозного процесса до и после курса реминерализующей терапии / А. А. Кунин, Н. С. Моисеева // Вестник новых медицинских технологий. – 2013. – Т. 20, № 2. – С. 124–128.
7. Ожоган І. А. Сучасний підхід до навчального процесу з питань діагностики в стоматології / І. А. Ожоган // Український стоматологічний альманах. – 2015. – №2. – С. 78–81.
8. Печковский К. Е. Рентгенологическая семиотика кариеса и его осложненный (пульпита и периодонтита) / К. Е. Печковский, А. Ф. Несин, И. М. Печковская // Лучевая диагностика, лучевая терапия. – 2012. – №. 2. – С. 57–67.
9. Смоляр Н. І. Чинники ризику виникнення карієсу молочних зубів у період закладки та мінералізації / Н. І. Смоляр, І. С. Дубецька-Грабоус // Профілактична та дитяча стоматологія. – 2009. – №. 1. – С. 12–17.
10. Смоляр Н. І. Поширеність і топографія карієсу фісур перших постійних молярів у дітей / Н. І. Смоляр, В. В. Іванчишин // Український стоматологічний альманах. – 2008. – №. 4. – С. 58–61.
11. Удод О. А. Шляхи об'єктивізації прогнозування карієсу зубів у дітей / О. А. Удод, О. В. Сироткіна // Здоровье ребенка. – 2013. – №. 1. – С. 44.
12. Шаповалова Г. І. Рентгендіагностика та рентгенологічний контроль якості лікування ускладненого карієсу в тимчасових молярах на різних етапах розвитку / Г. І. Шаповалова, О. М. Наконечна, Т. О. Мельник // Лучевая диагностика, лучевая терапия. – 2015. – № 1–2. – С. 24–34.
13. Lussi A, Hibst, R. Paulus // Journal of Dental Research. – 2004. – Vol. 83, Suppl 1. – P. C80–C83.

Отримано 12.09.17

Робота є фрагментом НДР "Комплексна оцінка та оптимізація методів прогнозування, діагностики та лікування стоматологічних захворювань у населення різних вікових груп", № державної реєстрації 0114U001788 кафедри стоматології інституту післядипломної освіти ДВНЗ "Івано-Франківський національний медичний університет"

©V. S. Khabchuk, M. M. Rozhko, R. P. Oliinyk, Kh. V. Pohoretska, I. O. Patskan
Ivano-Frankivsk National Medical University

EFFICIENCY OF EARLY DIAGNOSTICS OF THE HIDDEN FORMS OF CARIES AND MONITORING OF STOMATOLOGICAL STATUS OF CHILDREN OF THE DIFFERENT AGE-RELATED GROUPS

Summary. Analysis of existing data on the prevalence of carious disease (up to 94.8 %) suggests that the current available standards of treatment and preventive measures do not provide appropriate prophylaxis of carious pathology among pediatric patients, and the need of modification and improvement of prognostic and diagnostic methods remains relevant in practice of modern dentistry especially in cases of hidden cavities that are difficult to identify during the primary dental visits.

The aim of the study – to determine the effectiveness of early diagnosis of hidden forms with different diagnostic approaches and justify the need for monitoring the dental status of children of different age groups.

Materials and Methods. During the study 54 panoramic X-rays (Veraviewepocs 3D, Morita) of children aged 6–12 years that were previously made by orthodontic or all-dental diagnostic needs throughout October and November 2016 were analyzed. Digital X-ray analysis was carried out using the application software Logicon Caries Detector version 5.2. Areas on a possible carious lesion detected after digital panoramic X-rays analysis were analyzed using *laser induces fluorescence* method and apparatus DIAGNOdent Pen (KaVo).

Results and Discussion. Since carious changes confirmed by the DIAGNOdent Pen were selected as a reference, it was found that quality verification of new forms of caries among dental patients by clinical examination was 45 %, and by using the X-ray method – 92.8 %. Use of additional software triggers the error in 12 % of cases in which we did not register further changes of enamel density or progression of caries process.

Conclusions. The study found that the combination of X-ray and laser induces fluorescence diagnostics methods of carious provides the most comprehensive approach to identify previously unevaluated lesions of dental hard tissues of various locations that can be classified as hidden.

Key words: hidden caries; diagnostic.

©В. С. Хабчук¹, Н. М. Рожко¹, Р. П. Олейник¹, Х. В. Погорецкая², Л. А. Пацкань²

Ивано-Франковский национальный медицинский университет¹
ГБУЗ «Тернопольский государственный медицинский университет имени И. Я. Горбачевского»²

ЭФФЕКТИВНОСТЬ РАННЕЙ ДИАГНОСТИКИ СКРЫТЫХ ФОРМ КАРИЕСА И МОНИТОРИНГА СТОМАТОЛОГИЧЕСКОГО СТАТУСА ДЕТЕЙ РАЗНЫХ ВОЗРАСТНЫХ ГРУПП

Резюме. Анализ данных относительно распространенности кариозной патологии (до 94,8 %) среди детского населения, существующих на сегодня, позволяет утверждать, что уровень лечебно-профилактических мероприятий не обеспечивает соответствующей профилактики кариеса, а потребность модификации и усовершенствования прогностических и диагностических методов остается актуальной в практике современной стоматологии особенно в случаях скрытых форм кариеса, которые трудно идентифицировать в ходе первичных стоматологических осмотров детского контингента.

Цель исследования – определить эффективность ранней диагностики скрытых форм кариеса с использованием различных диагностических подходов и обосновать необходимость мониторинга стоматологического статуса детей разных возрастных групп.

Материалы и методы. В ходе проведенного исследования было проанализировано 54 ортопантограммы (аппарат Veraviewepocs 3D, Morita) детей 6–12 лет, которые были сделаны ранее по ортодонтических или общестоматологических показаниях в течение октября–ноября 2016 г. Анализ цифровых рентгенограмм осуществляли с помощью прикладного программного обеспечения Logicon Caries Detector версии 5.2. Исследование участков возможного кариозного поражения, выявленных после цифрового анализа ортопантограмм, проводили с использованием лазерно-флюорисцентного метода и аппарата DIAGNOdent Pen (KaVo).

Результаты исследований и их обсуждение. При подтверждении наличия кариозных изменений с помощью DIAGNOdent Pen, результаты которого были выбраны в качестве эталона, было установлено, что качественные показатели верификации новых форм кариеса у пациентов путем клинического осмотра достигают 45 %, а с использованием рентгенологического метода – 92,8 %. Использование дополнительного программного обеспечения провоцирует возникновение ошибки в 12 % случаев, в которых в перспективе не было зарегистрировано дальнейших изменений плотности эмали или прогрессирувания кариозного процесса.

Выводы. В результате проведенного исследования было установлено, что использование комбинации рентгенологического и лазерно-флюорисцентного методов диагностики кариозной патологии обеспечивает наиболее комплексный подход для идентификации ранее неверифицированных поражений твердых тканей зубов различной локализации, которые могут быть классифицированы как скрытые.

Ключевые слова: скрытый кариес; диагностика.