

## REVISTA PSICOLOGÍA UNEMI

*Volumen 2, N° 005, julio a diciembre 2019, pp. 26 - 32.*

### REPERCUSIÓN PSICOLÓGICA EN PACIENTE MASCULINO CON CÁNCER MAMARIO

Liliam Escariz Borrego<sup>1</sup>; Dorien Segers<sup>2</sup>; Katuska Mederos<sup>3</sup>; Ximena Farfán Zambrano<sup>4</sup>; Jennifer Enríquez Briones<sup>5</sup>; Joshelyn Cedeño<sup>6</sup>

Arteaga; <sup>7</sup>Victor Chávez Guerra

(Recibido en abril 2019, aceptado en mayo 2019)

<sup>1</sup>Máster en atención integral a la mujer. Docente de la Universidad Laica "Eloy Alfaro de Manabí", Facultad de Ciencias Médicas- Manta, Ecuador; <sup>2</sup>Licenciada en Psicología Clínica. Master de Ciencias Psicológicas. Psicóloga en Hospital Psiquiátrico GGZ Central Emerhese Flevoland, Holanda; <sup>3</sup>Especialista de primer grado en Pediatría, Magister en atención integral al niño; <sup>4, 5, 6</sup>Licenciada en Radiología e Imagenología. Técnico Docente de la Universidad Laica "Eloy Alfaro de Manabí", Facultad de Ciencias Médicas- Manta, Ecuador; <sup>7</sup>Máster en Medios Diagnósticos. Médico Tratante Hospital Oncológico Solca Manabí, Solca, Portoviejo, Ecuador. Docente de la Universidad Laica "Eloy Alfaro de Manabí", Facultad de Ciencias Médicas- Manta, Ecuador

<sup>1</sup>lilyescariz@gmail.com; <sup>2</sup>doriensegers@hotmail.com; <sup>3</sup>jkmederos11@gmail.com; <sup>4</sup>hiximen@hotmail.com;

<sup>5</sup>lyliana@outlook.com; <sup>6</sup>tamyarteaga@gmail.com; <sup>7</sup>chavezguerravictor@gmail.com

**Resumen:** El objetivo del presente estudio, fue describir los aspectos psicológicos derivados del diagnóstico, tratamiento y secuelas del cáncer de mama masculino, mediante una metodología cualitativa. Se utilizó el método de estudio de caso, con el propósito de determinar el grado de afectación psicológica de un paciente masculino con patología mamaria maligna. La técnica empleada para la recolección de datos fue el inventario de depresión de Beck, para medir la severidad de la depresión. Se estudia un paciente de sexo masculino de 46 años, que consultó por masa palpable en la tetilla derecha, de seis meses de evolución, no dolorosa, de 3 cm de diámetro. Se realizó Mastectomía total derecha con diagnóstico de Carcinoma Ductal Infiltrante grado Histológico III. Acude después de 5 años de operado con sintomatología respiratoria y se demuestran metástasis pulmonares, hepáticas y óseas. Se encuentra en tratamiento con radioterapia paliativa. En los resultados obtenidos el paciente se encontró dentro de la escala de depresión en el rango de 21-30 lo cual indica que este se encuentra en Depresión Moderada. Se sugiere considerar el apoyo psicológico dentro de los tratamientos médicos de la enfermedad, así como también promover estrategias para el trabajo de la expresión emocional y la calidad del apoyo social familiar. Es importante enfatizar el papel que desempeña la intervención terapéutica en el diseño, la puesta en práctica, la evaluación y los cambios significativos dentro del proceso de la enfermedad, de la calidad de la vida del paciente, familia o pareja a partir del diagnóstico y a través de la trayectoria de la enfermedad oncológica.

**Palabras Clave:** Cáncer mamario; masculino; repercusión psicológica.

### PSYCHOLOGICAL REPERCUSSION IN A MALE PATIENT WITH BREAST CANCER

**Abstract:** The objective of this study was to describe the psychological aspects derived from the diagnosis, treatment and sequelae of male breast cancer, using a qualitative methodology. The case study method was used, with the purpose of determining the degree of psychological affectation of a male patient with malignant mammary pathology. The technique used for data collection was Beck's depression inventory, to measure the severity of depression. A 46-year-old male patient was studied, who consulted for palpable mass on the right nipple, of 6 months of evolution, not painful, 3 cm in diameter. Total right mastectomy was performed with diagnosis of Infiltrating Ductal Carcinoma, Histological grade III. He comes after 5 years of surgery with respiratory symptoms and pulmonary, hepatic and bone metastases are demonstrated. It is in treatment with palliative radiotherapy. In the results obtained, the patient found himself within the depression scale in the range of 21-30, which indicates that he is in Moderate Depression. It is suggested to consider psychological support within the medical treatments of the disease, as well as to promote strategies for the work of emotional expression and the quality of family social support. It is important to emphasize the role of therapeutic intervention in the design, implementation, evaluation and significant changes within the disease process, the quality of life of the patient, family or partner from the diagnosis and through of the trajectory of the oncological disease.

**Keyword:** Breast cancer; male; psychological repercussion.

## INTRODUCCIÓN

El cáncer de mama es frecuente en las mujeres, representando la primera causa de muerte por cáncer; en el sexo masculino esta enfermedad es más inusual, solo representa el 1 al 1,5% de las neoplasias malignas (Winchester D. J, 2007). Sin embargo, en ciertas regiones de Asia y África puede representar hasta el 10%. En los Estados Unidos se considera una incidencia de 1000 casos al año. (Angel, J. 2015); (Mesa, G. 2009); (Winchester, D. J. 2007) En Ecuador basándose en los datos de la Sociedad de Lucha Contra el Cáncer (SOLCA) recogidos en su Registro de Tumores de residentes de Guayaquil en los años 2003 - 2005, se presentaron 2 casos de cáncer de mama en hombres, mientras que en los datos de epidemiología del cáncer en Quito 2006-2010, se documentó la incidencia de 20 casos durante ese periodo (Sociedad de lucha contra el cáncer, 2014).

La desinformación y la falta de consciencia que existe en los hombres, hacen que muchas veces pase desapercibido y es lo que determina en muchos casos el retraso del diagnóstico, de tal manera que un cáncer que era fácil de controlar, se convierta en una enfermedad metastásica y por tanto, puedan reducirse las posibilidades de curación. La mayoría de los varones ignoran que pueden desarrollar cáncer de seno ((Ángel, J.); (Díaz, S.); (García, M.); (Ibarra, J.); (Lehmann, C.) et al, 2015).

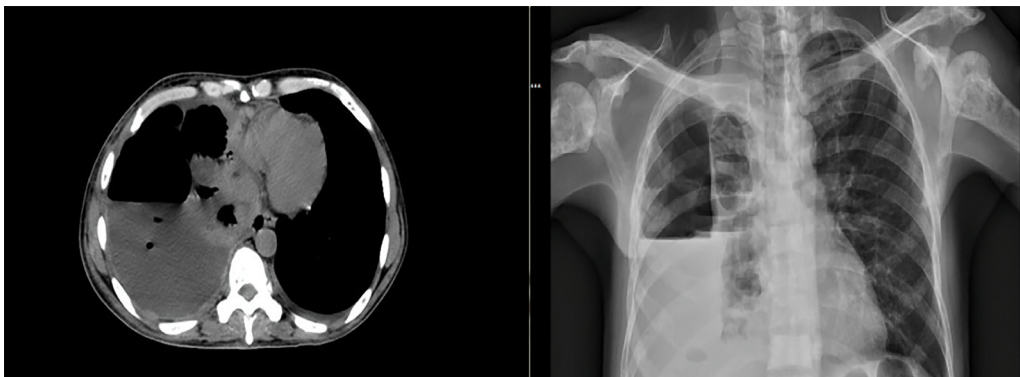
El estigma de la palabra cáncer persiste y regularmente causa sentimientos de ansiedad y depresión, así como interrupción de la vida cotidiana, insomnio, problemáticas sociales y laborales (American Cancer Society, 2015). La enfermedad crónica hace impacto en la percepción que la persona tiene de su cuerpo,

autoestima, sentimientos y dominio personal. Y también puede llevar un incremento de ansiedad, desesperación y sometimiento al sufrimiento debido a las creencias amenazantes del cáncer de mama. Entre las reacciones que presentan frente al diagnóstico de cáncer de mama son: negación, pérdida, abatimiento y confusión. Cuando los pacientes carecen de información de cáncer de mama y reciben el diagnóstico, presentan momentos de incertidumbre al no saber qué pasará en el futuro. Esta reacción va paralela con la pérdida de control debido a la incapacidad para actuar (American Cancer Society, 2015).

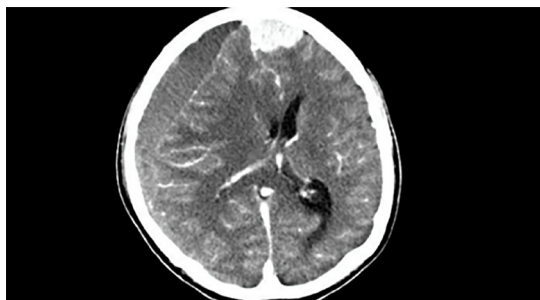La presente investigación tuvo como objetivo, analizar la repercusión psicológica derivada del diagnóstico, tratamiento y secuelas del cáncer de mama masculino.

### Descripción del caso clínico:

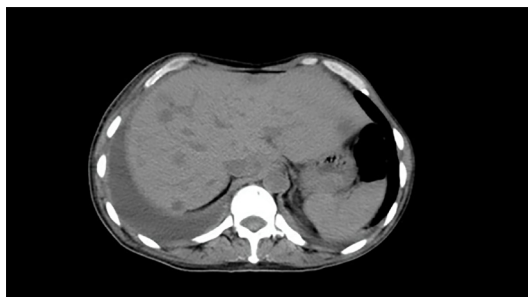
Se estudia un paciente de sexo masculino de 46 años, que consultó por masa palpable en la tetilla derecha, de seis meses de evolución, no dolorosa, de 3 cm de diámetro. No refiere antecedentes familiares de patologías mamarias malignas ni uso de sustancias hormonales feminizantes. Se realizó una Mastectomía total derecha, con diagnóstico de Carcinoma Ductal Infiltrante grado Histológico III, con evolución favorable y seguimiento radiológico negativo. Acude después de 5 años de operado con sintomatología respiratoria caracterizada por disnea severa, polipnea y cianosis. Se realiza Rx de tórax, donde se observa Hidroneumotórax severo, se evacua y se decide estadificación. Las imágenes Hepáticas resultan compatibles con Metástasis y la radiología pélvica demuestra imágenes osteolíticas y osteopénicas, características de la invasión tumoral. Se clasifica como estadio IV y se decide tratamiento con Radioterapia paliativa con evolución desfavorable.



**Imagen 1 y 2:** Ausencia de trama pulmonar derecho nivel hidroaéreo recto y línea blanca pleural (camiseta pleural) compatible con Hidroneumotórax. Lesiones osteolíticas diseminadas en partes óseas acentuadas en humeros, escápula y clavícula.



**Imágenes 3:** Lesión ocupativa de espacio (LOES) frontal. Higroma subdural frontal derecho con efecto de masa compresión del lóbulo frontal desviación de la línea media y compresión ventricular.



**Imágenes 4:** Lesiones nodulares hipodensas en ambos lóbulos con aspecto metastásico.

## MÉTODO

Se llevó a cabo una investigación cualitativa, mediante el método de estudio de caso, cuya técnica empleada para la recolección de datos fue el inventario de depresión de

Beck, cuestionario auto administrado que consta de 21 preguntas de respuesta múltiple comúnmente utilizado para medir la severidad de la depresión. Además del registro de observación del caso

**RESULTADOS:**

El cuestionario realizado consta de 21 preguntas, proporcionando cada pregunta una opción entre 0 y

3. La puntuación máxima posible es por tanto 63. Los puntos de corte sugeridos para interpretar el resultado obtenido son los siguientes (Véase la tabla 1):

**Tabla 1.** Puntos de cortes sugeridos:

00-10	Considerado normal
11-16	Ligero trastorno emocional
17-20	Depresión clínica borderline
21-30	Depresión moderada
31-40	Depresión severa
Más de 40	Depresión extrema

(Beck, A. T.; Erbaugh, J.; Mendelson, M.; Mock, J.; Ward, C. H, 1961)

Se realizó el cuestionario para conocer el estado psicosocial del paciente, en el cual surgieron signos de depresión los cuales fueron reafirmados por la escala de puntuación, obteniendo como resultado una puntuación de 22, indicador de una depresión moderada. Aparecen síntomas de negación, sentimientos de inferioridad y baja autoestima. Expresa incertidumbre y tiende a negar síntomas, por falta de aceptación y vergüenza hacia sus familiares y amistades. El diagnóstico de una enfermedad típica para las mujeres, hace que el paciente experimente una carga emocional adicional.

Registro de respuestas a las preguntas del inventario de Beck

- Tristeza: 1 Se siente triste gran parte del tiempo
- Pesimismo: 1 Me siento más desalentado respecto de mi futuro que lo que solía estarlo.
- Fracaso: 0 No me siento como un fracasado.
- Pérdida de Placer: 1 No disfruto tanto de las cosas como solía hacerlo.
- Sentimientos de Culpa: 2 Me siento bastante culpable la mayor parte del tiempo.
- Sentimientos de Castigo: 0 No siento que este siendo castigado
- Disconformidad con uno mismo: 1 He perdido la confianza en mí mismo.
- Autocrítica: 3 Me culpo a mí mismo por todo lo malo que sucede.
- Pensamientos o Deseos Suicidas: 0 No tengo ningún pensamiento de matarme.

- Llanto: 1 Lloro más de lo que solía hacerlo
- Agitación: 1 Me siento más inquieto o tenso que lo habitual.
- Pérdida de Interés: 2 He perdido casi todo el interés en otras personas o cosas.
- Indecisión: 1 Me resulta más difícil que de costumbre tomar decisiones
- Desvalorización: 1 No me considero a mí mismo tan valioso y útil como solía considerarme
- Pérdida de Energía: 2. No tengo suficiente energía para hacer demasiado
- Cambios en los Hábitos de Sueño: 1b. Duermo un poco menos que lo habitual.
- Irritabilidad: 1 Estoy más irritable que lo habitual.
- Cambios en el Apetito: 1<sup>a</sup>. Mi apetito es un poco menor que lo habitual.
- Dificultad de Concentración: 1 No puedo concentrarme tan bien como habitualmente
- Cansancio o Fatiga: 1 Me fatigo o me canso más fácilmente que lo habitual.
- Pérdida de Interés en el Sexo: 0 No he notado ningún cambio reciente en mi interés por el sexo.

**DISCUSIÓN:**

La edad promedio de presentación de cáncer mamario se da por encima de los 60 años, solo cerca del 10% se presenta antes de los 50 años. Teniendo en cuenta la edad del paciente, 46 años se puede indicar que este pertenece a los casos que representan el 10%. Cerca del 40% se detectan en un estadio III o IV (Ángel, J., et al, 2015 y Mesa G. Matute G, 2009). Dato que se ha podido constatar, ya que debido a factores tales el desconociendo y la vergüenza los pacientes masculinos

no acuden a chequeos de prevención de cáncer de mama, y como en este estudio muchos de los casos se diagnostican en grado histológico III.

Las lesiones se manifiestan como masas radiopacas, no calcificadas en 69%, irregulares, lobuladas, ovoides o redondeadas, de ubicación subareolar o excéntrica (American Cancer Society, 2015); ((Matute G.); (, 2009)). Mismas características que presentaba el paciente.

El ultrasonido caracteriza la lesión, evalúa el estado ganglionar y guía la toma de biopsia. Mediante este método las lesiones se manifiestan como masas sólidas en 69% de los casos, o paralela, márgenes angulados, espiculados o microlobulados. También como una masa quística compleja; en los hombres, estas lesiones deben ser consideradas como potencialmente malignas. El cáncer mamario sigue un patrón radiológico comparable con el de la mujer (Mesa G. Matute G, 2009). El sistema de clasificación Bi-Rads ha sido validado para la población masculina (*Ramos de la Rosa R*, 2009).

Al momento de diagnosticar el cáncer mamario en pacientes masculinos, la gran parte de los pacientes son de edades avanzadas, con contraindicaciones médicas para recibir los fármacos habituales. Con base en los beneficios de la quimioterapia en mujeres y en los resultados positivos de las pequeñas series en hombres, se considera que la quimioterapia estaría indicada en individuos con cáncer mamario primario de riesgo intermedio y alto, en hombres menores de 70 años con infiltración ganglionar y la enfermedad con receptores hormonales negativos. ((Calderón M); (Ibáñez G), 2011) ((Matute, 2009); (Marquez D, 2011); (Mesa G, 2009).

El estado de shock o duelo oncológico es muy frecuente durante la confirmación del diagnóstico de la enfermedad, este se presenta como un mecanismo de regeneración psíquico que permite al paciente establecer una respuesta a los desafíos orgánicos, cognitivos, sociales y emocionales. La aceptación de la propia enfermedad procede cuando el paciente asume su situación real, sin embargo, no siempre ocurre en el momento del diagnóstico, este puede alargarse en el tiempo a medida que el paciente se encuentra en tratamiento (Alonso C, Bastos A, 2011 y Camps C, Sánchez P, 2007).

Para determinar el tratamiento específico se basa en el control local y regional (resección y radioterapia) y el control sistémico (quimioterapia y terapia hormonal). La resección quirúrgica es la pieza fundamental del tratamiento. El procedimiento más utilizado es la mastectomía total modificada con disección axilar ((Calderón M); (Ibáñez G), 2011) ((Matute, 2009); (Marquez D, 2011); (Mesa G, 2009). De acuerdo a la estadificación del paciente se optó por realizar una mastectomía total derecha.

Durante el tratamiento, el paciente presenta múltiples efectos secundarios, como el deterioro de su estado físico y emocional, efectos difíciles de comprender para el paciente, puesto que causa inseguridad de lograr una curación total de su enfermedad. El paciente en cuestión presentaba evolución favorable y seguimiento radiológico negativo durante 5 años.

El tratamiento de elección en el CMH, es la mastectomía radical que causa un deterioro significativo de la imagen corporal, la cual puede interferir con el establecimiento de relaciones íntimas, en especial al no mantener una pareja estable o parejas jóvenes, por tanto, es común presentar reacciones de ansiedad, miedo, pérdida de control durante esta fase, dichos efectos secundarios varían de acuerdo con las características del tratamiento, del fármaco y de la personalidad del enfermo (Hotko.Y.S, 2013).

Al finalizar el tratamiento, sin evidencia de la enfermedad, empieza una recuperación psicológica por parte del paciente, se inicia un proceso de duelo oncológico para aquellos que no lo presentaron en la etapa del diagnóstico. Esta etapa requiere con frecuencia la atención psicológica al ser una fase donde el paciente ya no dedica sus esfuerzos y energía a los tratamientos produciendo así una depresión (Alonso C, Bastos A, 2011). Esta fase se caracteriza por la amenaza de recidivas, debido a las revisiones médicas de control, en los días previos a las mismas el paciente puede sentir aumento de ansiedad, dificultad para concentrarse e insomnio, que en determinados casos requiere tratamiento farmacológico. (Alonso C, Bastos A, 2011 y Camps C, Sánchez P, 2007).

Es importante enfatizar, que el control de intervención

terapéutica debe ajustarse a principios médicos fundamentales y a la calidad de vida del paciente. La intervención psicológica, adecuada a cada uno de los criterios de la enfermedad con orientación sistémica y con conocimiento de dinámica familiar. La intervención terapéutica, desempeña un papel esencial en el diseño, la puesta en práctica, la evaluación y los cambios significativos dentro del proceso de la enfermedad, de la calidad de la vida del paciente -la familia/pareja- a partir del diagnóstico y a través de la trayectoria de la enfermedad oncológica (Fredman y Sherman,1987); (Ostroff , Ross y Steinglass, 2000).

La recurrencia y las etapas metastásicas de la enfermedad traen consigo grandes repercusiones físicas y psicológicas para el paciente, ya que es consciente de que las posibilidades del tratamiento están limitadas, por tanto, presenta sentimientos de culpa por no haber logrado superar la enfermedad, reencontrarse con sus miedos y vivencia de fracaso. Mismas repercusiones psicológicas que estaban presentes en el paciente al realizarse el diagnóstico de un estadio IV después de cinco años de estar aparentemente libre de la enfermedad.

Al igual que en la mujer, los factores pronósticos más importantes para la recurrencia local, la supervivencia global y la supervivencia específica de enfermedad, son el tamaño tumoral y el compromiso ganglionar. En algunos estudios se considera que el alto grado histológico y el estado de los receptores hormonales, también inciden en el pronóstico (Ángel, J., et al, 2015 y Sociedad de lucha contra el cáncer, 2014). Otros estudios indican que pronóstico “no es tan bueno en los hombres como en las mujeres”. Esto se debe a que hay menos concientización sobre la enfermedad entre los hombres y se suele diagnosticar más tarde. La dificultad radica en que el diagnóstico en pacientes masculinos generalmente es en estadio III o IV. En 5 a 15% de los hombres con cáncer mamario, hay metástasis en el momento del diagnóstico y los sitios más frecuentes son: el sistema óseo, el pulmón, el cerebro, el hígado y la glándula suprarrenal (BBC, 2017). Por esto, la sobrevida en hombres es menor que en mujeres (Rojas, K., Osorio, A., Escobar, P, Uribe, A & Gaete, F, 2016).

A pesar de que nuestro paciente se realizó un

diagnóstico precoz, con criterio de tratamiento quirúrgico la esperanza de vida mejoró durante los siguientes cinco años, en los cuales psicológicamente encontramos una mejoría sustancial en la salud emocional; debido al seguimiento inadecuado por inasistencia del paciente en la última etapa se produce un acelerado desarrollo de la enfermedad hasta estadios irreversibles, y la situación psicológica empeora de manera significativa con un estado crítico basado en el sentimiento de culpa por el incumplimiento de las indicaciones médicas.

## REFERENCIAS

- Alonso Fernández C, Bastos Flores A, (2011). Intervención psicológica en personas con cáncer. *Clínica contemporánea*.;2(2):187-207
- American Cancer Society (2015). Después del diagnóstico: una guía para pacientes y sus familias. Recuperado de: <https://old.cancer.org/acs/groups/cid/documents/webcontent/002812-pdf.pdf>
- Angel, J., Ibarra, J., Diaz, S., Lehmann, C., Garcia, M., Guzman, L., & Lopez, D. (2015). Comportamiento clínico de cáncer de mama en hombres en una población latinoamericana. *Revista Colombiana de Cancerología*, 19(3), 150-155.
- BBC (2017). *El extraño caso de los tres hombres de una misma familia que sufrieron cáncer de mama*. Recuperado de: <http://www.bbc.com/mundo/noticias-38894053>
- Beck, A. T.; Ward, C. H.; Mendelson, M.; Mock, J.; Erbaugh, J.: An inventory for measuring depression. *Archives of General Psychiatry* 1961; 4:561-71
- Camps Herrero C, Sánchez Hernández P, (2007). *Duelo en oncología*.vol1.5ª ed.Barcelona:Dispublic,S.L.
- Cantú R, Alvarez J, (2009). Sucesos vitales y factores psicosociales asociados: el caso de pacientes con cáncer. *Psicología 22 y Salud*, Vol. 19, Núm. 1: 21-32
- Fredman, N. y Sherman, R. (1987). *Handbook of Measurements for Marriage and Family Therapy*. Nueva York: Brunner/Mazel.
- Gethins M. Breast cancer in men. *News JNCI*.2012;104(6):436-438
- Gladys Ibáñez R, María Elsa Calderón G, Domingo Márquez Z. Cáncer de mama en hombres: Situación actual a nivel mundial y nacional. *Rev. Chilena de Cirugía*.2011;63:95-101.
- Hotko.Y.S.Male, (2013). Cáncer: clinical presentation,

- diagnosis, treatment. *Exp Oncol.* 35(4):303-310.
- Ibanez G., Calderón M., Marquez D. (2011). Cáncer de mama en hombres: Situación actual a nivel mundial y nacional. *Revista Chilena de Cirugía.* Vol 63 (1); 905-101. Santiago, Chile
- Instituto Nacional del Cáncer (2016), *Cáncer de seno (mama) masculino: Tratamiento*, recuperado de:  
<https://www.cancer.gov/espanol/tipos/seno/pro/tratamiento-seno-masculino-pdq>
- Kaufmann, A. (1989). Los enfermos frente a su cáncer. En A. Kaufmann, P. Aich y R. Weissman (Eds.), *La enfermedad grave. Aspectos Médicos y Psicosociales* (pp. 29-103). Madrid: Editorial Interamericana-McGrawHill.
- Male breast cancer: clinical presentation, diagnosis, treatment/Experimental oncology [Internet]. [cited 2014 Mar 26]. Disponible en <http://exponcology.com.ua/artivle/6368>
- Mesa G. Matute G. (2009) Cáncer mamario en hombres. *Revista Colombiana de Cirugía.* Vol 26; 293-307.
- Prada, N.; Ángel, J.; Ríos, D et al. Cáncer de mama en hombres. ¿Es una entidad diferente al cáncer de mama en la mujer? Revisión de la literatura. *Rev Colomb Cancerol.* 2014; 18(2):78-82
- Rojas-May G. Estrategias de intervención psicológica en pacientes con cáncer de mama. *Rev. Med. Clin. Condes.* 2006; 17(4):194-97.
- Rojas, K., Osorio, A., Escobar, P, Uribe, A & Gaete, F, (2016). Cáncer de mama en el hombre: experiencia del Hospital Dr. Luis Tisné Brousse. *Rev. Obstet. Ginecol.* Vol 11 (1).
- Ramos de la Rosa R. (2009). BI-RADS. Sistema de informes y registro de datos de imagen de mama. Atlas de diagnóstico por la imagen de mama. Mamografía. Ecografía. Resonancia Magnética. Madrid: SEDI.
- Sáez N, Peña J, Santoya L, Lastra J, Márquez P, Mesber C. Carcinoma intraquístico asociado a adenocarcinoma ductal infiltrante en un hombre. *Rev Venez Oncol.* 2013; 25(2):113-116.
- Smolin Y, Massie MJ. Male breast cancer: a review of the literature and a case report. *Psychosomatics* 2002; 43:326-330.
- Sociedad de lucha contra el cáncer, (2014). *Epidemiología de cáncer en Quito, 2006-2010.* Quito, Ecuador
- Sociedad de lucha contra el cáncer, (2005). *Porcentaje y número de casos de cáncer según sexo y tipo de cáncer, residentes en Guayaquil, Ecuador.*
- Tallón Aguilar L, Serrano Borrero Y, López Porras M, Sousa Vaquero JM, De León Carrillo J. Cáncer de mama en el varón. *Cirugía y Curijanos.* 2011; 79(4):320-323.
- Weiss JR, Moysich KB, Swede H. Epidemiology of male breast cancer. *Cancer Epidemiol Biomarkers Prev* 2005; 14:20-26.
- Winchester D. J., Winchester D. P. (2007) Cáncer de mama en el varón. En Bland K., Copeland III. E. *La mama.* Ed. Med. Panamericana. 3° edición. Tomo II. Cap. 75, p.1527-1537 Bs. As. Argentina.