

Malformación Adenomatoida del pulmón. Reporte de casos y revisión de la literatura

Amaralis, Trull¹; Katuska, Mederos-Mollineda²; Liliam, Escariz-Borrego³; Jorge-Alberto, Díaz-Rodríguez²; Víctor, Chávez-Guerra⁵

(Recibido: Febrero - 2018, Aceptado: Abril - 2018)

¹ Centro Provincial de Genética Médica. Camagüey. Cuba.

² Facultad Ciencias de la Salud, Universidad Estatal de Milagro, Ecuador.

Email: kmederosm@unemi.edu.ec

³ Facultad Ciencias Médicas, Universidad Laica Eloy Alfaro de Manabí, Ecuador.

⁵ Sociedad de lucha contra el cáncer, SOLCA, Portoviejo, Ecuador.

Resumen

Las malformaciones congénitas pulmonares son una entidad rara en pediatría. Entre ellas, la malformación adenomatoida quística pulmonar es la entidad más frecuente, seguida del secuestro pulmonar y del quiste broncogénico. Con la ecografía de alta definición y la resonancia magnética fetal, se pueden diagnosticar estas entidades de forma precoz en la etapa prenatal. Para conocer la clínica, el diagnóstico y la evolución se ha realizado un estudio retrospectivo de esta malformación. Se presentaron cinco casos clínicos de malformación adenomatoida pulmonar, tres de ellos de diagnóstico precoz: el primero con evolución a tumor maligno, el segundo con un secuestro pulmonar accesorio extralobar y el tercero con diagnóstico erróneo de malformación adenomatoida quística. Los otros dos casos asociados a la malformación adenomatoida quística, mostraron un secuestro pulmonar basado en la importancia del diagnóstico precoz de las anomalías congénitas en la etapa prenatal. Esta malformación es una enfermedad congénita pulmonar, cuya valoración prenatal se realiza eficazmente por medio de la técnica ultrasonográfica y resonancia magnética fetal. Se presenta cuadro clínico con variables y características específicas radiológicas facilitando un diagnóstico precoz para evitar complicaciones.

Palabras Clave: diagnóstico prenatal; ecografías de alta dimensión; malformación adenomatoida; resonancia magnética.

Adenomatoid malformation of de lung. Cases report and review of literature

Abstract

Congenital pulmonary malformations are a rare entity in pediatrics. Among them, cystic adenomatoid malformation of the lung is the most frequent entity, followed by pulmonary sequestration and bronchogenic cyst. These entities can be diagnosed early in the prenatal stage using high-definition ultrasound and fetal magnetic resonance. A retrospective study of this malformation has been carried out to know the clinical signs, diagnosis and evolution. Five clinical cases of pulmonary adenomatoid malformation were presented, three of them with early diagnosis: the first one with evolution to malignant tumor, the second with extralobar accessory pulmonary sequestration and the third with erroneous diagnosis of cystic adenomatoid malformation. Five clinical cases of cystic adenomatoid malformation were presented, three of them with early diagnosis: the first one with evolution to malignant tumor, the second with extralobar accessory pulmonary sequestration and the third with erroneous diagnosis of cystic adenomatoid malformation. The other two cases associated to the cystic adenomatoid malformation showed a pulmonary sequestration based on the importance of early diagnosis of congenital anomalies in the prenatal stage. This malformation is a congenital pulmonary disease, whose prenatal assessment is carried out effectively by means of the ultrasound technique and fetal magnetic resonance. It presents clinical picture with variable and specific radiological characteristics, facilitating an early diagnosis to avoid complications.

Keywords: adenomatoid malformation; high-dimensional ultrasound; magnetic resonance; prenatal diagnosis.

INTRODUCCIÓN

Las malformaciones pulmonares congénitas constituyen una alteración en el desarrollo de las diferentes estructuras pulmonares durante la etapa fetal (1). Esta alteración del desarrollo pulmonar fue descrita inicialmente por Bartholinuis en 1687 y luego por Chin y Tang en 1949, quienes observaron ciertas masas pulmonares de apariencia sólida pseudoglandular en mortinatos y recién nacidos prematuros con hidrops fetal (2). La malformación adenomatoidea quística del pulmón, es una anomalía poco frecuente del desarrollo pulmonar de tipo hamartomatoso, caracterizada por proliferación y dilatación anormal de las estructuras respiratorias terminales, que dan origen a quistes de variados tamaños y

localización (3)(4). La misma constituye el 25 % del total de malformaciones congénitas del pulmón y el 95% de las enfermedades quísticas pulmonares (5). Estos trastornos son consecuencia de alteraciones durante el proceso de maduración del pulmón y las vías respiratorias, y el tipo de lesión y su medicina se relacionan directamente con el momento de la gestación y el nivel del árbol traqueobronquial en que se producen (6). En la Tabla 1 se muestran las malformaciones durante el desarrollo embrionario normal. Dentro de estas anomalías congénitas, la malformación adenomatoidea quística (MAQ) afecta al desarrollo alveolar, determinando la formación de quistes que pueden ser diagnosticados ecográficamente en el período fetal (7).

Tabla 1. Malformaciones pulmonares por alteraciones en las etapas del desarrollo embrionario normal.

Etapa	Periodo	Proceso	Malformación
Embrionaria	Primeras 5 semanas de gestación	A partir del intestino primitivo se desarrolla un divertículo ventral (respiratorio), desde donde inicia el desarrollo del tejido epitelial de todo el árbol respiratorio y de las vías aéreas mayores (destinada a convertirse en los 5 bronquios lobares).	Agenesia pulmonar, laríngea o traqueal. Estenosis laríngea. Traqueo broncomalacia. Malformaciones bronquiales. Quistes pulmonares (como el quiste broncogénico). Fístula traqueoesofágica.
Pseudoglandular	Entre semana 5 y 16 de gestación	En este período se produce la ramificación dicotómica de los bronquios que culmina con la formación de los bronquiolos terminales (preacinar). El tejido mesenquimático acompaña en su desarrollo a las vías aéreas y a partir de él desarrollará las estructuras cartilaginosas, musculares, linfáticas y sanguíneas.	Malformación congénita de la vía aérea pulmonar. Linfangectasia pulmonar congénita. Hipoplasia pulmonar. Quistes pulmonar. Secuestro pulmonar. Hernia diafragmática congénita.
Canalicular	Entre semana 16 y 27 de gestación	Formación de acinos y desarrollo de la irrigación sanguínea que se acerca a la vía aérea. Hacia el final de esta etapa aparece el surfactante y se hace posible la respiración con el aplanamiento progresivo del epitelio respiratorio	Hipoplasia pulmonar. Displasia acinar.
Sacular	Entre semana 28 a 36 de gestación	Bronquiolos terminales se transforman en bronquiolos respiratorios y se forman racimos terminales llamados sáculos que permiten el intercambio gaseoso.	Hipoplasia pulmonar. Displasia acinar. Displasia alvéolo-capilar.
Alveolar	Semana 36 hasta los 2-3 años	Aparecen septos secundarios y formación de estructuras alveolares que seguirán su desarrollo posteriormente	Hipoplasia pulmonar. Displasia acinar. Displasia alvéolo-capilar.

Fuente: (6)

Mediante la técnica ultrasonográfica (USG) se realiza el diagnóstico prenatal para determinar múltiples malformaciones en diferentes esferas del organismo, permitiendo tomar medidas inmediatas en cuanto al tratamiento quirúrgico (8), para disminuir de ese modo la mortalidad y morbilidad del neonato, así como mejorar la calidad de vida del neonato al nacer, debido a la versatilidad de este método simple y no invasivo para evaluar la anatomía diafragmática.

Existen diferentes tipos de clasificación de las MAQ, en la clasificación de Stocker (9) se describe como Tipo 0 (traqueobronquial), Tipo 1 (bronquial/ bronquiolar), Tipo 2 (bronquiolar), Tipo 3 (bronquiolar /alveolar) y Tipo 4 (acinar distal); y de acuerdo con los rasgos más comunes: quistes recubiertos de epitelio columnar cuboideo tipo bronquial, comunicación con el árbol traqueobronquial, paredes constituidas por fibras elásticas y músculo liso, ausencia de glándulas mucosas y de cartílago (10). Otros colaboradores como Adzick et al (11) la describen basada en la apariencia anatómica y los hallazgos ecográficos: en macroquística, microquística e híbridas que representan lesiones que tienen componente histológico de MAQ y secuestro pulmonar. Dependiendo del tamaño de la lesión se pueden encontrar otros hallazgos en el estudio de ultrasonido como son: polihidramnios, derrame pleural, efecto de masa en el tórax con desplazamiento del mediastino e hidrops fetal (7). Estas clasificaciones pueden estar agrupadas como se muestra en la Tabla 2.

Tabla 2. Clasificación ecográfica de la malformación adenomatoide quística pulmonar (MAQ).

TIPO	Clasificación	Stocker
I	Macroquística: Lesión ecogénicas pulmonar con quistes mayores a 5 mm que pueden ser únicos o múltiples con bordes mal definidos.	1,2,4
II	Mixta o Híbrida: Lesiones ecogénicas pulmonares con quistes menores a 5 mm y mayores a 5 mm o con suplencia vascular sistémica (secuestro pulmonar).	0
III	Microquística: Lesión ecogénicas pulmonar con aspecto sólido, uniforme y bien definida con quistes menores a 5 mm.	3

Fuente: Adaptación de (7) y (9)

A pesar de que la MAQ es de escasa incidencia, su diagnóstico debe tenerse en cuenta en el período neonatal ante la existencia de una dificultad respiratoria inmediata o una lesión radiográfica compatible en un paciente asintomático. Por otro lado, aunque la mayoría de estas lesiones tienen buen pronóstico, su presencia requiere un seguimiento posterior del recién nacido afecto, para confirmar el diagnóstico prenatal y realizar tratamiento quirúrgico en el caso de que existan complicaciones asociadas u otras malformaciones, tales como hidrops fetal, distrés respiratorio neonatal, durante largo tiempo (12)(13).

Existen países donde la mortalidad infantil ha disminuido; sin embargo, la mayoría se mantiene con tasas muy elevadas (14); en América Latina y el Caribe, el indicador es de 18 por cada 1000 nacidos vivos, y en Ecuador se ha reducido el indicador de 57 en el 1990, a 22 en el 2015 (15). En Cuba, se ha logrado reducir este indicador, realizando al paciente un diagnóstico prenatal con un correcto asesoramiento genético, abriendo nuevos horizontes para las familias con riesgo genético (16).

En el presente artículo, se presenta la experiencia de casos con diagnóstico prenatal de Enfermedad Adenomatoidea del Pulmón (EAP), manejo y seguimiento posterior de esta patología, con especial énfasis en los hallazgos clínicos, ecosonográficos y radiológicos existentes en el período neonatal. Adicionalmente, se realizó una revisión bibliográfica comparándose los resultados obtenidos de los pacientes en estudio, con los existentes en la literatura médica.

PRESENTACIÓN DE CASOS

La presentación de los resultados de las pruebas diagnósticas prenatales y confirmación por anatomía patológica de estos casos, se realizó con la autorización de las parejas mediante el consentimiento informado.

Caso 1. Paciente 1: 32 años de edad, cubana, de piel blanca, con antecedentes patológicos personales de: **gesta 2**, parto 1, aborto 0, no refiere enfermedades alérgicas ni otra patología. Sin antecedentes de malformación fetal, ni enfermedad materna diagnosticada, con embarazo controlado y normal.

A las 22 semanas de gestación, el feto comienza con cuadro clínico de aleteo nasal, tiraje intercostal

intenso, taquipnea, cianosis y desplazamiento del latido cardíaco, por lo que se realiza ecografía urgente, diagnosticándose Enfermedad Adenomatosa Pulmonar de tipo quística. Se confirma el diagnóstico desde el punto de vista anatomopatológico,

observándose quistes de tamaño variable revestido de epitelio alveolar temprano.

En la Figura 1 se observan múltiples imágenes ecolúcidas agrupadas en ambos hemitorax, acompañadas de refuerzo acústico posterior, de aspecto quístico.

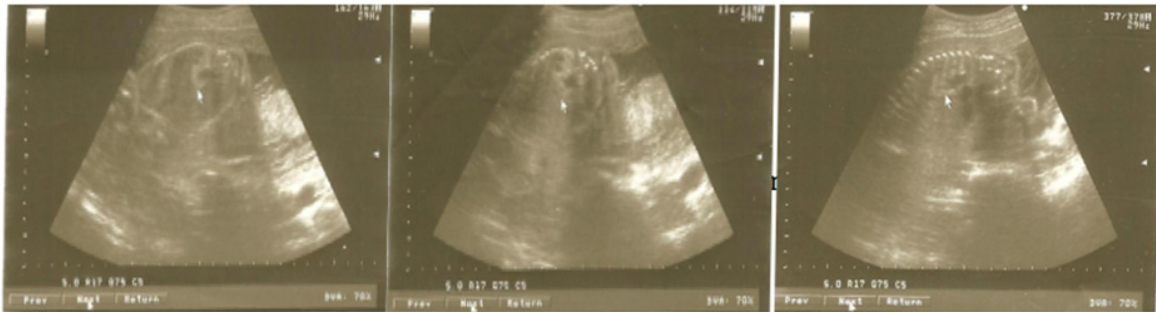

Figura 1. Imágenes ecográficas de malformación adenomatoide quística pulmonar (Caso 1).

Caso 2. Paciente 2 de 26 años, cubana, de piel mestiza, con antecedentes patológicos personales de: gesta 3, parto 1, aborto 1. Sin antecedentes de malformación fetal, Antecedente Patológico Personal (APP) de asma bronquial.

A las 22 semanas de gestación, se diagnostica enfermedad adenomatoidea del pulmón (EAP) de tipo

quística y por anatomía patológica al feto mediante la técnica ultrasonografía (USG), y se confirma diagnóstico con observación de quiste pequeño revestido de epitelio bronquial. En la Figura 2 se observan imágenes ecolúcidas única en hemitórax derecho, bordes bien definidos y refuerzo posterior, de aspecto quístico.

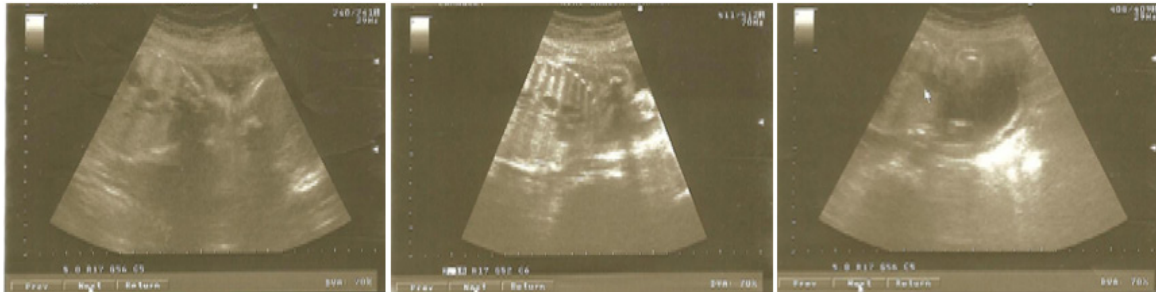

Figura 2. Imágenes ecográficas de malformación adenomatoide quística pulmonar (Caso 2).

Caso 3. Paciente 3 de 25 años, cubana, mestiza, con antecedentes patológicos personales de: gesta 1, parto 0, aborto 0. Sin antecedentes de malformación fetal, ni enfermedad materna diagnosticada.

En estudio USG prenatal de 22 semanas de gestación, se hace diagnóstico de EAP de tipo

microquística, y por anatomía patológica se confirma diagnóstico, observándose quiste muy pequeño regular revestido de epitelio alveolar temprano. En la Figura 3 se observa aumento de la ecogenicidad pulmonar y pequeñas imágenes microquísticas en ambos hemitórax.

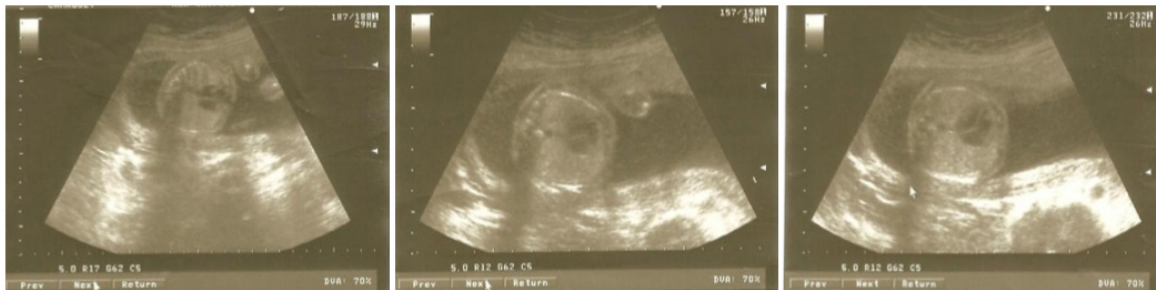

Figura 3. Imágenes del USG: ecogenicidad pulmonar y microquistes en ambos hemitórax (Caso 3).

Caso 4. Paciente 4 de 30 años, cubana, blanca, con antecedentes patológicos personales de: gesta 3, parto 0, aborto 2 (interrupciones). Sin antecedentes de malformación fetal, ni patología materna diagnosticada. En estudio USG prenatal de 22 semanas de gestación, se realiza diagnóstico de EAP de tipo multiquística,

confirmándose diagnóstico por anatomía patológica, y visualizándose quistes muy pequeños irregulares y revestidos de epitelio alveolar. En la Figura 4 se observan múltiples imágenes ecolúcidas de bordes regulares y refuerzo posterior en ambos campos pulmonares.

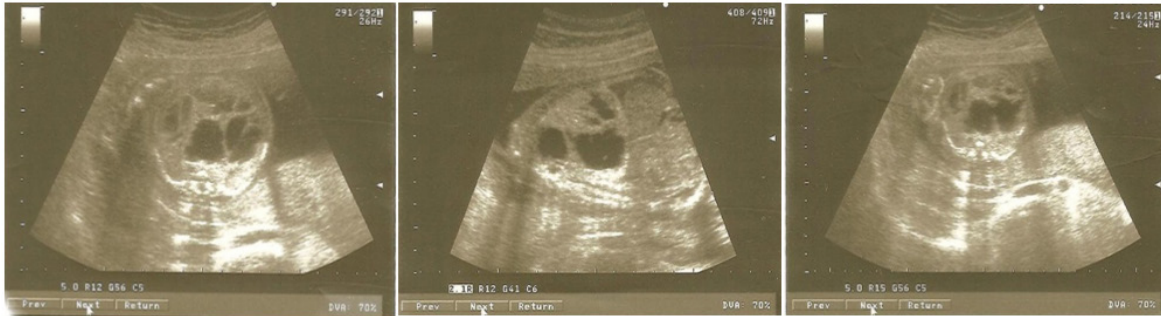

Figura 4. Imágenes del USG: ecolúcidas de bordes regulares y refuerzo posterior en ambos campos pulmonares (Caso 4).

Caso 5. Paciente 5 de 22 años, cubana, blanca, con antecedentes patológicos personales de: gesta 2, parto 1, aborto 0. Sin antecedentes de malformación fetal ni enfermedad materna diagnosticada. A través de un análisis USG prenatal de 22 semanas de gestación, se hace diagnóstico de EAP de tipo sólida

y se confirma diagnóstico por anatomía patológica, observándose hipoplasia quística y quistes pequeños revestidos de epitelio alveolar. La Figura 5 muestra un aumento de ecogenicidad pulmonar bilateral, sin apreciarse imágenes ecolúcidas.

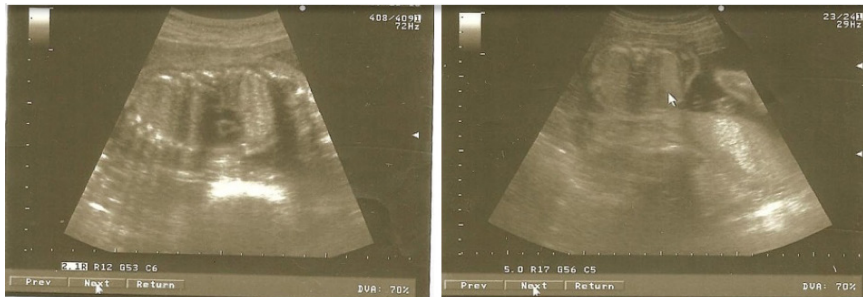


Figura 5. Imágenes del USG: aumento de ecogenicidad pulmonar bilateral sin demostrarse imágenes ecolúcidas (Caso 5).

Anatomía patológica

En la Figura 6 (a-f) se exhibe la anatomía patológica de casos clínicos, donde se observa una malformación heterogénea constituida por la malformación de

hendiduras quísticas, llenas de un material hemático coagulado y otras compactas redondeadas de mayor consistencia, con pequeña hendidura en el espesor.

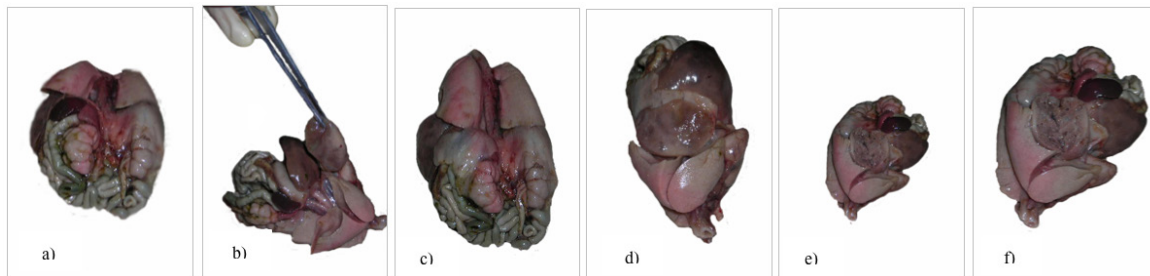


Figura 6 (a-f). Hendiduras quísticas llenas de material hemático coagulado y otras compactas redondeadas de mayor consistencia con pequeña hendidura en el espesor.

DISCUSIÓN

La MAQ es la causa más frecuente de masa intratorácica fetal diagnosticada por USG. Las lesiones más grandes pueden manifestarse durante el embarazo como hidrops fetal, preeclampsia y polihidramnios. Esta malformación podría involucionar hasta desaparecer espontáneamente durante el período intrauterino (17).

Las lesiones pueden ser sólidas y quísticas, según su aspecto ultrasonográfico. Cuando por su tamaño pueden ser visualizadas, generalmente ya existe compresión pulmonar y desviación del mediastino y corazón fetal. Frecuentemente, esta deformidad se detecta durante el periodo prenatal (18).

A su vez, las malformaciones adenomatoidea sólidas constituyen una masa sólida de microquistes y pueden ser: Enfermedad adenomatoide de tipo sólido (tipo III), Secuestro pulmonar, Teratoma y Rabdomioma (13).

Las malformaciones adenomatoidea quísticas pueden ser: Enfermedad adenomatoide de tipo quístico (tipo I y II), Quiste branquial, Quiste neuroentérico, Hernia diafragmática, Enfisema lobar congénito, Derrame pericárdico, Atresia laríngea y Atresia traqueal (11). El pronóstico depende de la presencia de hidrops fetal, de malformaciones asociadas, extensión, y el tipo anatomopatológico de la lesión; siendo las de tipo II y III, las de peor pronóstico.

La MAQ es una enfermedad no hereditaria esporádica, asociada a síndromes genéticos como trisomía 18 y displasia renal hereditaria; su patogenia aún es desconocida, debido a que no se han determinado los acontecimientos que desencadenan la enfermedad, a partir de la acción de un factor etiológico. Algunas hipótesis refieren que la misma se debe a una falla en la interacción del endodermo con el mesodermo, a una falla en la irrigación o que podría deberse a un desequilibrio entre la proliferación celular y la apoptosis durante el desarrollo pulmonar (17).

Una vez descubierta la malformación, se describe como una anomalía hamartomatosa del desarrollo pulmonar, con proliferación adenomatoidea de quistes que se asemejan a bronquiolos y masa multiquística de tejido pulmonar, debido a una proliferación anormal de bronquiolos terminales, con supresión del desarrollo alveolar. El mismo ocurre entre la séptima y la quinta semana de gestación, debido a la detención del desarrollo del árbol bronquial fetal; esta

malformación pasa a denominarse malformación congénita pulmonar y de la vía aérea (Congenital Pulmonary Airway Malformation, CPAM) (19).

La malformación adenomatoidea quística pulmonar (MAQP) representa aproximadamente el 25% de todas las lesiones congénitas del pulmón, tiene igual frecuencia en el pulmón derecho que en el izquierdo y ligero predominio en varones. La enfermedad unilobar es mucho más común (85–95%) que la multilobar, con una incidencia: 1/25 000 a 1/35 000 nacidos vivos (20).

Un estudio reciente realizado indicó que existe correlación entre la malformación adenomatoidea congénita y algunas variables como la edad materna, la alimentación, falta de control prenatal, entre otras (21).

La alteración de diversos factores, endógenos y exógenos como la presencia de movimientos respiratorios fetales (MRF), un apropiado espacio intratorácico, fluido intra y extrapulmonar en volumen suficiente, una adecuada irrigación y salud materna, pueden alterar el delicado equilibrio durante el desarrollo pulmonar que garantiza el crecimiento, maduración o función de los tejidos en formación desde la etapa embrionaria hasta la alveolar en su vida adulta (22)(23).

La presentación clínica de EAP es variable y depende directamente del tamaño de la masa pulmonar; en la vida prenatal el peor pronóstico y alta mortalidad se asocia al desarrollo de hidrops fetal; en la vida post natal el cuadro clínico es variable y está igualmente relacionado con el tamaño de la lesión pulmonar (7).

El diagnóstico de las malformaciones congénitas de la vía aérea pulmonar puede resultar difícil en ciertas oportunidades, puede imitar clínica y/o radiológicamente otras enfermedades, consecuentemente, es conveniente que se encuentre presente en el pensamiento médico para facilitar su diagnóstico precoz (24).

CONCLUSIONES

El desarrollo pulmonar anómalo relacionado con una malformación adenomatoidea quística, hipoplasia pulmonar, quistes pulmonares, linfangectasia pulmonar congénita, hernia diafragmática congénita y secuestro pulmonar, se genera en la etapa pseudoglandular de maduración del embrión.

Los resultados mostrados sobre los cinco casos

analizados en esta investigación, confirman que la malformación adenomatoidea quística (MAQ), es la causa más frecuente de masa intratorácica fetal diagnosticada por ultrasonografía (USG), donde las lesiones más grandes pueden manifestarse durante el embarazo como hidrops fetal, preeclampsia y polihidroamnios.

Los estudios ultrasonidos especializados (USG) utilizados durante el control prenatal para evaluar el crecimiento fetal, el hallazgo clínico y el diagnóstico de las anomalías como la Enfermedad Adenomatoidea del Pulmón (EAP) de manera temprana y oportuna, permiten tomar acciones, según el caso, que brinden mejor calidad de vida al recién nacido.

REFERENCIAS

1. Saavedra DM, Guelfand M. Enfoque actual de las Malformaciones Pulmonares. *Rev Clínica Las Condes* [Internet]. 2017;28(1):29–36. Available from: <http://dx.doi.org/10.1016/j.rmclc.2017.01.003>
2. Peña A, Pardo M, Quesada E, Arguelles T. Malformación adenomatoidea quística pulmonar Pulmonary cystic adenomatoid malformation. *Rev Cuba Obstet y Ginecol.* 2012;38(3):438–45.
3. Guzmán-Valderrábano C, Torres-Ontiveros A, Hernández-Saldaña R, Soto-Ramos M, Hinojos-Gallardo L, Hernández-Vargas O. Malformación congénita de la vía aérea pulmonar de tipo II: presentación de un caso clínico y revisión de la literatura w w . m. *Neumol Cir Torax.* 2016;75(2):155–60.
4. Colmenero M, García-Delgado M, Vavarrete I, López G. Utilidad de la ecografía pulmonar en la unidad de medicina intensiva. *Med Intensiva.* 2010;34(9):620–8.
5. El Nimer L, Aboultaif L, Jauregui Y, Colmenares T, Godoy Y, Conti T, et al. Estudio y manejo de la malformación congénita de la vía aérea pulmonar presentación de cinco casos y revisión de la literatura. *Avan Biomed.* 2013;2(1):16–22.
6. Salinas JA. Patología Pulmonar Congenita : Evaluación y Manejo Perinatal. *Rev Médica Clínica Condes.* 2016;27(4):485–98.
7. Chaparro A _María. Resultado postnatal de fetos con malformación adenomatoide quística pulmonar en la unidad maternofoetal clínica colombiana. [Colombia]: Universidad del Rosario; 2013.
8. Ben-ishay O, Nicksa GA, Wilson JM, Buchmiller TL. Management of Giant Congenital Pulmonary Airway Malformations Requiring Pneumonectomy. *ATS* [Internet]. 2012;94(4):1073–8. Available from: <http://dx.doi.org/10.1016/j.athoracsur.2012.05.110>
9. Sfakianaki A, Copel J. Congenital Cystic Lesions of the Malformation and Bronchopulmonary Sequestration. *Rev Obs Gynecol.* 2012;5(2):85–93.
10. Gracia Remiro R, Santana Rodriguez, C, Herrera Martín M, Urbón Artero A, Ayala Curiel J, Jiménez Moya A, et al. Malformación adenomatoidea quística : Dos formas clínicas de presentación. *Bol Pedriatico.* 2000;40:176–80.
11. Adzick N, Harrison M, Flake A, Howell L, Golbus M, Filly L. Fetal surgery for cystic adenomatoid malformation of the lung. *J Pediatr Surg.* 1993;28(6):806–12.
12. Borobio V, Goncé A. Hidrops fetal no inmune. Barcelona - España: Fundación Medicina Fetal Barcelona; 2013.
13. Yanes-Calderón M, Rojas R-M, Castillo M, González R, De la Vega T. Diagnóstico prenatal de la malformación adenomatoidea quística pulmonar Prenatal. *scielo.* 2011;27(3):403–7.
14. Organización para la Cooperación y el Desarrollo Económico. *Panorama de la salud 2015.* Paris; 2016.
15. UNICEF. Una oportunidad para cada niño. New york; 2016.
16. González-García R, Maza-Blanes M, Oliva-López Y, Menéndez- García R. Comportamiento del Programa de Diagnóstico Prenatal Citogenético mediante la amniocentesis en Minas de Matahambre. *Rev Ciencias Médicas.* 2013;17(3):69–79.
17. Escobar F, Fuentes F, Urzúa, F C, Capetillo, F M. Malformación Adenomatoidea Quística - pulmonar de presentación tardía: Revisión del tema y presentación de un caso. *scielo.* 2010;16(4):190–4.
18. Villamonte W, Guisse C, Escalante D, Acurio D, Jeri M, Ojeda E. Diagnóstico prenatal y manejo de malformación pulmonar fetal. *Ginecol Obstet (Lima).* 2001;47(1):66–70.
19. Guzmán- Vélez J, Ossa-Galvis M. Malformación

- congénita de la vía aérea pulmonar. *Redalyc*. 2014;28(2):283–92.
20. Fajardo-Escolar AP, Díaz-Bohada L. Case report Anesthetic management in two infants with cystic adenomatoid malformation – Case report. *Colomb J Anesthesiol* [Internet]. 2017;45(S1):76–80. Available from: <http://dx.doi.org/10.1016/j.rcae.2016.11.014>
21. Méndez-González A. Malformaciones fetales diagnosticadas por ultrasonido especializado y su correlación al nacimiento. Universidad de San Carlos de Guatemala; 2016.
22. *Am J Respir Crit Care Med* 2004. Mechanisms and Limits of Induced Postnatal Lung Growth. *Am Thorac Soc Doc*. 2004;170:319–43.
23. Iñiguez F, Sánchez I. Desarrollo pulmonar. *Neumonol Pediátrica*. 2008;3(2):148–55.
24. Gonzalez Y, Ortiz J, Silva A, Romero A. Enfermedad Adenomatosa Quística. Presentación de caso. *Fac Tecnol la salud*. 2018;9(1):173–8.