

Malformación arteriovenosa con dos aneurismas y origen fetal persistente de la arteria cerebral posterior derecha: reporte de caso y revisión de la literatura

Liliam-Iris, Escariz-Borrego¹; Yumy, Fernández-Vélez²; Víctor, Chávez-Guerra³; Jorge-Alberto, Díaz-Rodríguez⁴; Viviana, Durán-Cuenca⁵

(Recibido: agosto 2017, Aceptado: noviembre 2017)

¹ Facultad Ciencias Médicas, Universidad Manta, Ecuador. Email: lilyescariz@gmail.com

² Hospital Liborio Panchana Sotomayor. Santa Elena, Ecuador. Email: yumy.fernandezv@gmail.com

³ Médico tratante en SOLCA, Portoviejo, Ecuador. Email: chavezguerravictor@gmail.com

⁴ Facultad Ciencias de la Salud, Universidad Estatal de Milagro, UNEMI, Ecuador. Email: jkdiaz11@gmail.com

⁵ Directora Subcentro Sur Guayaquil, Ecuador. Email: vivianadc68@yahoo.com

Resumen: La malformación arteriovenosa (MAV) se produce cuando las arterias en el cerebro se conectan directamente con las venas cercanas, sin vasos capilares entre ellas, se desconoce su causa y se presenta con una frecuencia aproximada de 1,4% a un 4,3% de la población. Los síntomas generales mejoran con farmacoterapia, sin embargo el tratamiento definitivo es la cirugía. Se presenta el caso clínico de un paciente masculino de 51 años, sin antecedentes personales de interés, que acudió a consulta por cuadro brusco de cefalea constante sin alteraciones nerviosas manifiestas. Según la exploración física se encuentra en buen estado, está lúcido, orientado en tiempo y espacio; se le realiza estudio imagenológico de Resonancia Magnética con efecto angiográfico. Se identifica y diagnostica un aneurisma sacular a nivel de la bifurcación de la carótida interna izquierda con MAV frontal izquierda y drenaje a vena superficial y seno sagital superior, además un pequeño aneurisma sacular en segmento C4 de carótida derecha por persistencia del origen fetal de la arteria cerebral posterior derecha. Recibe tratamiento quirúrgico y su evolución fue favorable. En este estudio se desarrolla la descripción del tema y su revisión bibliográfica.

Palabras Clave: aneurisma; malformación arteriovenosa cerebral; Oligodendroglioma; resonancia magnética.

Arteriovenous malformation with a fetal origin of the right posterior cerebral artery and two aneurysm: case report and review of literature

Abstract: Malformation arteriovenous (AVM) occurs when the arteries in the brain are directly connected with the nearby veins without capillaries between them, its cause is unknown and is presented with an approximate frequency of 1.4% to 4.3% of the population. The general symptoms improved with drug therapy, but the definitive treatment is surgery. The case of a 51 year old male patient, no personal history of interest who responded to consultation by sharp picture of constant headache without apparent nerve disorders is presented. According to the physical examination is in good condition, it is lucid, oriented in time and space; He is magnetic resonance imaging with effect angiographic study. Are identified and diagnosed a saccular aneurysm at the level of the bifurcation of the left internal carotid with left front MAV and superficial vein and superior sagittal sinus drainage, also a small segment C4 right carotid saccular aneurysm by persistence of fetal origin of the posterior cerebral artery. Surgical treatment and its evolution was favorable This study develops the description of the topic and its literature review.

Keywords: aneurysm; cerebral arteriovenous malformation; Oligodendroglioma; magnetic resonance.

INTRODUCCIÓN

Las primeras observaciones clínicas de las malformaciones arteriovenosas cerebrales (MAVc) se realizaron por Pfannenstiel en 1887 y Kaufmann en 1897. Giordano, en 1889, tiene el crédito de haber intervenido quirúrgicamente la primera MAVc. (1).

Después de la introducción de la angiografía por Moniz en 1927, autores como Dott en 1929, Olivecrona y Tonnis en 1936, Pen-field y Ericsson en 1941 diagnostican y tratan las MAVc. En la actualidad a más de la angiografía se utilizan las resonancias magnéticas, las cuales ayudado por las mejores tecnológicas de la época, hacen más certero el diagnóstico (2, 3).

Durante el desarrollo del embrión o feto o poco después del nacimiento del bebé aparecen las malformaciones arteriovenosas (MAV) que son defectos del sistema circulatorio donde las arterias y venas se encuentran mal localizadas fisiológicamente, con un gran enredo entre ellas (4).

Entre los vasos anormales no hay parénquima y la periferia de la lesión está rodeada de un tejido gliótico, la presencia de una malformación arteriovenosa interrumpe el proceso cíclico vital donde las arterias deben llevar la sangre oxigenada del corazón a las células del cuerpo humano; y las venas traen la sangre no oxigenada a los pulmones y al corazón. Son lesiones probablemente de origen o predisposición congénita (5, 6).

Estas malformaciones pueden originarse en cualquier parte del cerebro o de la médula espinal donde existan arterias o venas. Se pueden formar de cualquiera de las membranas que recubren el cerebro y la médula espinal, excepto de la tercera membrana, llamada *aracnoides*, la cual carece de vasos sanguíneos (7).

Las personas que padecen de malformaciones arteriovenosas presentan muy pocos síntomas de importancia y se diagnostican por casualidad. La sintomatología varía considerablemente y en ocasiones suele ser asintomática, sin embargo en un pequeño número de individuos, los síntomas son lo suficientemente graves como para causar déficit o inclusive pueden provocar la muerte (8, 9).

Las estadísticas describen que cada año más de 3000 ecuatorianos mueren por afecciones vasculares cerebrales, ocupando el quinto lugar como causa de mortalidad general en Ecuador (10). Y suelen afectar a aproximadamente 300 mil estadounidenses. Ocurren igualmente en varones y mujeres de cualquier grupo racial o étnico (11).

Las primeras recomendaciones para el manejo de las malformaciones arteriovenosas cerebrales fueron publicadas en el año 2003 por el Dr. Leónidas Quintana en el Comité Vascular de la Federación Latinoamericana de Neurocirugía. Las recomendaciones son solamente para las MAV cerebrales, No se aplican a otro tipo de malformaciones vasculares cerebrales y craneanas como los angiomas transicionales y sindrómicos, los angiomas cavernosos, angiomas venosos (anomalías de drenaje venoso), malformaciones arteriovenosas y fístulas durales, ni las fístulas arteriovenosas traumáticas (12, 13).

De acuerdo al tamaño, localización y tipo de drenaje estas malformaciones pueden tener una resolución quirúrgica, como sucedió con el paciente que se presenta a continuación se presenta un caso clínico de un paciente de 51 años de edad que tras estudios imagenológicos correspondientes se identifica y diagnostica un aneurisma sacular a nivel de la bifurcación de la carótida interna izquierda con MAV frontal izquierdo y drenaje a vena superficial y seno sagital superior, además de

un pequeño aneurisma sacular en segmento C4 de la carótida derecha con persistencia del origen fetal de la cerebral posterior derecha. El objetivo de esta presentación es describir el caso para mejor conocimiento y diagnóstico oportuno de la patología para ofrecer mejor calidad de vida a las personas.

CASO CLINICO

Paciente masculino de 51 años sin antecedentes personales de interés, se presenta a consulta por cuadro brusco de cefalea constante sin alteraciones nerviosas manifiestas, en la exploración física se encuentra en buen estado, sin presentar dolor a la palpación, está lúcido y orientado en tiempo y espacio. Luego de la exploración rutinaria se sospecha de Oligodendroglioma, se le realiza estudio de resonancia con equipo SIEMENS Magnetom Essenza de 1,5 TESLA utilizando gadolinio como medio de contraste.

En los resultados de la resonancia magnética (RM) cerebral se muestra el espacio extra axial normal, no hay presencia de hemorragia intra craneal, el sistema ventricular se presenta normal para la edad, las cisternas basales no presentan novedades, en el parénquima cerebral se observa imagen de nido vascular de MAV a nivel de giro prerolándico frontal izquierdo con las medidas de 29 mm de diámetro vertical x 39 mm de diámetro transversal x 18 mm anteroposterior, se muestra además la presencia de focos de hemorragia y calcificación antigua, el aporte arterial de ramas rolándica y prerolándica y drenaje venoso a vena superficial muy dilatada hacia seno sagital superior.

A nivel de la FAV se observa dilatación venosa aneurismática de 18 mm. A nivel de la bifurcación de la carótida interna izquierda se observa aneurisma sacular de 11 x 7 mm, con cuello de 2,5 mm, y orientado hacia la cisura de Silvio, no hay desviación de la línea media, el cerebelo, el tallo cerebral y la calota craneal se encuentran normales al igual que las orbitas visualizadas, la silla turca y la base del cráneo; el sistema vascular, los senos paranasales y celdas aéreas mastoideas tampoco presentan variaciones. La impresión diagnóstica del estudio por RM es un aneurisma sacular a nivel de la bifurcación de la carótida interna izquierda y MAV frontal izquierda (Figura 1.)

Tras los resultados obtenidos en la RM cerebral, se realiza una ARM identificándose un aneurisma sacular de 11 x 7mm con cuello de 2,5mm a nivel de la bifurcación de arteria carótida interna distal y orientado hacia la cisura de Silvio, donde se halla la presencia de un segundo aneurisma sacular, pequeño, a nivel del segmento C4 de la carótida derecha de 3 x 2mm y un cuello de 2mm. Los segmentos petroso, cavernoso, supra clinoides y comunicante de la carótida interna se encuentran normales, de la misma forma que el complejo arterial de la cerebral anterior, y la arteria vertebral. Sin embargo, a nivel del complejo arterial de la

cerebral media se halla dilatación del trayecto de la arteria cerebral media con ramas rolándica y prerrolándica aferentes a MAV en giro pre rolándico córtico subcortical, que mide 29 por 39 por 18 milímetros en sus diámetros vertical, transverso y anteroposterior, con focos de hemorragia y calcificación antigua, y drenaje venoso a vena superficial muy dilatada hacia seno sagital superior. A nivel de la FAV se observa dilatación venosa aneurismática de 18 mm. A nivel de las arterias cerebelosas posteriores se encuentra origen persistente de la arteria cerebral posterior derecha. Las arterias cerebelosa anterior inferior, cerebelosa superior, cerebelosa posterior

inferior se manifiestan normales. No obstante, se halla la presencia de un aneurisma sacular a nivel de la bifurcación de la carótida interna izquierda, sin trombosis, pero se encuentra MAV prerrolándica izquierda. El resultado de la Angiografía por resonancia magnética (ARM) muestra un aneurisma sacular a nivel de la bifurcación de la carótida interna izquierda, con MAV frontal izquierdo con drenaje a vena superficial y seno sagital superior, y un pequeño aneurisma sacular en segmento C4 de la carótida derecha y origen fetal persistente de la arteria cerebral posterior derecha, confirmando diagnóstico previo de RM realizada (ver Figura 2).

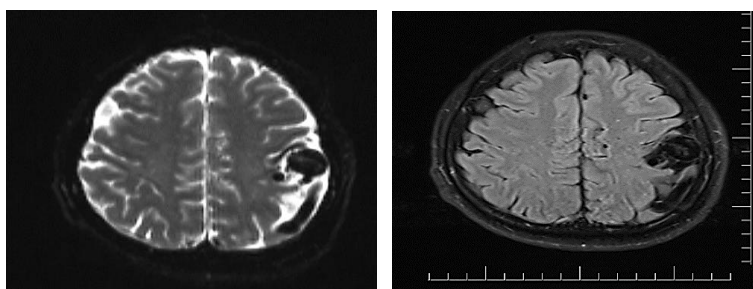


Figura 1. Resultados de Resonancia Magnética utilizando gadolinio como contraste.

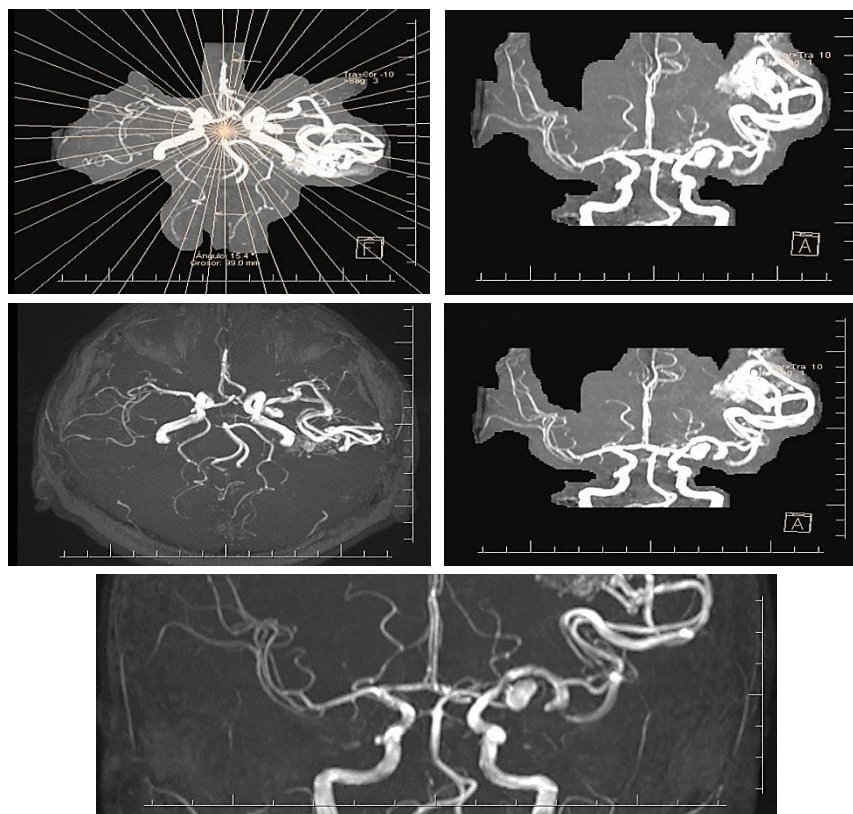


Figura 2. Resultados de Angioresonancia Magnética.

DISCUSIÓN

Las malformaciones vasculares son lesiones benignas, no tumorales, presentes siempre desde el nacimiento, pero que a veces no son visibles hasta semanas o meses después. La incidencia de las malformaciones vasculares congénitas es de 1,5%, siendo aproximadamente 2/3 partes de

predominio venoso, afectando de forma similar a hombres y a mujeres, sin distinción entre grupos raciales (3).

Las malformaciones arteriovenosas hacen referencia a un grupo de malformaciones congénitas formadas por varios trayectos fistulosos que comunican arterias con venas. Sin embargo, el

término fístula arteriovenosa se utiliza en medicina para designar una conexión anormal entre una arteria y una vena (5). El título de fístula arteriovenosa suele ser reservado según algunos especialistas para la variante traumática adquirida, compuesta por una única fístula. Puede ser congénita si está presente desde el momento del nacimiento, quirúrgica cuando la crea de forma intencionada el cirujano, traumática cuando es la consecuencia de un traumatismo o herida penetrante que rompe simultáneamente la pared de una arteria y una vena próximas (14). Puede ocurrir en cualquier parte del organismo, si bien los lugares más frecuentes son las extremidades. En circunstancias normales la sangre circula desde las arterias a los capilares y retorna al corazón a través de las venas. Cuando existe una fístula arteriovenosa, parte del flujo sanguíneo pasa directamente de la arteria a la vena sin alcanzar la circulación capilar, por lo cual la oxigenación de los tejidos afectados puede ser deficiente, sobre todo si el volumen de sangre desviada es importante y no existen otras ramas colaterales que la compensen (15, 16).

La localización más frecuente de las malformaciones arteriovenosas es la intracraneal, afectándose luego por orden de frecuencia el cuello, los miembros, el tronco y las vísceras. El diagnóstico de estas lesiones, a pesar de ser congénitas, generalmente es tardío, a veces durante la 4^a-5^a década de la vida (11).

Para poder diagnosticar una MAV se requieren un examen físico y una evaluación neurológica completa, pero pueden ser totalmente normales, por lo que es necesaria la realización de exámenes como: Angiografía cerebral (17), Angiografía por tomografía computarizada, Resonancia magnética cerebral, Electroencefalografía (EEG), Tomografía computarizada de la cabeza, Angiografía por resonancia magnética (ARM), Venografía por resonancia magnética (18).

El tratamiento de estas malformaciones depende de una gran gama de factores que el médico debe tomar en cuenta. El objetivo del tratamiento consiste en prevenir futuras complicaciones controlando la sintomatología en caso de estar presente y el sangrado en situaciones graves y, de ser posible, eliminando la MAV. Hay disponibilidad de tres tratamientos quirúrgicos y algunos de ellos se usan juntos. La cirugía cerebral abierta: elimina la conexión anormal a través de una abertura hecha en el cráneo. Debe ser realizada por un cirujano muy experimentado, otras opciones pueden ser la embolización o tratamiento endovascular y la radiocirugía estereotáctica (19).

CONCLUSIONES

Las malformaciones arteriovenosas son un grupo de anomalías congénitas que constituyen un ovillo de arterias y venas, comúnmente relacionadas con aneurismas intracraneales que se originan,

frecuentemente, de los vasos del Polígono de Willis o de la bifurcación de la arteria carótida interna.

Existe una coexistencia entre la aparición de aneurismas cerebrales y las malformaciones arteriovenosas, representando las MAVc el 1/10 de la frecuencia de los aneurismas intracraneales, estimando 2.500 casos nuevos cada año, como lo planteó Stein en 1985 (20).

En el presente caso el método diagnóstico eficaz para la identificación de la MAV y los aneurismas asociados a la misma fue la angiografía por resonancia magnética realizada al paciente, mediante este estudio imagenológico se pudo establecer el diagnóstico definitivo y en base a sus resultados se realizó la revisión de este caso clínico.

REFERENCIAS

- (1) López-Flores G, Fernández-Melo R, Cruz-García O. Etiopatogenia y fisiopatología de las malformaciones arteriovenosas cerebrales. Arch Neurocienc [Internet]. 2010 [cited 2017 Oct 27];252(4):252–9. Available from: <http://www.medigraphic.com/pdfs/arcneu/ane-2010/ane104h.pdf>
- (2) Cavero S, Santos C, Viera C, Márquez M. Sensibilidad de los potenciales evocados visuales a maniobras quirúrgicas y anestésicas durante la aproximación transfenoidal. Rev Cuba Oftalmol [Internet]. 1998 [cited 2017 Oct 27];11(1):39–47. Available from: http://bvs.sld.cu/revistas/oft/vol11_1_98/oft06198.pdf
- (3) García-Conde M, Martín-Viota L, Febles-García P, Cortés-Franco S, Millán-Corada A, Spreafico-Guerrero M, et al. Malformación arteriovenosa gigante de cuero cabelludo: caso clínico. Neurocirugía [Internet]. 2006 [cited 2017 Oct 27];17(5):445–9. Available from: http://scielo.isciii.es/scielo.php?script=sci_arttext&pid=S1130-14732006000500005
- (4) Altschul D. Intracranial Arteriovenous Malformation: Overview, Arteriovenous Malformation, Cavernous Angioma. Neurosurgery [Internet]. 2006 [cited 2017 Oct 27]; Available from: <https://emedicine.medscape.com/article/252426-overview>
- (5) Spagnuolo E, Lemme-Plaghos L, Revilla F, Quintana L, Antico J. Recomendaciones para el manejo de las malformaciones arteriovenosas cerebrales. Neurocirugía [Internet]. 2009 [cited 2017 Oct 27];20(1):5–14. Available from: http://scielo.isciii.es/scielo.php?pid=S1130-14732009000100001&script=sci_arttext&lng=pt
- (6) Malformaciones arterio-venosas cerebrales – Clínica Neurol. [cited 2017 Oct 28]; Available from: http://neuros.net/es/malformaciones_arterio-

venosas_cerebrales/

- (7) Campo C, Manotas C, Galindo J, Acosta S. Síndrome de PHACE: reporte de un caso. *Rev Científica Salud Uninorte* [Internet]. 2010 [cited 2017 Oct 28];26(2). Available from: <http://rcientificas.uninorte.edu.co/index.php/salud/article/viewArticle/1017/5818>
- (8) Cockroft K, Hwang S, Rosenwasser R. Endovascular treatment of cerebral arteriovenous malformations: indications, techniques, outcome, and complications. *Neurosurg Clin N Am* [Internet]. 2005 Apr 1 [cited 2017 Oct 28];16(2):367–80. Available from: <https://doi.org/10.1016/j.nec.2004.08.001>
- (9) Torres-Ramírez L, Ramírez-Quiñones J, Arias E, Cam-Páucar J, Guevara E, Mazzetti P. Arteria trigeminal persistente: reporte de tres casos. *Rev Neuropsiquiatr* [Internet]. 2014 [cited 2017 Oct 28];77(2):110–5. Available from: http://www.scielo.org.pe/scielo.php?pid=S0034-85972014000200008&script=sci_arttext&tlng=pt
- (10) Instituto Nacional de Estadística y Censos. Principales causas de Mortalidad [Internet]. VDatos. 2015 [cited 2017 Oct 31]. Available from: <http://www.ecuadorencifras.gob.ec/vdatos/>
- (11) Miyasaka Y, Kurata A, Irikura K, Tanaka R, Fujii K. The influence of vascular pressure and angiographic characteristics on haemorrhage from arteriovenous malformations. *Acta Neurochir (Wien)* [Internet]. 2000 [cited 2017 Oct 27];142(1):39–43. Available from: <http://www.ncbi.nlm.nih.gov/pubmed/10664374>
- (12) Galán-Gutiérrez M, Ruiz-Villaverde R. Síndrome malformación capilar-malformación arteriovenosa. *An Pediatría* [Internet]. 2013 Dec 1 [cited 2017 Oct 28];79(6):374–6. Available from: <http://doi.org/10.1016/j.anpedi.2013.03.013>
- (13) Tomsick T. Angiograma, angiographica [Internet]. *Mayfield Brain & Spine*. 2016 [cited 2017 Oct 28]. Available from: http://www.mayfieldclinic.com/PE-ANGIOsp.htm#.VfCht9J_Oko
- (14) Tandon P, Ramamurthi R. *Textbook of Neurosurgery*. 3rd ed. Prakash Narain Tandon RR, editor. New Delhi : Jaypee Brothers Medical Publishers; 2012. 2387 p.
- (15) Luc J. Malformación arteriovenosa cerebral. *Univ Maryl Med Cent* [Internet]. 2012 [cited 2017 Oct 27]; Available from: <http://www.umm.edu/health/medical/spanishency/articles/malformacion-arteriovenosa-cerebral>
- (16) Alvarez-Simonetti L. Malformaciones vasculares cerebrales [Internet]. 2014 [cited 2017 Oct 27]. Available from: http://sisbib.unmsm.edu.pe/bibvirtual/libros/Medicina/Neurocirugia/Volumen1/mal_vasc_1.htm
- (17) Reporting Terminology for Brain Arteriovenous Malformation Clinical and Radiographic Features for Use in Clinical Trials. *Stroke* [Internet]. 2001 Jun 1 [cited 2017 Oct 27];32(6):1430–42. Available from: <http://stroke.ahajournals.org/cgi/doi/10.1161/01.STR.32.6.1430>
- (18) Ogando-Rivas E, Navarro-Ramirez R, Ayala-Dávila D, Gómez-Apo E, Chávez-Macías L, Cuellar-Martínez J, et al. Malformación arteriovenosa en el atrio izquierdo cerebral con hidrocefalia intermitente. Presentación de un caso y revisión de la literatura. *Rev Médica del Hosp Gen Mex Vol77 Núm 02 | Rev Española Cardiol (English Ed)* [Internet]. 2014 [cited 2017 Oct 27];77(2):83–7. Available from: <http://www.revespcardiol.org/en/vol-77-num-02/sumario/13019390/#Casos clínicos>
- (19) Rimoldi J, Barbone F, Franchini P, Guzmán C. Aneurisma cirsoideo gigante de cuero cabelludo. *Rev argentina Neurocir* [Internet]. 2006 [cited 2017 Oct 27];20(4):165–8. Available from: http://www.scielo.org.ar/scielo.php?script=sci_abstract&pid=S1850-15322006000400005
- (20) Schmid-Elsaesser R, Muacevic A, Brückmann H, Wowra B. *Neurocirugía de malformaciones arteriovenosas y fístulas* [Internet]. Springer Science & Business Media. 2002 [cited 2017 Oct 27]. Available from: <https://translate.google.com.ec/translate?hl=es-419&sl=en&u=http://www.springer.com/it/book/9783211837030&prev=search>
- (21) López G, Gil A, López L, Boto G, Serna C. Malformaciones arteriovenosas cerebrales: Desde el diagnóstico, sus clasificaciones y patofisiología, hasta la genética. *Rev Mex Neurocienc* [Internet]. 2010 [cited 2017 Oct 31];11(6):470–9. Available from: <http://www.medigraphic.com/pdfs/revmexneu/rmn-2010/rmn106e.pdf>