

Revista Ciencia UNEMI

Vol. 9, N° 19, Mayo - Agosto 2016, pp. 84 - 89

ISSN 1390-4272 Impreso

ISSN 2528-7737 Electrónico

Un caso de Síndrome de Wunderlich y revisión de la bibliografía

Katuska, Mederos-Mollineda¹; Yummy, Fernández-Vélez²; Liliam, Escariz-Borrego³; Víctor, Chávez-Guerra⁴; Jorge, Díaz-Rodríguez⁵

Resumen

El diagnóstico y terapéutica de las malformaciones congénitas todavía hoy constituye una problemática universal. El presente trabajo corresponde al estudio de un caso de una adolescente de 14 años de edad, paciente del Hospital Oncológico Dr. Julio Villacreses Colmont de Manabí (SOLCA), Ecuador, que a partir del mes de septiembre de 2014 inicia con cuadro clínico de dolor pélvico mantenido, leucorrea persistente y fétida, sin menarquía y sin respuesta a tratamiento específico. Realizadas la Ecografía y Resonancia Magnética, se definen múltiples malformaciones congénitas, obteniéndose el diagnóstico del Síndrome de Wunderlich; una patología rara, con frecuencia de un 40%. El objetivo de este trabajo consiste en demostrar la elevada frecuencia de esta morbilidad para disminuir tratamientos quirúrgicos innecesarios (Histerectomía), un factor agravante para su eventual compromiso reproductivo. En Ecuador no reportan estadísticas del síndrome, o existe un subregistro de esta entidad.

Palabras Clave: ecografía; histerectomía; malformaciones congénitas; resonancia magnética; síndrome de Wunderlich.

A case of Wunderlich syndrome and literature review

Abstract

The diagnosis and treatment of congenital malformations is still a universal problem nowadays. The present work is a study of a case of a 14-year-old patient at the Cancer Hospital Dr. Julio Villacreses Colmont (SOLCA) in Manabí, Ecuador, that from September 2014 begins with clinical symptoms of steady pelvic pain, a persistent and fetid leukorrhea without menarche and response to a specific treatment. Once carried ultrasound and MRI, multiple congenital malformations are defined to give the diagnosis Wunderlich Syndrome; a rare disease, which is frequent at a 40%. The objective of this work is to demonstrate the high frequency of this disease to reduce unnecessary surgical treatment (hysterectomy), which is an aggravating factor for possible reproductive status. In Ecuador there is no statistical report of this syndrome, or there is underreporting of this disease.

Keywords: ultrasound; hysterectomy; congenital malformations; magnetic resonance; Wunderlich syndrome.

Recibido: 9 de septiembre de 2015

Aceptado: 22 de julio de 2016

¹ Docente de la Universidad Estatal de Milagro, UNEMI, Ecuador. Máster en Atención Integral al Niño. Doctora en Medicina. Especialista en Pediatría. Tutora de Tesis Cuarto Nivel Universidad de Camagüey. kmderosm@unemi.edu.ec

² Docente de la Universidad Estatal de Milagro, UNEMI, Ecuador. Máster en Salud Pública. Doctora en Medicina General. yfernandezv@unemi.edu.ec

³ Docente Universidad Técnica de Manabí, Ecuador. Máster en Atención Integral a la Mujer. Doctora en Medicina, Especialista en Gineco-obstetricia. lilyescariz@gmail.com

⁴ Médico tratante en SOLCA, Sociedad de Lucha contra el Cáncer, Ecuador. Máster en Medio Diagnóstico. Especialista en Imagenología. chavezguerravictor@gmail.com

⁵ Docente de la Universidad Estatal de Milagro, UNEMI, Ecuador. Licenciado en Enfermería. Diplomado de Urgencias y Emergencias Médicas. jkdiaz11@gmail.com

I. INTRODUCCIÓN

El síndrome de Wunderlich se le denomina a la hemorragia retroperitoneal espontánea. Se trata de una entidad poco frecuente y de etiología múltiple: tumoral, vascular, infecciosa, etc. Se presenta como una situación urgente que puede implicar compromiso vital para la vida del paciente y su importancia radica en la forma típica de presentación.

Fue descrito por primera vez por Bonet en 1700 y, posteriormente, en 1856, Wunderlich hizo la primera descripción clínica, denominándolo “apoplejía espontánea de la cápsula renal”. Se denominó por primera vez síndrome de Wunderlich en 1910 por Coenen, que publicó una serie de 13 casos. Y desde entonces se reportan casos aislados con excepción de la literatura científica española, en la que se han publicado aproximadamente 20 casos hasta la actualidad. Con esta presentación se aporta un nuevo caso, en el que se destaca la importancia de las técnicas de imagen para su diagnóstico y enfoque terapéutico, es de señalar que en Ecuador no existen casos reportados.

El tracto urinario inferior y los órganos genitales internos, en ambos sexos, se desarrollan a partir de dos estructuras urogenitales pares -los conductos mesonéfricos o de Wolf, y los conductos paramesonéfricos o de Müller. En la mujer, el canal uterovaginal se forma por la fusión de los conductos müllerianos, a través de los cuales se desarrollan las trompas de Falopio, el útero y los dos tercios superiores de la vagina. Al completarse dicha fusión, se unen a la pared dorsal del seno urogenital y forman el tercio inferior de la vagina. (Ahualli, Méndez Uriburu, L., Ravera, Méndez Uriburu, J. & Raimondo, 2006) (Oviedo Gamboa & Ricaldez Muñoz, 2014)

Cuando este proceso fisiológico presenta alguna alteración, y no ocurre la fusión, se producen varias de las conocidas, en la terminología médica, como anomalías uterinas, (Del Vescovo et al., 2012) (Sierra-Díaz, Belmonte-Hernández, Villanueva-Pérez, & García-Gutiérrez, 2015). Estas, anatómicamente, se caracterizan por un miometrio prominente y un endometrio ecogénico, proceso que se inicia por la parte inferior y se completa alrededor del quinto mes de vida fetal.

Una de las anomalías uterinas menos frecuente es el Síndrome de Wunderlich, siendo una enfermedad congénita. Cursa con un cuadro clínico variable y

ultrasonográficamente de fácil diagnóstico (Del Vescovo et al., 2012) (Viteri Cevallos & Cornejo Proaño, 2010). Las anomalías características de dicho síndrome han sido divididas por la Sociedad de Fertilidad Americana, en 7 tipos. Estos son: agenesia o hipoplasia, unicornes, didelfo, bicorne, septado, arcuato y anomalías asociadas al dietilbestrol. Laufer y Goldstein dividen en cuatro subtipos al útero didelfo, siendo el cuarto de los subtipos el síndrome de Wunderlich. (Sadler, 2012) (Grajales Loeza, 2012).

Todas esas malformaciones pueden detectarse con mayor facilidad en el período neonatal, momento en el cual el útero todavía se halla bajo el efecto de la estimulación hormonal. En la población, la incidencia de anomalías del desarrollo de los órganos genitales está entre 2 y 10%. Muchas de ellas son subdiagnosticadas. (Candiani, Fedele, & Candiani, 1997) (Lopes Percopo, Withers Aquino, 2008)

Las manifestaciones clínicas de este Síndrome se caracterizan por dolor de aparición súbita en el flanco, y se puede palpar una masa tumoral con signos y síntomas de choque hipovolémico. En el año 1700 fue descrito por primera vez por Bonet y, posteriormente, en 1856, Wunderlich hizo la primera descripción clínica, denominándolo “apoplejía espontánea de la cápsula renal”. Coenen, en 1910, presentó una serie de 13 casos y utilizó por primera vez la denominación de Síndrome de Wunderlich, (Viteri Cevallos & Cornejo Proaño, 2010). La etiología de esta entidad es variada, más de 50% de los casos corresponde a patología tumoral y el adenocarcinoma es la causa más frecuente, seguido del angiomiolipoma. Otras causas menos frecuentes son: hidronefrosis, discrasias sanguíneas, tratamiento con anticoagulantes, enfermedades sistémicas o ruptura de quistes renales. (Viteri Cevallos & Cornejo Proaño, 2010)

Su causa patológica no ha sido identificada. Algunos especialistas consideran como su posible origen las alteraciones externas como la exposición a factores ambientales, teratógenos, radiaciones o fármacos. Mientras, para otros, su origen se halla en la prevalencia de la base poligénica multifactorial con cariotipo normal. (Sadler, T. W. (2001). Ya en 1922, en la literatura médica, se hace referencia al síndrome Herlyn-Werner-Wunderlich (HWW). Desde entonces se considera que la íntima relación entre los sistemas reproductivos y urinarios, durante la embriogénesis, explica la coexistencia de anomalías entre

ambos. Vale recordar que la duplicación uterovaginal con hemivagina obstruida, se asocia frecuentemente con agenesia renal ipsilateral. (Tanaka et al., 1998)

El síntoma inicial de padecimiento del síndrome de Wunderlich puede ser secreción vaginal purulenta, originada de colección en hemivagina obstruida por tabique vaginal completo y dolor abdominal. Destacan también las irregularidades menstruales, por la presencia de dos cavidades uterinas con sus respectivos endometrios. Puede ocurrir no sólo hematocolpos, sino también hematometra y hematosalpinx; así como hemoperitoneo, una consecuencia de la estasis sanguínea y la menstruación retrógrada en el sistema obstruido. Es frecuente también la asociación con afectaciones óseas, en forma de quistes óseos, áreas líticas y escleróticas en huesos largos. (Sadler, 2001). La endometriosis, adherencias pélvicas, piosalpinx o piocolpos, son complicaciones frecuentes en este síndrome. A pesar de que la fertilidad no está comprometida, la tasa de abortos espontáneos es alta, 40%. (Ahualli et al., 2006)

El primer método orientativo ante la presencia del síndrome es la Tomografía Axial Computarizada (TAC), se trata de una técnica de imagen que mejor establece el diagnóstico, permite incluso determinar su etiología (Rey Rey et al., 2009) (Morgan Matt, 2011). A ella le sigue la Resonancia Magnética Pélvica, las cuales proveen información más detallada. Ambas son extremadamente útiles en el diagnóstico y clasificación de las anomalías de los conductos Mülllerianos. La evidencia de hematocolpos en la ecografía, se observa como una colección anecogénica o hipocogénica que puede detectar la anomalía uterina fácilmente. (Bermejo et al, 2010) (Chun-Yu et al, 2011)

Un temprano diagnóstico permite un tratamiento definitivo: la resección del tabique vaginal y drenaje de la vagina obstruida. Ello alivia rápidamente los síntomas y previene las complicaciones. (Rey Rey et al., 2009)(Franco Carrillo & Hernández López, 2005)

En este artículo se presenta un caso clínico de Síndrome de Wunderlich en una adolescente que fue intervenida quirúrgicamente en el Hospital Oncológico Dr. Julio Villacreses Colmont de Manabí (SOLCA), Ecuador. En este país no se reportan estadísticas del síndrome, o existe un subregistro de esta entidad; el objetivo de este trabajo consiste en demostrar la presencia de esta morbilidad.

II. DESARROLLO

1. Metodología

Se describe el cuadro clínico de una paciente que ingresa al Hospital Oncológico Dr. Julio Villacreses Colmont, (SOLCA), de Portoviejo, Manabí, Ecuador, con una clínica variada y se diagnostica un síndrome de Wunderlich, los resultados de sus estudios relacionados con la literatura revisada dan cuenta del mismo.

La presentación del caso, con los respectivos resultados de las pruebas diagnósticas y su confirmación, se realizó con previa autorización de los padres y paciente, mediante el consentimiento informado.

2. Presentación del caso

Caso: adolescente SHV, de 14 años de edad, ecuatoriana, de piel blanca, soltera, virginal, con antecedentes de salud aparente, acude a consulta por presentar dolor pélvico mantenido por meses y leucorrea persistente y fétida, sin respuesta a múltiples tratamientos. Fue intervenida quirúrgicamente con diagnóstico de tumor de ovario y al persistir la sintomatología, se solicitó TAC de abdomen con contraste. El estudio se realizó utilizando un equipo de Tomografía Computarizada con reconstrucciones MIP, MPR. Observándose:

- Hígado de tamaño, forma y densidad normal.
- Vesícula de tamaño, paredes, contorno normal. No se observó imágenes endoluminales.
- Riñón Derecho: de tamaño, forma y posición normal. La densidad y espesor de su parénquima estaba ligeramente engrosado, de aspecto compensador. No se precisaron masas sólidas ni quísticas. No se identificaron litiasis ni dilatación de los sistemas pielocaliciales.
- Riñón Izquierdo: no se visualizó.
- Ambas suprarrenales de tamaño, forma y posición normal.
- Páncreas: visualizado en toda su extensión, de densidad, apariencia y diámetros normales. No se identificaron nódulos sólidos ni quísticos en el interior de la glándula. No se observaron calcificaciones pancreáticas.
- Bazo: de características normales.
- No se observaron masas retroperitoneales.
- Aorta de calibre normal.

- No se observó líquido libre en cavidad peritoneal.
- ID: Agenesia renal izquierda.
- Riñón derecho compensador.

TAC de pelvis con contraste: el estudio se realizó utilizando un equipo de Tomografía Computarizada con reconstrucciones MIP, MPR. Se observó:

- Útero: bidelfo completo, con dos cuerpos y dos cuellos.
- Imagen de aspecto quístico retro vesical, en relación a colección en vagina izquierda con densidad de 70 UH aspecto hemático (hematocolpos).
- Vagina derecha plegada sin colección.
- Colección retrouterina, tabicada, de gran volumen, de densidad de 69 UH promedio, en probable relación a colección hemática en fondo de saco.
- Ovarios: No se visualizaron.
- Planos grasos conservados.
- ID: Útero bidelfo completo.
- Hematocolpos izquierdo.
- Colección hemática fondo de saco.

Ecografía abdominal y pélvica

Se exploró la zona abdominal y pélvica con transductor convexo de 3,5 Mhz e identificó:

- Hígado: De forma, tamaño conservado, ecoestructura homogénea, sin evidencia de imágenes focales.
- Vesícula biliar: De forma y tamaño normal, paredes finas y contenido líquido homogéneo. Alitiásica.
- Vías biliares intra y extra hepáticas no dilatadas. Vena porta de 8mm.
- Páncreas: De características ecográficas normales. Cabeza de 12 mm.
- Bazo: Tamaño normal, homogéneo. Mide 88mm.
- Riñones: Derecho: Se lo visualizó de tamaño, forma, contorno normal, adecuado grosor de parénquima y diferenciación cortico seno medular, no se observó litiasis. No lesión focal sólida ni quística.
- Izquierdo: No se lo visualizó en fosa renal ni resto de la cavidad abdominal.
- Aorta Abdominal: De calibre conservado.
- Vejiga: De paredes delgadas y lisas. Sin imágenes endoluminales.
- Útero: se observó imagen de útero doble bidelfo, el izquierdo con hematometra de moderada cuantía, acompañado de hematocolpos de gran cuantía, de forma piriforme.

- El útero derecho y vagina se encontraban desplazados, sin colección.
- Anexos uterinos
- Ovario derecho: No visualizado.
- Ovario izquierdo: No visualizado.
- Fondo de saco de Douglas: Se observó colección, tabicada, con elementos en suspensión, que impresiona en relación hemática.
- ID: Agenesia renal izquierda. Riñón derecho compensador.
- Útero bidelfo, con hematocolpos y hematometra del lado izquierdo.
- Colección de moderada cuantía, compleja, en fondo de saco de aspecto hemático.

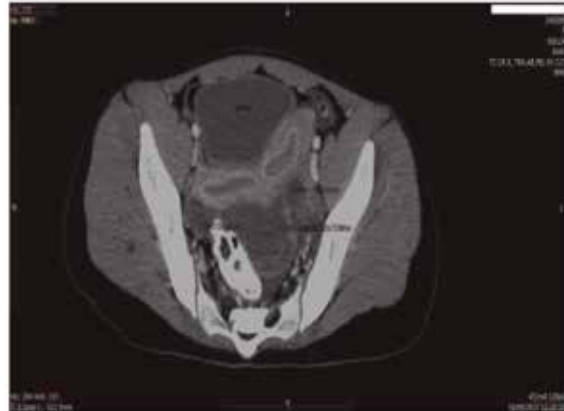


Figura 1. Se observan dos cuerpos uterinos, con dos endometrios secretores, así como una colección retrouterina que se corresponde con hematocolpos. SOLCA. Portoviejo

Imágenes ecográficas y de resonancia magnética

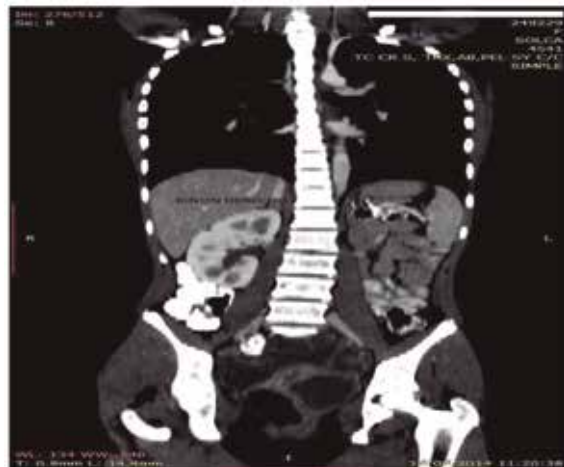

Figura 2. Corte longitudinal donde solo se visualiza el riñón derecho, de caracteres normales. SOLCA. Portoviejo

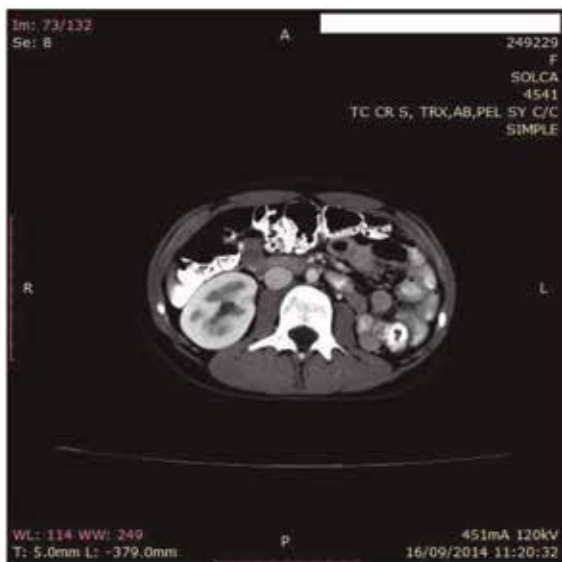

Figura 3. Corte coronal donde solo se visualiza riñón derecho. SOLCA. Portoviejo

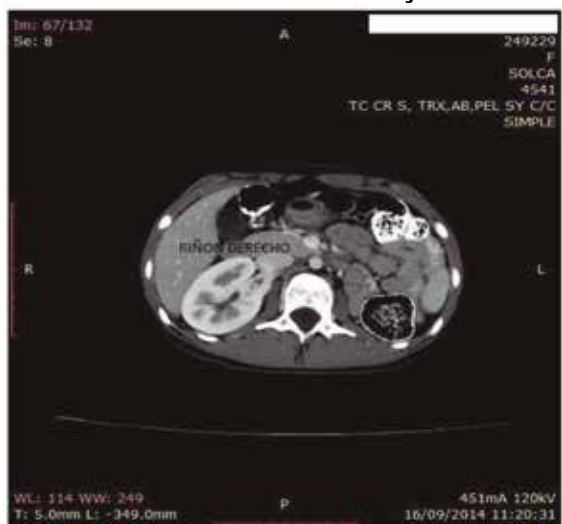

Figura 4. Corte coronal donde solo se visualiza riñón derecho en otra vista. SOLCA. Portoviejo

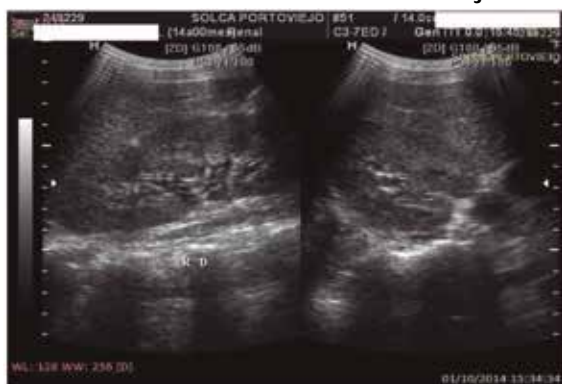

Figura 5. Estudio ecográfico donde se visualiza a la izquierda un riñón derecho normal y en la imagen de la derecha no se observa riñón en fosa renal izquierda. SOLCA. Portoviejo.

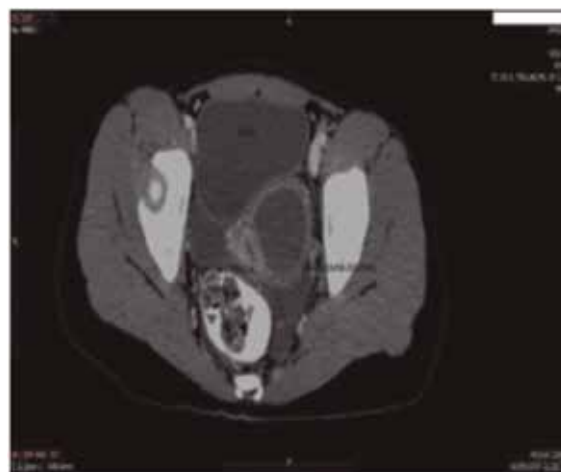

Figura 6. Se observan dos vaginas, la izquierda de caracteres normales desplazada y la derecha ocupada por colección hemática (hematocolpos) SOLCA. Portoviejo

III. CONCLUSIONES

El síndrome de Wunderlich es una malformación congénita rara, poco frecuente y cursa con un cuadro clínico variable y características ultrasonográficas que facilitan su diagnóstico. No conociéndose su etiología y patogenia precisa. (Ahualli et al., 2006) (Pinilla, López & Quintana J.C, 2007). Hasta el momento de redacción de este reporte, en la literatura mundial se habían referido aproximadamente 200 casos. (Tanaka et al., 1998)

El útero bidelfo constituye 5% de las malformaciones müllerianas (Sadler, 2001). La incidencia del útero didelfo relacionado con el síndrome de Herlyn-Werner-Wunderlich es aproximadamente de 1/2000 a 1/28,000. (Del Vescovo et al., 2012)(Oviedo Gamboa & Ricaldez Muñoz, 2014). En Ecuador no se reportan estadísticas del síndrome, o existe un sub-registro de esta entidad.

Las pacientes pueden tener complicaciones e irregularidades, dismenorrea, flujo purulento, dolor pélvico progresivo y mantenido, así como, dispareunia. Si logran tener un embarazo pueden presentar ciertas complicaciones como partos pre término, nacimiento de niños prematuros, presentaciones distócicas, hemorragia postparto, retención placentaria y mortalidad fetal.

La Ecografía y la Resonancia Magnética son los métodos diagnósticos utilizados de primera elección siendo utilizados además la histerosalpingografía e histeroscopia (Ahualli et al., 2006) (Crivelli et al, 2014). Para prevenir futuras complicaciones es

importante el diagnóstico temprano de esta patología, porque al realizar la resección del tabique vaginal obstructivo, se alivian los síntomas y previenen futuras complicaciones.

IV. REFERENCIAS

- Ahualli, J.; Méndez Uriburu, L.; Ravera, M. L.; Méndez Uriburu, J. & Raimondo, M. A. (2006). Síndrome de Herlyn-Werner-Wunderlich: a propósito de un caso. *Revista Argentina de Radiología*, 75(3), 203–206.
- Bermejo Espinosa, N.; Isusi Fontan, M. & Diez Renovales, F. (2010). Solución del caso 19: Herlyn-Werner-Wunderlich Syndrome. *Radiología*. 52(4), 366–368
- Candiani, G. B.; Fedele, L., & Candiani, M. (1997). Double uterus, blind hemivagina, and ipsilateral renal agenesis: 36 cases and long-term follow-up. *Obstetrics and Gynecology*, 90(1), 26–32. doi: 10.1016/S0029-7844(97)83836-7
- Chun-Yu, L; Yih-Huei, L.; Fu-Zong, W. & Huay-Ben, P. (2011). Wunderlich's syndrome in spontaneous angiomyolipoma bleeding. *NDT plus*, 4(3), 211–212. doi: 10.1093/ndtplus/sfr005;
- Crivelli, R.; Bacigaluppi, A.; Sansó, M. O.; Gargiulo, M. N.; Betti, P. & Renatti, M. E. (2014). Síndrome de Wunderlich o de útero didelfo, vagina doble y riñón único. - Hospital Privado de Comunidad. *HPC*. Recuperado de http://www.hpc.org.ar/v2/v_art_rev.asp?id=605&offset=16
- Del Vescovo, R.; Battisti, S.; Di Paola, V.; Piccolo, C. L.; Cazzato, R. L.; Sansoni, I.; Grasso, R. F. & Beomonte Zobel, B. (2012). Herlyn-Werner-Wunderlich syndrome: MRI findings, radiological guide (two cases and literature review), and differential diagnosis. *BMC Medical Imaging*, 12(1), 4. doi: 10.1186/1471-2342-12-4
- Franco Carrillo, D. & Hernández López, M. A. (2005). Hemorragia renal no traumática (Síndrome de Wunderlich). *Rev Mex Urol*, 284–287
- Grajales Loeza, N. M. (2012). Síndrome de Wunderlich secundario a Angiomiolipoma. Informe de caso clínico. *Revista Electronica de PortalesMedicos.com*. Recuperado de <http://www.portalesmedicos.com/publicaciones/articulos/4982/1/Sindrome-de-Wunderlich-secundario-a-Angiomiolipoma-Informe-de-caso-clinico.html>
- Lopes Percope, F. & Withers Aquino, J. H. (2008). Síndrome de Herlyn-Werner- Wunderlich: um diagnóstico que precisamos conhecer. *Revista Adolescência e Saúde*- 5 (3), 23-26
- Morgan Matt, P. J. (2011). Wunderlich syndrome | Radiology Reference Article | Radiopaedia.org. *Wunderlich Syndrome*. Recuperado de <http://radiopaedia.org/articles/wunderlich-syndrome>
- Oviedo Gamboa, I., & Ricaldez Muñoz, R. (2014). Síndrome de Wunderlich; una causa infrecuente de abdomen agudo en pacientes con enfermedad renal quística adquirida: primer reporte de dos casos clínicos en Bolivia. *Gaceta Médica Boliviana*, 37(1), 36–39.
- Pinilla, R., López, S. & Quintana, J.C. (2007). Síndrome de Herlyn-Werner-Wunderlich. Reporte de un caso y revisión de la literatura. Recuperado de <http://www.rems.cl/archivos/629>
- Rey Rey, J.; López García, S.; Domínguez Freire, F.; Alonso Rodrigo, A.; Rodríguez Iglesias, B., & Ojea Calvo, A. (2009). Síndrome de Wunderlich: importancia del diagnóstico por imagen. *Actas Urológicas Españolas*, 33(8), 917–919.
- Sadler, T. W. (2001). Embriología medica Langman - embriología médica humana. In Philadelphia - Baltimore - New York: Lippincott Williams & Wilkins. Octava Edición en Español.
- Sadler, T. W. (2012). *Langman's Medical Embryology*. Baltimore: Lippincott Williams & Wilkins, a Wolters Kluwer business.
- Sierra-Díaz, E.; Belmonte-Hernández, M. V.; Villanueva-Pérez, M. A., & García-Gutiérrez, M. (2015). [Non-traumatic spontaneous retroperitoneal bleeding: the effect of an early and accurate diagnosis]. *Cirugía y Cirujanos*, 83(3), 206–10. doi:10.1016/j.circir.2015.05.014
- Tanaka, Y. O.; Kurosaki, Y.; Kobayashi, T.; Eguchi, N.; Mori, K.; Satoh, Y.; Nishida, M.; Kubo, T. & Itai, Y. (1998). Uterus didelphys associated with obstructed hemivagina and ipsilateral renal agenesis: MR findings in seven cases. *Abdominal Imaging*, 23(4), 437–41.
- Viteri Cevallos, D., & Cornejo Proaño, F. (2010). Hemorragia retroperitoneal espontánea: a propósito de un caso. *Revista Médica de la Universidad de Costa Rica*, 4(2). doi:10.15517/rmu.v4i2.7882