

Diagnóstico intraoperatório de paraganglioma retroperitoneal em massa abdominal: relato de caso

Intraoperative diagnosis of retroperitoneal paraganglioma in abdominal mass: case report

Anna Flávia Magalhães Castrillon de Macêdo¹ , Camila Fernandes Álvares da Silva¹ ,
Ricardo da Silva Gomes², Evandro Oliveira Silva³ , Sandra Lucia Branco Mendes Coutinho⁴ 

RESUMO

Modelo do estudo: relato de caso; **Importância do Problema:** O presente relato de caso tem como objetivo relatar o caso de paciente do sexo masculino, 40 anos, com quadro de dor em região lombar esquerda há seis meses, sem massas palpáveis e sem achados de massas retroperitoneais à Ultrassonografia de abdome. A investigação diagnóstica constatou, através de Tomografia Computadorizada de abdome, imagem de lesão retroperitoneal acoplada medialmente à artéria aorta, com suposto diagnóstico de Sarcoma Retroperitoneal e, por conseguinte, indicação de tratamento cirúrgico. Durante o período intraoperatório, o paciente apresentou sintomas adrenérgicos, que cessaram após a ressecção completa da lesão e ligadura de parte das aderências do tumor ao retroperitônio. A biópsia evidenciou se tratar de um Paraganglioma Retroperitoneal. A partir do estudo de caso supracitado, é possível perceber a importância de incluir o Paraganglioma como diagnóstico diferencial de tumores retroperitoneais, em consequência de sua raridade, difícil diagnóstico e importância clínica. **Comentários:** Os Paragangliomas, frequentemente chamados de feocromocitomas extra-adrenais, são tumores raros, na sua maioria benignos, produtores de catecolaminas, com origem em células provenientes do Sistema Nervoso Autônomo e das células da crista neural¹. A sintomatologia clássica desses tumores, em função da capacidade secretora, inclui palpitações, cefaleias e diaforese, associados a Hipertensão Arterial (HTA).


Palavras-chave: Paraganglioma, Paraganglioma Retroperitoneal; Feocromocitoma; Diagnóstico Diferencial.

ABSTRACT

Study design: case report; **Relevance of the Problem:** we herein report the case of a 40-year-old male patient, presented with pain in the left lumbar region for six months, with no palpable masses in the region and no retroperitoneal masses detected upon abdominal ultrasonography. The diagnostic investigation revealed, through Computed Tomography scans of the abdomen, an image of retroperitoneal lesion attached medially to the aorta artery, with the presumed diagnosis of Retroperitoneal Sarcoma and, consequently, indication for surgical treatment. During the intraoperative period, the patient presented adrenergic symptoms, which ceased after complete resection of the lesion and ligation of part of the tumor adhesions to the retroperitoneum. The biopsy revealed a Retroperitoneal Paraganglioma. The aforementioned case study illustrates the importance of including Paraganglioma as a differential diagnosis of retroperitoneal tumors, given its rarity, difficult diagnosis, and clinical importance. **Comments:** Paragangliomas, often called extra-adrenal pheochromocytomas, are rare, mostly benign, catecholamine-producing tumors originating from Autonomic Nervous System and neural crest cells¹. The classic symptoms of these tumors, due to secretory capacity, include palpitations, headaches, and diaphoresis, associated with Arterial Hypertension (AHT).

Keywords: Paraganglioma; Retroperitoneal Paraganglioma; Pheochromocytoma; Differential Diagnosis.

1. Acadêmica do curso de medicina. Universidade Católica de Brasília (UCB), Brasília (DF), Brasil.
2. Médico especializado em cirurgia oncológica. Instituto Hospital de Base (IHB), Brasília (DF), Brasil.
3. Presidente da Associação Brasileira de Ginecologia Oncológica.
4. Médica anatomopatologista. (IHB), Brasília (DF), Brasil.

 Anna Flávia Magalhães Castrillon de Macêdo. Serviço de Cirurgia Oncológica do Instituto Hospital de Base do Distrito Federal. Setor Médico Hospitalar Sul, Asa Sul. CEP: 70330-150. Brasília (DF), Brasil. annafcastrillon@gmail.com
Recebido: 23/10/2018 | Aprovado: 27/09/2019



RELATO DE CASO

VSC, 40 anos, masculino, hipertenso, procurou atendimento ambulatorial no Hospital de Base do Distrito Federal (HBDF) em outubro de 2016, referindo dor em região lombar esquerda há seis meses, sem outros sintomas associados. Já na primeira consulta, apresentou resultado de Ultrassonografia de Abdomen Total realizada em outubro de 2016. No laudo consta a presença de massa retroperitoneal na goteira parieto cólica esquerda de etiologia a esclarecer. Para melhor avaliação, realizou Tomografia Computadorizada (TC) de abdome, que indicou volumosa lesão arredondada de 68 mm, heterogênea, área central de necrose com aumento de realce periférico pelo contraste e com intensa vascularização em seu polo inferior, localizada em retroperitônio à esquerda, logo abaixo do rim e anterior ao músculo iliopsoas, acoplada à artéria aorta medialmente, mas com plano de clivagem com a mesma (Figura 1).

Atendimento na Unidade de Cirurgia Oncológica (UCON) e, ao exame, apresentou abdome doloroso em flanco esquerdo, sem massas palpáveis, e suspeita diagnóstica de Sarcoma Retroperitoneal, com conduta para estadiamento e pré-operatório. A TC de tórax não apresentou anormalidades.

Realizada Laparotomia Exploradora em fevereiro de 2017 com incisão mediana xifo infra-umbilical, e localizado tumor de 10 cm em retroperitônio, infra-renal, aderido ao mesocólon esquerdo. Realizada ligadura circunferencial dos vasos, que incluiu ligadura da artéria e veia mesentérica inferior e retirada da peça. O paciente apresentou hipertensão gradual no decorrer da cirurgia, seguida de hipotensão brusca e alteração do traçado eletrocardiográfico após ligadura de parte das aderências do tumor ao retroperitônio, com suspeita inicial de Infarto Agudo do Miocárdio. Paciente foi submetido a ECG, que não evidenciou alterações.

A biópsia do tumor revelou fragmentos nodulares de coloração pardacenta e consistência firme-elástica, medindo 6,5 x 6,0 x 5,0 cm e pesando 110 g, necrose estimada em 50% do tumor e nenhum comprometimento linfonodal dos três linfonodos examinados (Figuras 2, 3 e 4). Quando aberto, observou-se lesão nodular encapsulada, de coloração pardacenta e consistência firme-elástica, com área central pardo-amarelada e elástica. O diagnóstico definitivo, portanto, foi de Paraganglioma em Retroperitônio.

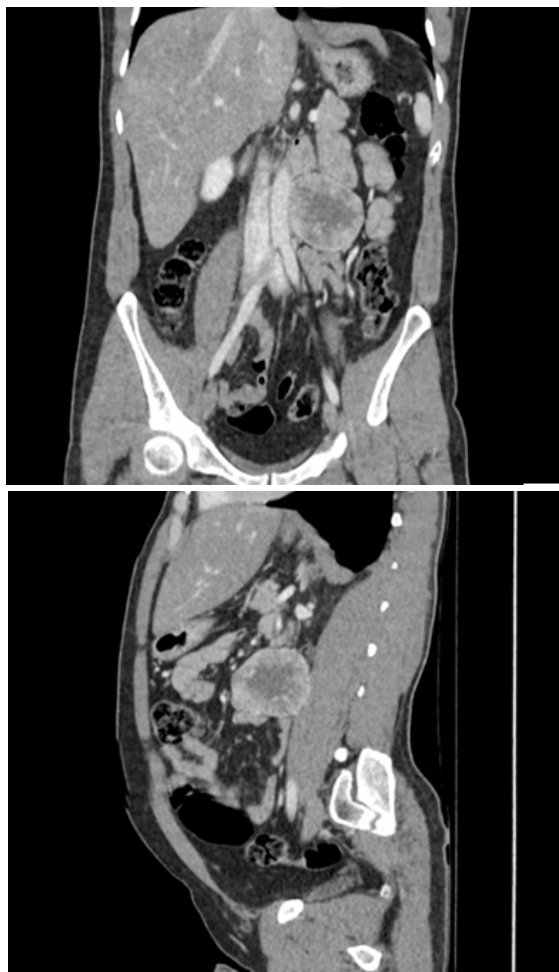

Figura 1: Tomografia Computadorizada (TC) de abdome indicando lesão localizada em retroperitônio à esquerda, abaixo do rim e anterior ao músculo iliopsoas.

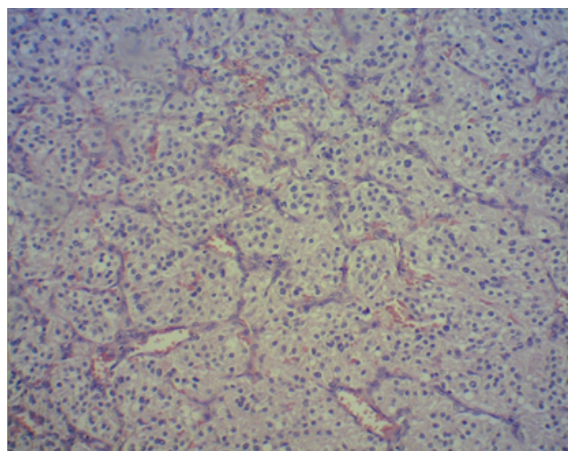


Figura 2: Paraganglioma composto por dois tipos celulares, as células principais, formando ninhos, em padrão alveolar e as de sustentação, que as separa por estroma fibrovascular escasso, rico em pequenos vasos, padrão designado de "zellballen". (HE 200 X)

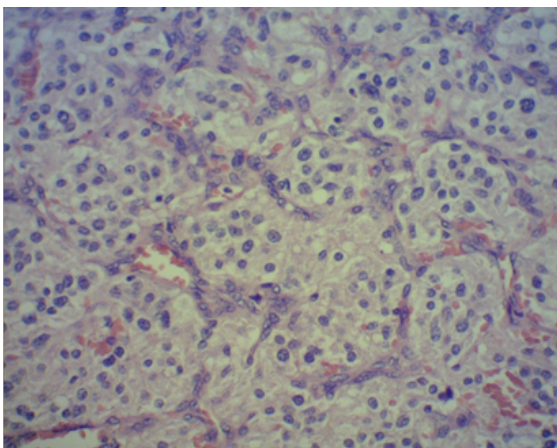


Figura 3: Detalhe das células. (HE 400X)

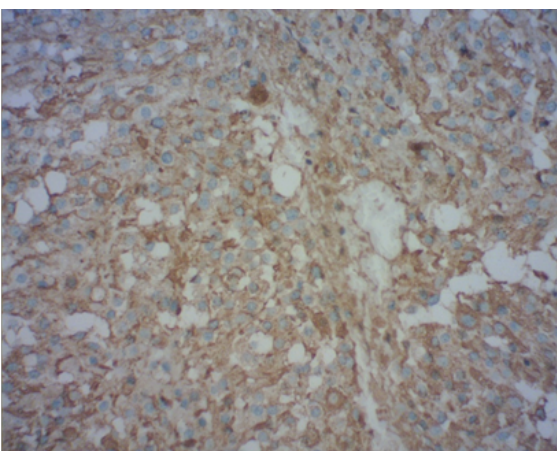


Figura 4: Imuno-histoquímica, positividade para Cromogranina A. (400 X)

INTRODUÇÃO

Os Paragangliomas são neoplasias de rara incidência, originários de células provenientes do Sistema Neuroendócrino Autônomo e com localização extra adrenal, o que os diferencia dos feocromocitomas³. A maioria é benigna, hipervascularizada, de origem familiar, sem distinção de sexo ou idade e tende a ter crescimento progressivo⁴. Sua incidência na população geral varia de 0,005% a 0,1%⁵.

Esses tumores, em sua maioria, são derivados do Sistema Nervoso Parassimpático e são localizados na cabeça, pescoço e ao longo dos ramos dos nervos vago e glossofaríngeo². Em relação aos Paragangliomas derivados do Sistema Nervoso Simpático, o local mais comum de acometimento é

intra-abdominal, geralmente nos espaços para-aórticos e perirenais, sendo o órgão de Zuckerkandl o local mais acometido⁵. Quando encontrado no abdome, um paraganglioma silencioso pode ser confundido com outros tumores retroperitoneais⁶.

Os Paragangliomas são capazes de secretar substâncias vasoativas, principalmente as catecolaminas⁴. Essa característica secretora é responsável pelas repercussões cardiovasculares características dessa neoplasia, a saber, taquicardia, crises hipertensivas, tremores, as quais podem se acentuar durante períodos de estresse¹.

O diagnóstico é difícil em função de sua rara incidência, o que culmina em sua não participação entre os diagnósticos diferenciais de tumores abdominais⁴. O seu diagnóstico pode ser feito com base na dosagem de catecolaminas no sangue ou urina, além da visualização de massas em exames de imagem, como Tomografia Computadorizada (TC) e/ou Ressonância Magnética (RMN) das glândulas adrenais e abdome¹. O tratamento potencialmente curativo inclui ressecção tumoral por via cirúrgica, sendo também fundamental o tratamento com fármacos bloqueadores de receptores alfa e beta adrenérgicos para controle da HTA e prevenção de crise hipertensiva intra-operatória¹.

DISCUSSÃO

Relata-se o caso de um paciente jovem, com fatores de risco cardiovasculares pessoais, e com queixas que levaram à suspeita diagnóstica inicial de Sarcoma Retroperitoneal.

Aproximadamente 55% dos tumores retroperitoneais são sarcomas e se apresentam, em sua maioria, como grandes massas, em virtude de sua localização e pobreza dos sintomas, sendo a dor abdominal frequentemente associada (43% dos pacientes)⁷.

Os tumores mesenquimais malignos, como os sarcomas, são sólidos, apresentam elevada heterogeneidade e alto grau de agressividade⁸. A análise anatomopatológica pré-operatória, dessa forma, torna-se imprescindível para a correta identificação do tipo de tumor e para o planejamento terapêutico⁹.

Algumas técnicas estão disponíveis atualmente para biópsia e, conseqüentemente, estudo

histológico dos tumores de partes moles. A biópsia a céu aberto oferece direto acesso ao tumor, o que permite a coleta de maior material em comparação com as biópsias percutâneas. Tal fator favorece um diagnóstico mais preciso e aumenta a capacidade de diferenciação entre tumores benignos e malignos. A desvantagem da técnica consiste em seu alto custo e alta morbidade¹⁰. Nesse sentido, a biópsia percutânea por agulha grossa (BPAG) é bastante utilizada como método diagnóstico. Ela é capaz de fornecer fragmentos teciduais para análise histológica e apresenta baixo índice de complicações¹¹.

A incidência de eventos clinicamente relevantes pós biópsia percutânea em tumores retroperitoneais é pouco relatada na literatura. Alguns autores descrevem um risco, embora raro, de disseminação tumoral durante o procedimento e eventual recorrência local. Porém, a maioria dos resultados clínicos documentados sugere baixo risco dessa complicação¹². Dessa forma, é importante considerar se a biópsia irá de fato adicionar informações que possam influenciar na conduta terapêutica e planejamento cirúrgico do paciente, motivo pelo qual não foi indicada no caso aqui relatado.

A realização das biópsias percutâneas é geralmente por métodos de imagem, como a ultrassonografia ou a tomografia computadorizada. No entanto, como apenas uma parte do tumor é analisada, o resultado pode ser subestimado¹¹. Quando realizadas antes da ressecção de lesões retroperitoneais, merecem destaque em pacientes candidatos a terapia neoadjuvante, que não foi o caso do paciente descrito no estudo em questão^{13,14}.

No caso apresentado, foi indicada laparotomia a fim de se obter uma ressecção completa do tumor, órgãos e estruturas adjacentes infiltradas e se chegar ao diagnóstico histopatológico.

Durante o período intraoperatório, o paciente apresentou sintomas adrenérgicos de difícil manejo, com hipertensão gradual seguida de hipotensão brusca e mudança do traçado eletrográfico. Tais características podem estar correlacionadas a um Paraganglioma Retroperitoneal.

Os Paragangliomas Retroperitoneais e no órgão de Zuckerkandl são também chamados de feocromocitomas extra adrenais e são extremamente raros. De fato, até 2013, apenas quatro casos

de Paragangliomas Retroperitoneais haviam sido relatados na base de dados eletrônica PubMed¹⁵.

Existem dois tipos de Paragangliomas, a saber, os funcionais e os não funcionais. Os Paragangliomas não funcionais podem provocar sintomas compressivos, como dor abdominal, que pode estar associada a náuseas, vômitos, distensão abdominal e perda de peso. Já os Paragangliomas funcionais (15-24%) são responsáveis por gerar sintomatologia, como hipertensão, dor de cabeça, taquicardia e palpitações, resultado da secreção de catecolaminas. Os sintomas clínicos variam de acordo com a quantidade de catecolaminas liberadas. No entanto, cerca de 30% dos pacientes com Paraganglioma funcional apresentam pressão arterial normal, uma vez que os níveis circulantes de catecolaminas não mantêm uma forte correlação com o grau de hipertensão^{6,14}.

A partir desse contexto, é essencial o acompanhamento intensivo a pacientes hipertensos jovens, objetivando investigar uma possível hipertensão secundária decorrente de tumores liberadores de catecolaminas¹.

Cerca de 18% dos pacientes com Paragangliomas Retroperitoneais são assintomáticos². Porém, crises catecolaminérgicas, como hipertensão e taquicardia, podem ser antecipadas por episódios de ansiedade, trauma, intubação, indução anestésica, entre outros³, o que pode ter precipitado a hipertensão progressiva intraoperatória apresentada pelo paciente aqui relatado.

A diversidade clínica apresentada por esse tipo de tumor muitas vezes torna seu diagnóstico complicado¹⁶. A partir deste contexto, o uso de exames de imagem, como a Tomografia Computadorizada abdominal com contraste e Ressonância Magnética, pode ser útil para o diagnóstico e localização dos Paragangliomas. No entanto, os exames de imagem podem gerar apenas uma hipótese diagnóstica. O diagnóstico confirmatório para esse tipo de tumor consiste em uma histopatológica e imuno-histoquímica. Um teste mais preciso para diagnosticar os Paragangliomas secretores de catecolaminas envolve a medição de metanefrinas no plasma ou na urina, tendo em vista que esses metabólitos são produzidos continuamente dentro do tumor, independente da liberação intermitente de catecolaminas⁴. O tratamento

preferido, de fato, é a ressecção cirúrgica, devido ao potencial maligno dos Paragangliomas⁶.

É fundamental o manejo clínico adequado para possíveis complicações intraoperatórias do tumor, como hipertensão e hipovolemia, que podem, inclusive, ser fatais. Como descrito em nosso relato, embora assintomático, o paciente evoluiu com uma hipertensão gradual durante a cirurgia. Dessa forma, seria indicado o uso de antagonistas de receptores alfa, bloqueadores de canais de cálcio, bloqueadores alfa e beta não-seletivos como manejo pré-operatório¹⁷.

CONCLUSÃO

O caso foi escolhido em função de sua raridade, ausência de antecedentes familiares da doença, pela localização extra adrenal que difere das formas de apresentação mais frequentes desta patologia e pelo diagnóstico intraoperatório.

Para que seja feito um diagnóstico, é necessário que se conheça a doença, suas particularidades e possíveis repercussões. Objetivamos, a partir da apresentação do caso clínico supracitado, elucidar sobre a existência do Paraganglioma e suas principais características a fim de que seja possível seu diagnóstico ainda durante o pré-operatório. Conforme demonstrado por meio do caso clínico, as repercussões intraoperatórias de um Paraganglioma não diagnosticado são drásticas, e, eventualmente, fatais.

Sua raridade e multiplicidade de apresentações são um empecilho diagnóstico, mas atentamos para a necessidade de inclusão do Paraganglioma como diagnóstico diferencial dos tumores peritoneais em função de sua relevância clínica.

REFERÊNCIAS

- Faria J, Valente V, Lima P, Silva JA, Polónia J. Paraganglioma – A propósito de um caso clínico de hipertensão secundária. *Rev Port Cardiol*. 2010;29(10):1583-9.
- Eriutina NA, Pavón CJC, Vásquez CG, Montesinos IG, Galanes SJ, Martínez PAP, et al. Retroperitoneal paraganglioma—Is pre operative embolization useful? *Int J Of Surg Case Rep*. 2017;39(1):64-8.
- Heijneman JAM, Boere IA, Feelders RA, Herder WW, Kros JM, Manintveld OC, et al. Catecholamine-induced cardiomyopathy in a patient with malignant paraganglioma. *The Nether J Of Med*. 2015;73(10):483-6.
- Junior NM, Silva RS, Ribeiro JHA, Batista LC, Bringhamti EMS, Souza BBB, et al. Tumor de corpo carotídeo (paraganglioma): relato de dois casos submetidos a tratamento cirúrgico. *J Vasc Bras*. 2016;15(2):158-64.
- Gannan E, Veenendaal PV, Scarlett A, Ng M. Retroperitoneal non-functioning paraganglioma: A difficult tumour to diagnose and treat. *Int J Of Surg Case Rep*. 2015;17(1):133-5.
- Guo Q, Li B, Guan J, Yang H, Wu Y. Intraoperative diagnosis of functional retroperitoneal multiple paraganglioma: A case report. *Onc Lett*. 2012;4(1):829-31.
- Santos CER, Correia MM, Rymer EM, Stoduto G, Kesley R, Maluly V, et al. Sarcomas Primários do Retroperitônio. *Rev Bras de Canc*. 2007;53(4):443-52.
- Clark MA, Fisher C, Judson I, Path FRC, Judson I, Thomas JM. Soft-tissue sarcomas in adults. *N Engl J Med*. 2005;353:701-11.
- Mankin HJ, Hornicek FJ. Diagnosis, classification, and management of soft tissue sarcomas. *Cancer Control*. 2005;12(1):5-21.
- Cormier JN, Pollock RE. Soft tissues sarcomas. *CA Cancer J Clin*. 2004;54(2):94-109.
- Chojniak R, Grigio HR, Bitencourt AGV, Pinto PNV, Tyng CJ, Cunha IW, et al. Biópsia percutânea por agulha grossa de tumores de partes moles guiada por tomografia computadorizada: resultados e correlação com análise da peça cirúrgica. *Radiol Bras*. 2012;45(5):259-62.
- Berger-Richardson D, Swallow CJ. Needle Tract Seeding After Percutaneous Biopsy of Sarcoma: Risk/Benefit Considerations. *Cancer*. 2016;123(4):560-7.
- Almond LM, Tirota F, Tattersall H, Hodson J, Cascella T, Barisella M, et al. Diagnostic accuracy of percutaneous biopsy in retroperitoneal sarcoma. *Bri J of Surg*. 2019;1(1):1-9.
- Gubert APN, Nery FM, Fin FR, Anghinoni M, Sena RHR. Paraganglioma Retroperitoneal – Relato de Caso. *Rev Med Res*. 2013;15(2):125-31.
- Hu J, Wu J, Cai L, Jiang L, Lang Z, Qu G, et al. Retroperitoneal composite pheocromocytoma-ganglioneuroma: a case report and review of literature. *Diag Patholog*. 2013;8(63):1-5.
- Jiaji Wang BS, Yi Li MS, Nan Xiao MD, Jianmin Duan MS, Ningqiang Yang MS, Junsheng Bao MS, et al. Retroperitoneoscopic Resection of Primary Paraganglioma: Single-Center Clinical Experience and Literature Review. *J Of End*. 2014;28(11):1345-51.
- Balasubramanian G, Nellaiappan V. Functional paraganglioma. *BMJ Case Rep*. 2014; 1(1):1-3.