

Оригінальна стаття / Original article

Journal of PERIOPERATIVE MEDICINE

Медицина Періопераційна • Периоперационная Медицина

• www.perioperative.org.ua •

DOI: 10.31636/prmd.v2i2.5

Лікування поширених гнійних ран різної етіології

Коваленко О. М.¹, Осадча О. І.², Коваленко А. О.², Назаренко В. М.³¹ Національний медичний університет імені О. О. Богомольця, м. Київ.² ДУ "Інститут гематології та трансфузіології НАМН України", Київ.³ Київська міська клінічна лікарня № 2, м. Київ.

Резюме. Актуальність. Проблема гнійних інфекцій хірургічних відділень зростає у зв'язку зі збільшенням резистентності збудників до антибіотиків, тому стає важливим питання розробки нових схем лікування поширених гнійних ран.

Мета дослідження. Розширення можливості лікування гнійних ран з використанням в інфузійній терапії Реосорбілакту, антисептика Декасану і антибіотиків Браксону і Лефлоцину.

Матеріали і методи. У дослідження включено 55 хворих з гнійними ранами різного походження, середній вік хворих – $43,4 \pm 4,7$ років. При лікуванні гнійних ран у хворих основної групи використано антисептичний препарат Декасан з одночасним призначенням для емпіричної антибіотикотерапії Браксону (тобраміцину) та Лефлоцину 750 і включенням у схему інфузійної терапії Реосорбілакту.

Результати. У хворих з поширеними ранами спостерігався інтоксикаційний синдром. Початковий рівень сечовини крові після надходження до відділення перевищував нормативні показники в 1,6–1,7 раза. У хворих групи порівняння визначено достовірне зниження рівня сечовини з 9 доби лікування, а у хворих основної групи – з 5 доби. При проведенні інфузійної дезінтоксикаційної терапії з Реосорбілактом у хворих основної групи вже до 5–7 доби відзначено зниження креатиніну на 23 % від вихідного рівня, а у хворих групи порівняння він залишався підвищеним до 9–11 доби.

Застосування в якості емпіричної терапії антибіотиків Браксону (тобраміцину) і Лефлоцину 750 (левофлоксацину) призвело до зменшення лейкоцитозу, токсичної зернистості нейтрофілів та лейкоцитарного індексу інтоксикації (ЛІІ).

Застосування Декасану для обробки ран сприяло зменшенню кількості мікробних асоціацій до 9 доби до $1,6 \pm 0,3$ у.о. Бактеріальна забрудненість ран знижувалася до рівня, придатного для проведення ефективної аутодермопластики ($< 10^4$ КУО на 1 г тканини).

Висновки: застосування комплексної програми лікування хворих з гнійними ранами різного походження сприяло зменшенню інтоксикаційного синдрому, швидшому зниженню кількості мікроорганізмів у рані, підготовці ран до шкірної пластики, скороченню строків лікування на 4,3 доби.

Ключові слова: поширені гнійні рани, Декасан, Браксон (тобраміцин), Лефлоцин 750, інтоксикаційний синдром, дезінтоксикаційна терапія, Реосорбілакт

Вступ

Кількість пацієнтів із поширеними гнійними ранами неопікової етіології в опікових стаціонарах має тенденцію до зростання і становить 15–20 % від усіх хворих, госпіталізованих для відновлення шкірного покриву. Найбільш розповсюдженими є післяфлегмонозні рани

та посттравматичні гнійні ураження м'яких тканин. Складний патогенез ранового процесу при поширених гнійних ранах зумовлює необхідність диференційованого підходу до вибору лікувальних засобів для місцевого і загального лікування [1].

Основні принципи лікування поширених гнійних ран (при втраті шкіри на площі понад 3% поверхні тіла) включають антибактеріальну, дезінтоксикаційну інфузійну, імунорегулюючу, стимулюючу терапію, місцеве консервативне та хірургічне лікування ран [1, 2].

Застосування антибактеріальних засобів є часткою комплексного лікування пацієнтів з гнійним захворюванням м'яких тканин, однак, як правило, застосовується один антибіотик відповідно до бактеріологічного посіву та чутливості до антибіотиків. Часто висівається один збудник. Але поширені гнійні рани у 100% випадків контаміновані змішаною мікрофлорою [3]. Тому емпірична антибактеріальна терапія має бути обґрунтованою.

У 2018 році Всесвітня асоціація ургентної хірургії (WSES) та Європейська асоціація хірургічної інфекції (SIS-E) провели погоджувальну конференцію і прийняли Рекомендації щодо лікування інфекцій шкіри і м'яких тканин. У цих Рекомендаціях зазначено, що у хворих з поширеними гнійними ранами спостерігається зростання резистентності збудників, тому лікування гнійно-запальних захворювань вимагає місцевого застосування протимікробних матеріалів на основі антисептиків багатокомпонентної дії в комбінації з антибіотиками [4].

Для місцевого лікування застосовуються різні класи антисептиків, таких як хлоргексидин, бетадин, октенісепт та інші [5]. Препарат бетадин є йодофором, активна речовина якого представлена повідон-йодом у вигляді комплексу полівінілпіролідону йоду. Завдяки наявності у складі бетадину активного йоду, препарат володіє широким бактерицидним, спороцидним та противірусним спектром дії, особливо щодо грамнегативних бактерій і найпростіших [6]. Частина хворих не переносить йод, щоденне застосування цього препарату при поширених ранах призводить до всмоктування надмірної кількості йоду з відповідними наслідками [7]. Труднощі лікування гнійно-запальних ускладнень у хворих з поширеними гнійними ранами обумовлені різними факторами, а саме: полімікробним характером інфекції, частим виділенням нозокоміальної мікрофлори, високим рівнем стійкості мікроорганізмів до традиційних антибіотиків, швидким розвитком резистентності під час лікування, відсутністю можливості вчасного застосування вартісних антибіотиків широкого спектра дії, недостатньою концентрацією антибіотиків в осередку ураження при їх системному застосуванні, зниженням імунної реактивності організму постраждалого [8].

Пошуки методів лікування гнійних ран і боротьби з рановою інфекцією мають тривалу історію: надії не раз покладалися на антибіотики, протеолітичні ферменти, багатообіцяючі антибактеріальні засоби, методи фізичного впливу – ранові покриття, лазер, ультразвук, гіпербаричну оксигенацію [9, 10, 11]. Однак у подальшому всі ці методи поряд з позитивними ре-

зультатами мали недоліки біологічного, технічного та економічного характеру.

Кожен з цих методів не мав універсального впливу на рановий процес, тому проблема лікування гнійної інфекції зберігає свою актуальність, потребуючи подальших розробок.

Мета роботи: покращити результати лікування хворих з поширеними гнійними ранами різного походження шляхом використання комплексної програми, яка включає антибактеріальну терапію, дезінтоксикаційну терапію та сучасне місцеве лікування.

Матеріали і методи

Під спостереженням перебували 55 хворих з гнійними ранами різного походження, які протягом 2018–2019 рр. лікувалися в дорослому опіковому відділенні Київської МКЛ № 2. Середній вік хворих основної групи становив $41,2 \pm 6,8$ роки, хворих групи порівняння – $43,8 \pm 4,5$ роки.

Причиною гнійних ран були: у 40% хворих – флегмона, у 30,9% хворих – посттравматична загибель клаптів, які були фіксовані швами при первинній хірургічній обробці в травматологічному відділенні, у 20% хворих – посттравматичне нагноєння м'яких тканин, у 5,5% хворих – інфіковані поширені гематоми і у 3,6% хворих – флегмона Фурньє. Давність захворювання, залежно від причини уражень, коливалася від 7 до 13 діб, після чого хворі переводились для подальшого лікування з відновленням шкірних покривів до опікового центру.

Лікування хворих з гнійними ранами починалося з дезінтоксикаційної інфузійної терапії, антибактеріальної терапії та хірургічної обробки ран. Реально перші результати мікробіологічного контролю та чутливості до антибіотиків можна було отримати лише через 5–7 діб після госпіталізації хворого до стаціонару. Оскільки при значних за площею ранах антибактеріальну терапію необхідно розпочинати відразу, то важливе значення мають алгоритми емпіричної терапії. Але не завжди вимоги алгоритму співпадають із наявністю препаратів у відділенні.

Залежно від застосованої програми лікування всі хворі були розподілені на дві клінічні групи.

Основна група ($n = 25$): поряд зі стандартною терапією в комплексному лікуванні застосовувалися: для дезінтоксикаційної терапії – Реосорбілакт, для антибактеріальної терапії – антибіотики широкого спектра дії Браксон (тобраміцин) та Лефлоцин 750 (левофлоксацин), місцево – рани оброблялися Декасаном і закривалися пов'язками з Декасаном і гіперосмолярними мазями.

Група порівняння ($n = 30$) включала пацієнтів, яким проводилася стандартна терапія: антибактеріальна терапія – цефтріаксон, наявний у відділенні, інфузійна терапія розчинами Рінгера, глюкози, фізіологічним

розчином, місцево рани оброблялись із застосуванням гіперосмолярних антибактеріальних мазей (діоксизоль), загальне лікування також включало спазмолітики, дезагреганти, антикоагулянти.

Хворі на цукровий діабет були виключені з дослідження.

Хірургічна обробка ран проводилася під загальним знеболенням в операційній: виконувалось широке розсічення ран, розкриття усіх закутків, висічення нежиттєздатних тканин, дренажування ран. Рановий вміст піддавався бактеріологічному дослідженню для визначення характеру мікрофлори та її чутливості до антибіотиків.

З метою контролю ефективності лікувального процесу оцінювалися: динаміка змін вмісту лейкоцитів у крові, лейкоцитарного індексу інтоксикації (ЛІІ), токсогенної зернистості (ТЗН) нейтрофільних гранулоцитів (НГ), біохімічні маркери ендотоксикозу (вміст сечовини і креатиніну). Концентрація середньомолекулярних пептидних компонентів кислорозчинної фракції плазми крові визначалась універсальним субстратом ендотоксикозу, який обумовлює розвиток цього синдрому при різних патологічних станах, тому досліджували динаміку змін рівня молекул середньої маси (МСМ) у плазмі крові [12].

Динаміка ранового процесу визначалась за часом зменшення набряку, гіперемії країв ран, ступеня ексудатції, терміном очищення ран від нежиттєздатних тканин, строками появи грануляційної тканини і крайової епітелізації, строками аутодермопластики і повного загоєння. Здійснювався мікробіологічний контроль ран.

Статистична обробка даних, розрахунок достовірності відмінностей отриманих результатів проводились із застосуванням програм Microsoft Office Excel, Biostat 4.03.

Результати

Наявність поширених ран супроводжувалась низкою змін загальнобіологічного характеру, що свідчило про розвиток синдрому ендогенної інтоксикації. Це виражалось у підвищенні кількості лейкоцитів у периферичній крові та ЛІІ, рівня МСМ. При біохімічному дослідженні реєструвалося вихідне підвищення рівня

сечовини і креатиніну крові, що характеризувало наявність органної дисфункції.

Одним з основних методів дезінтоксикації є інфузійна терапія з форсованим діурезом. Проводиться інфузійна штучна гемодилуція, що дозволяє знизити концентрацію токсичних продуктів в організмі завдяки поліпшенню мікроциркуляції і “вимиванню” ендотоксинів з тканин; а потім форсування діурезу шляхом введення гіпертонічних розчинів або діуретичних засобів (лазикс, фуросемід) [13].

Застосування гіперосмолярного розчину Реосорбілакт у складі інфузійної терапії у хворих основної групи призводило до збільшення градієнта концентрації на кордонах водних секторів і викликало переміщення води з клітинного та міжклітинного просторів у судинне русло, що викликало додаткову гемодилуцію, а позаяк Реосорбілакт володіє діуретичним ефектом, вводити додатково діуретики не було потрібно [13].

Динаміка біохімічних показників крові хворих з поширеними гнійними ранами наведена в табл. 1.

Початковий рівень сечовини крові у хворих обох груп після госпіталізації до відділення перевищував нормативні показники в 1,6–1,7 раза, визначаючи ступінь вираженості ендотоксикозу та органної дисфункції.

У хворих групи порівняння достовірно зниження рівня сечовини визначено з 9 доби лікування, а у хворих основної групи – з 5 доби лікування, коли він досягав нормальних величин. У хворих основної групи рівень сечовини на 5–7 добу лікування зменшився в 1,9 раза порівняно з 2–3 добою. У хворих групи порівняння рівень сечовини знизився незначно – в 1,3 раза.

У хворих основної групи відзначена достовірно швидша позитивна динаміка: до 5 доби лікування рівень сечовини став у 1,3 раза нижчим, ніж у хворих контрольної групи.

Більш показові зміни відзначені при аналізі динаміки рівня креатиніну.

У хворих контрольної групи достовірно зниження рівня креатиніну відбувалося лише з 9 доби лікування, що свідчило про тривале зберігання органної (ниркової) дисфункції. При проведенні інфузійної дезінтоксикаційної терапії з Реосорбілактом у хворих основної групи

Таблиця 1. Динаміка біохімічних показників

Показники	Час після травми					
	2–3 доба		5–7 доба		9–11 доба	
	основна група	група порівн.	основна група	група порівн.	основна група	група порівн.
Креатинін, мкмоль/л	140,6 ± 9,1	138,4 ± 6,5	108,4 ± 4,8	128,6 ± 5,8	106,4 ± 4,9	109,5 ± 6,9
Сечовина, млмоль/л	14,4 ± 3,5	13,5 ± 2,1	7,6 ± 0,4	10,3 ± 1,4	5,6 ± 0,4	7,2 ± 0,3
МСМ, у.о.	0,93 ± 0,03	0,91 ± 0,02	0,72 ± 0,08	0,85 ± 0,05	0,61 ± 0,07	0,64 ± 0,04

вже до 5–7 доби лікування відзначено істотне зниження креатиніну – на 23% від вихідного рівня, креатинін наблизився до нормальних величин – 108 ± 4 мкмоль/л, а у хворих групи порівняння в цей час показник залишався підвищеним – до 128 ± 5 мкмоль/л, і приходив до норми лише на 9–11 добу лікування.

У хворих обох груп протягом усього часу дослідження встановлено достовірне підвищення вмісту МСМ у сироватці крові.

При аналізі динаміки змін вмісту МСМ у хворих основної групи, що перебували на комбінованій терапії, відбувалося достовірне та істотне зниження МСМ – у 1,3 раза до 5–7 доби.

На 5–7 добу спостерігалось достовірне розходження між показниками основної групи і групи порівняння на користь першої. Надалі за рівнем МСМ досліджувані групи не розрізнялися. Аналіз результатів у контрольній групі свідчив про тривале збереження ознак ендотоксикозу, оскільки навіть до 5–7 доби рівень МСМ перевищував нормативний майже в 1,5 раза (рис. 1).

Позитивний лікувальний дезінтоксикаційний ефект при використанні Реосорбілакту полягає в особливостях його вмісту. Збалансований катіонний склад, іони K^+ , Ca^+ , Mg^+ сприятливо впливають на нормалізацію серцевої діяльності й нервової провідності. Велика кількість лактату сприяє істотному підвищенню лужного резерву карбонатного буфера плазми крові, що надзвичайно важливо для усунення ацидозу [14].

Антимікробна терапія – найважливіша складова частина комплексного лікування хворих з хірургічною інфекцією. Однак, покращуючи перспективи боротьби з інфекцією, вона не може замінити собою радикальних прийомів хірургічного лікування, в першу чергу – хірургічної обробки ран, розкриття і дренивання гнійних вогнищ.

Із інфікованих ран хворих, що були переведені з інших лікувальних закладів, висівалися синьогнійна та

кишкова палички. Оскільки останнім часом бакпосіви інфікованих ран дають чутливість мікробів забруднених ран до аміноглікозидів, хворим основної групи в якості емпіричної терапії призначався Браксон (тобраміцин), а для боротьби з коковою мікрофлорою – Лефлоцин 750 (левофлоксацин).

Браксон є антибіотиком широкого спектра дії з групи аміноглікозидів, високоактивний щодо грамнегативних мікроорганізмів (*Pseudomonas aeruginosa*, *Acinetobacter spp.*, *Escherichia coli*, *Klebsiella spp.*, *Serratia spp.*, *Providencia spp.*, *Enterobacter spp.*, *Proteus spp.*, *Salmonella spp.*, *Shigella spp.*).

При інфекціях тяжкого перебігу добова доза Браксону може бути збільшена до 4–5 мг/кг; кратність введення – 4 рази на добу.

Лефлоцин 750 – фторхінолон III покоління, широкого спектра, але особливо ефективний відносно грампозитивних бактерій *Enterococcus faecalis*, *Staphylococcus aureus*, *Staphylococcus epidermidis*, *Streptococcus pneumoniae*, *Streptococcus pyogenes*, *Streptococcus agalactiae*, *Viridans group streptococci*, *Enterobacter cloacae*, *Enterobacter aerogenes*, *Enterobacter agglomerans*, *Enterobacter sakazakii*, призначався внутрішньовенно – по 750 мг 1 раз на добу.

Особливістю клінічного перебігу поширених гнійних ран є симптоми системної запальної реакції та інтоксикації – тяжкий загальний стан, гіпертермія, при лабораторних дослідженнях визначаються анемія, лейкоцитоз, зсув формули крові вліво.

При надходженні хворих до відділення було відзначено зміни у формулі крові: зсув її вліво, кількість лейкоцитів становила відповідно $18,7 \pm 1,4 \times 10^9$ /л та $17 \pm 2,1 \times 10^9$ /л, збільшувався ЛПІ і становив відповідно $4,8 \pm 0,5$ од. та $4,6 \pm 0,4$ од., кількість лімфоцитів збільшувалась на 25–30%, що вказувало на підвищену імунологічну активність організму.

При початковому однаковому рівні лейкоцитозу та ЛПІ в групах дослідження в процесі лікування було зареєстровано достовірно більш раннє зниження цих показників у пацієнтів основної групи на 5–7 добу від початку лікування і спостереження (табл. 2).

Вже на 5–7 добу регрес ЛПІ відбувався достовірно швидкими темпами в обох групах. При цьому у хворих основної групи регрес ЛПІ відбувався в 1,4 раза швидше і становив $2,5 \pm 0,3$ у.о., що свідчило про зменшення бактеріального компонента ендогенної інтоксикації. На 9–11 добу у хворих обох груп визначено значне зниження ЛПІ: відповідно до $1,6 \pm 0,2$ у.о. і $1,8 \pm 0,3$ у.о. (рис. 2).

В результаті лікування лейкоцитоз зменшувався в обох групах на 5–7 і 9–11 добу. До 5–7 доби лікування у хворих основної групи токсична зернистість НГ зменшилась на 34% і у хворих групи порівняння – на 25% (рис. 3).

Усі хворі з поширеними гнійними ранами були переведені з інших лікувальних закладів для підготов-

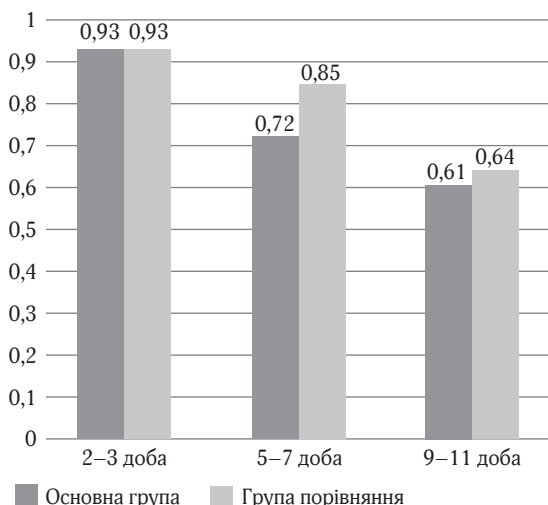


Рис. 1. Рівень молекул середньої маси (МСМ), у.о.

Таблиця 2. Гематологічні та розрахункові показники ендогенної інтоксикації

Показники	2–3 доба		5–7 доба		9–11 доба	
	осн.	порівн.	осн.	порів.	осн.	порів.
Лейкоцити, $\times 10^9$	18,7 \pm 1,4	17,5 \pm 2,1	15,2 \pm 2,1	16,5 \pm 3,0	14,2 \pm 2,1	15,4 \pm 1,5
ТЗН, %	30,1 \pm 3,1	33,3 \pm 4,2	20,4 \pm 2,2	25,5 \pm 3,2	20,5 \pm 3,2	20,8 \pm 3,1
ЛІІ, у.о.	4,8 \pm 0,5	4,6 \pm 0,4	2,5 \pm 0,3	3,5 \pm 0,5	1,6 \pm 0,2	1,8 \pm 0,3

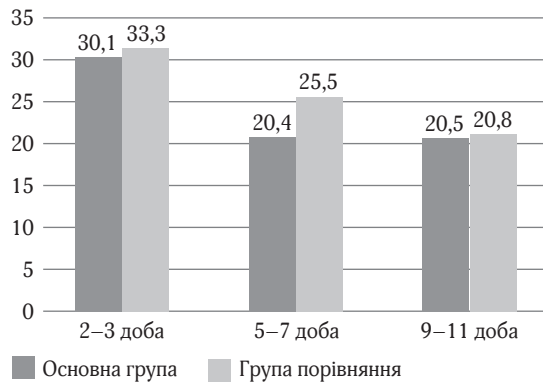


Рис. 2. Токсична зернистість нейтрофілів (ТЗН), %

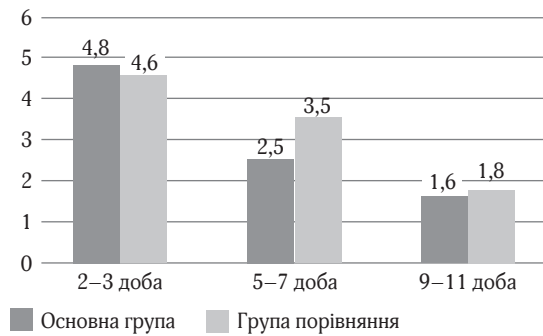


Рис. 3. Зміни лейкоцитарного індексу інтоксикації (ЛІІ), у. о.

ки до пластичного закриття і виконання різних видів шкірної пластики. Ефективність шкірної пластики багато в чому залежить від адекватної підготовки ранової поверхні. Перш ніж виконувати цю операцію, необхідно домогтися повного очищення рани, розвитку якісних грануляцій. Крім того, обов'язковою умовою є незначна (нижче критичного рівня) мікробна забрудненість рани – до 10^5 КУО на 1 г тканини.

У зв'язку з наявністю в ранах поліетиологічної нозокоміальної інфекції з резистентністю до багатьох антибактеріальних засобів доводиться застосовувати комбінацію антибіотиків та антисептичних засобів.

Сучасний антисептик Декасан, який застосовувався у хворих основної групи, володіє високими протимікробними властивостями щодо грампозитивних (*S. aureus*, *S. epidermidis*, *Enterococcus spp.*) та грамнегативних (*P. aeruginosa*, *A. baumannii*, *Proteus spp.*, *E. coli*, *K. pneumoniae*) бактерій, *C. albicans*, збудників гнійно-запальних ускладнень у хворих з гнійними ранами, має потужну бактерицидну дію на *S. aureus*, *A. baumannii*, *P. aeruginosa*, *Proteus spp.*, *E. coli* порівняно з мірамістином та хлоргексидину біглюконатом [15].

До початку лікування характер мікрофлори у хворих обох груп був рівнозначний, переважали штами синьогнійної, кишкової палички і стафілокока з високим ступенем обсіменіння – 3×10^7 – 3×10^8 КУО на 1 г тканини (табл. 3).

Показники перебігу ранового процесу у хворих груп порівняння мають свої особливості. При мікробіологічному дослідженні ранового вмісту в динаміці було

виявлено збільшення числа асоціацій мікроорганізмів (синьогнійна паличка + стафілокок, кишкова паличка + *Gr* + коки) на 5–7 добу після травми до $2,9 \pm 0,9$ асоціатів, мікробна колонізація ран досить висока – $\geq 3 \times 10^6$ КУО на 1 г тканини. В той же час у хворих основної групи даний показник достовірно знижувався на 5–7 добу лікування до 2×10^5 КУО на 1 г тканини.

У період з 5–7 доби після надходження до стаціонару в ранах відбувається чергова зміна збудника, рани колонізуються полірезистентними, госпітальними штамми мікроорганізмів, представленими в більшості випадків асоціаціями грампозитивної і грамнегативної флори. У зв'язку з цим хворим основної групи призначався другий антибіотик Лефлоцин 750; до цього періоду особливо важливо продовжувати щоденну активну обробку ран із Декасаном. У хворих основної групи на 9–11 добу після початку лікування у відділенні бактеріальна забрудненість знижувалася до рівня, придатного для ефективної аутодермопластики ($< 2 \times 10^4$ на 1 г тканини). Застосування Декасану для обробки ран, Браксону і Лефлоцину 750 внутрішньовенно сприяло зменшенню кількості мікробних асоціацій до $1,6 \pm 0,3$ до 13 доби лікування.

Аналіз отриманих результатів показав, що використання Декасану з гіперосмолярними мазями в лікуванні гнійних ран сприяло швидкому зниженню обсіменіння ран і значній елімінації мікробної флори. Швидше зниження кількості мікроорганізмів у рані при комплексному лікуванні ран відіграє важливу роль у процесі загоєння гнійних ран.

Таблиця 3. Зміни мікрофлори ран

Показники	Доба після травми					
	2–3 доба		5–7 доба		9–11 доба	
	основна група	група порівняння	основна група	група порівняння	основна група	група порівняння
Колонізація ран, /г	3×10^7	3×10^8	2×10^5	3×10^6 **	2×10^4 **	3×10^5 **
Мікробна асоціація	$2,4 \pm 0,7$	$2,1 \pm 0,7$	$1,7 \pm 0,6$	$2,9 \pm 0,9$ **	$1,6 \pm 0,3$	$2,0 \pm 0,8$ **

** – $p \geq 0,05$ порівняно з групою порівняння

Клінічні спостереження показали, що застосування комплексного підходу до лікування гнійних ран у хворих з поширеними гнійними ранами значно покращило перебіг ранового процесу.

У хворих основної групи на $4,5 \pm 0,5$ добу лікування мало місце зменшення запальних проявів в оточуючих тканинах. На 11 добу з'явилися соковиті, зернисті грануляції, що дозволяло на 15,7 добу виконати першу аутодермопластику. У хворих основної групи термін стаціонарного лікування знизився на 4,3 доби.

Таким чином, проведені клініко-лабораторні дослідження показали, що при гнійно-запальних захворюваннях м'яких тканин, які супроводжуються клінічною картиною загальної інтоксикації, удосконалення дезінтоксикаційної терапії з включенням Реосорбілакту, впровадження ефективних методів хірургічної обробки ран із застосуванням сучасних антисептичних засобів (Декасан) та антибіотиків (Браксон, Лефлорин 750) дозволяє покращити результати лікування та пришвидшити процес одужання хворих.

Висновки

Застосування комплексної програми лікування хворих з гнійними ранами різного походження сприяло зменшенню інтоксикаційного синдрому, швидшому зниженню кількості мікроорганізмів у рані, підготовці ран до шкірної пластики та скороченню загальних строків лікування на 4,3 доби.

Література

- Shapryns'kyj VO, Skal's'kyj SS, Palamarchuk SV, Shapryns'kyj YeV. Suchasni pidkhody do likuvannia hnijnykh ran. Nevyrisheni Problemy [Modern approaches to the treatment of purulent wounds. Unresolved Problems]. Shpytal'na khirurgiya. Journal of the name of L. Y. Kovalchuk; 2015; 3:70–73. [In Ukrainian]. Available from: <https://ojs.tdmu.edu.ua/index.php/surgery/article/view/5034/4637>.
- Dacenko BM, Percev IM, Tamm TI, Belov SG, Chefranov AV, Dacenko A. B et al. Mestnaja profilaktika nagnoenija ran i principy ih lechenija v faze gnojnogo vospalenija [Local prevention of supuration of wounds and principles of their treatment in purulent inflammation phase]. Problemi vijs'kovoї ohoroni zdorov'ja. 2012; 34(2):248–255. [In Russian]. Available from: [http://nbuv.gov.ua/UJRN/prvoz_2012_34\(2\)_37](http://nbuv.gov.ua/UJRN/prvoz_2012_34(2)_37).
- Volkov AO. Mikroflora gnijnih ran ta suchasni pidhody do vikorystannia antiseptikiv v hirurhichnij praktici [Microflora of purulent wounds and modern approaches to antiseptics' use in surgical practice]. Annals of Mechnikov Institute; 2009; 2:19–23. [In Ukrainian].
- Sartelli M, Guirao X, Hardcastle TC, Kluger Y, Boermeester MA, Raşa K et al. 2018 WSES/SIS-E consensus conference: recommendations for the management of skin and soft-tissue infections. World Journal of Emergency Surgery [Internet]. Springer Science and Business Media LLC; 2018 Dec; 13(1). Available from: <https://doi.org/10.1186/s13017-018-0219-9>
- Nazarchuk OA. Suchasni aspekty doslidzhennia i vykorystannia antyseptikiv v medytsyni [Modern aspects of the research and usage of antiseptics in medicine]. Biomedical and biosocial anthropology. 2014; 23:29–35. [In Ukrainian].
- Seifi B, Sahbaei F, Zare M, Abdoli A, Heidari and. A Comparative Study Between Povidone-iodine and Manugel 85 on Surgical Scrub. Materia Socio Medica [Internet]. ScopeMed International Medical Journal Management and Indexing System; 2016; 28(5):348. Available from: <https://doi.org/10.5455/msm.2016.28.348-352>
- Luo Y, Kawashima A, Ishido Y, Yoshihara A, Oda K, Hiroi N et al. Iodine Excess as an Environmental Risk Factor for Autoimmune Thyroid Disease. International Journal of Molecular Sciences [Internet]. MDPI AG; 2014 Jul 21; 15(7):12895–912. Available from: <https://doi.org/10.3390/ijms150712895>
- Nahajchuk VI, Nazarchuk OA, Palij IH et al. Kharakterystyka suchasnykh infektsijnykh uskladnen' u khvorykh z opikamy [To characteristics of modern infectious complications in patients with burn]. Ukrains'kyj medychnyj zhurnal; 2014; 5(103):123–126. [In Ukrainian].
- Negut I, Grumezescu V, Grumezescu A. Treatment Strategies for Infected Wounds. Molecules [Internet]. MDPI AG; 2018 Sep 18; 23(9):2392. Available from: <https://doi.org/10.3390/molecules23092392>
- Tewarie L, Chernigov N, Goetzenich A, Moza A, Autschbach R, Zayat R. The Effect of Ultrasound-Assisted Debridement Combined with Vacuum Pump Therapy in Deep Sternal Wound Infections. Annals of Thoracic and Cardiovascular Surgery [Internet]. Editorial Committee of Annals of Thoracic and Cardiovascular Surgery; 2018; 24(3):139–46. Available from: <https://doi.org/10.5761/atcs.0a.17-00244>
- Vil'tsaniuk OA. Efektyvnist' zastosuvannia mazedj "Oflokain Darnytsia" ta "Metyluratsyl iz miramistynom" v kompleksnomu likuvanni hnijno-zapal'nykh zakhvoriuvan' m'iakykh tkanyn [Efficiency of the use of ointments. oflocaïn. darnytsa and methyluracil with myramistin. in complex treatment of purulent and inflammatory diseases of soft tissues J]. Shpytal'na khirurgiya; 2011; 4:56–59. [In Ukrainian].
- Vozniuk VV. Otsinka endotoksykozu pry riznykh patolohichnykh stanakh [Evaluation of endotoxemia in various pathological con-

- ditions Journal of the practitioner]. Zhurnal praktychnoho likaria; 2006; 4:27–39. [In Ukrainian].
13. Chernyj VY, Kolesnykov AN, Olejnykov KN, Ehorov AA, Byloshapka VY. Ratsyonal'naia ynfuzyonnaia terapiya [Rational infusion therapy]. Izdatel' Zaslavskiy AYU; 2012:188 p. [In Russian].
 14. Ivashchenko AV. Reosorbylakt v kompleksnom lechenyy fenomena "zastyvshej rany" u bol'nykh s dyabetycheskoj stopoj [Reosorbilact in the complex treatment of the phenomenon of "frozen wounds" in patients with diabetic foot]. Ukrains'kyj khimioterapevtychnyj

- zhurnal; 2012; 3(26):75–77. [In Russian]. Available from: <https://www.uf.ua/endokrynolog-ru/reosorbylakt-v-kompleksnom-lechenyy-fenomena-zastyvshej-rany-u-bolnyh-s-dyabetycheskoj-stopoj>
15. Nazarchuk OA, Nahajchuk VI. Otsinka efektyvnosti zastosuvannya dekasanu, dekametoksynu ta joho kompozytsii u patsientiv z vazhkoju termichnoiu travmoiu [Evaluation of the effectiveness of the use of decasan, decamethoxin and its composition in patients with severe thermal trauma] Annals of Mechnikov Institute; 2015; 2:184–190. [In Ukrainian].

Лечение обширных гнойных ран различной этиологии

Коваленко А. М.¹, Осадчая О. И.², Коваленко А. О.², Назаренко В. М.³

¹Национальный медицинский университет имени А. А. Богомольца

²ГУ "Институт гематологии и трансфузиологии НАМН Украины"

³Киевская городская клиническая больница № 2, Киев

Резюме. Актуальность. Проблема гнойных инфекций хирургических отделений возрастает в связи с увеличением резистентности возбудителей к антибиотикам, поэтому становится важным вопрос разработки новых схем лечения обширных гнойных ран.

Цель исследования. Расширение возможности лечения гнойных ран с использованием в инфузионной терапии Реосорбилакта, антисептика Декасана и антибиотиков Браксона и Лефлоцина.

Материалы и методы. В исследование включено 55 больных с гнойными ранами различного происхождения, средний возраст больных – 43,4 ± 4,7 лет. При лечении гнойных ран у больных основной группы использован антисептический препарат Декасан с одновременным назначением для эмпирической антибиотикотерапии Браксона (тобрамицин) и Лефлоцина 750 и включением в схему инфузионной терапии Реосорбилакта.

Результаты. У больных с распространенными ранами наблюдался интоксикационный синдром. Начальный уровень мочевины крови после поступления в отделение превышал нормативные показатели в 1,6–1,7 раза. В группе сравнения определено достоверное снижение уровня мочевины с 9-х суток лечения, а у больных основной группы – с 5 суток. При проведении инфузионной дезинтоксикационной терапии с Реосорбилактом у больных основной группы уже к 5–7 суткам отмечено снижение креатинина на 23% от исходного уровня, а в группе сравнения он оставался повышенным до 9–11 суток.

Применение в качестве эмпирической терапии антибиотиков Браксона (тобрамицина) и Лефлоцина 750 (левофлоксацина) привело к уменьшению лейкоцитоза, токсической зернистости нейтрофилов и лейкоцитарного индекса интоксикации (ЛИИ). Применение Декасана для обработки ран способствовало уменьшению количества микробных ассоциаций до 9-х суток до 1,6 ± 0,3 у.е. Бактериальная загрязненность ран снижалась до уровня, пригодного для проведения эффективной аутодермопластики (<10⁴ КОЕ на 1 г ткани).

Выводы: применение комплексной программы лечения больных с гнойными ранами различного происхождения способствовало уменьшению интоксикационного синдрома, более быстрому снижению количества микроорганизмов в ране, подготовке ран к кожной пластике, сокращению сроков лечения на 4,3 суток.

Ключевые слова: обширные гнойные раны, Декасан, Браксон (тобрамицин), Лефлоцин 750, интоксикационный синдром, дезинтоксикационная терапия, Реосорбилакт

Treatment of widespread infected wounds of different etiology

Kovalenko O. M.¹, Osadcha O. I.², Kovalenko A. O.², Nazarenko V. M.³

¹Bogomolets National Medical University

²DU "Institute of Hematology and Transfusiology of the NAMS of Ukraine"

³Kyiv city hospital № 2, Kyiv, Ukraine

Abstract. Background. The infections problem of the surgical departments is increasing due to resistance of pathogens to antibiotics, so it becomes an important issue to develop new regimens for the treatment of common infected wounds.

The aim of the study was expanding the possibility of treating infected wounds with the use of infusion therapy with reosorbylact, decasan antiseptic, and braxone and leflocin antibiotics.

Materials and Methods. 55 patients with infected wounds of different etiology were included in the study. The mean patients age was 43.4 ± 4.7 years. Decasan antiseptic used in the treatment of infected wounds in patients of the main group, the antibiotics braxon (tobramycin) and leflocin 750 (levofloxacinum) is intended simultaneously for empirical antibiotic therapy, reosorbylact solution is included in the infusion therapy.

Results. Intoxication syndrome was observed in patients with widespread infected wounds. The initial level of urea blood exceeded 1.6–1.7 times after the patient admission. Creatinine level decreased by 23% from baseline for 5–7 days of treatment, in patients of the main group during infusion detoxication therapy with Reosorbylact, it remained raised to 9–11 days in patients of the comparison group. Leukocytosis, TGN, and LII decreased in case of empirical antibacterial therapy with braxone (tobramycin) and leflocin 750. The number of microbial associations decreased to 1.6 ± 0.3 using decasan for wound treatment up to 9 days. Bacterial contamination of wounds decreased to a level suitable for effective auto graft (<10⁴ per 1 g of tissue).

Conclusions. The complex program of treatment for patients with infected wounds contributed to the reduction of intoxication syndrome, faster reduction of the number of microorganisms in the wound, preparation of wounds for skin graft, shortening the treatment time by 4.3 days.

Key words: widespread infected wounds, decasan, intoxication syndrome, detoxication therapy, reosorbylact infusion, braxone (tobramycin), leflocin 750