

Felnőttkorban véletlenül felfedezett aortaív-interruptió

Németh Nóra¹, Ágoston Gergely¹, Illés Blanka¹, Bogáts Gábor², Babik Barna³, Barzó Pál⁴, Pálinkás Eszter⁵, Varga Albert¹

Szegedi Tudományegyetem, Általános Orvostudományi Kar, ¹Családorvosi Intézet, ²II. számú Belgyógyászati Klinika és Kardiológiai Központ, Szívsebészeti Klinika, ³Aneszteziológiai és Intenzív Terápiás Intézet, ⁴Idegsebészeti Klinika, ⁵Szegedi Tudományegyetem Általános Orvostudományi Kar, Szeged

Levelezési cím:

Dr. Németh Nóra, Szegedi Tudományegyetem, Általános Orvostudományi Kar, Családorvosi Intézet, 6720 Szeged, Tisza Lajos körút 109. E-mail: doctor.nora.nemeth@gmail.com

Az esetek döntő többségében az aorta interruptiója a méhen kívüli élettel nem összeegyeztethető fejlődési rendellenesség. Kezelés nélkül az érintett újszülöttek a ductus arteriosus záródása következtében az első héten meghalnak. Azokban a ritka esetekben, amikor erős kollaterálisok vannak jelen a két testfél között, túlélhetnek. A tünetmentes, hosszú túlélés azonban irodalmi ritkaságnak számít.

Jelen esetismertetés egy magát korábban egészségesnek valló, 39 éves férfi beteg esetét mutatja be, akinél az aortaív-interruptióra véletlenül derült fény.

Betegünk egy presyncope jellegű rosszullétet követően került kórházba, ahol fejfájást, mellkasi fájdalmat panaszott, továbbá magas vérnyomásértékeket észleltek. A kivizsgálás során komplex fejlődési rendellenességet találtunk: „A” típusú aortaív-interruptió társult bicuspidalis aortabillentyű talaján kialakult valvularis aortastenosissal és hipertrófiás cardiomyopathiának megfelelő balkamra-morfológiával, továbbá a circulus arteriosus willisi erein aneurizmákkal.

A beteg állapotát gyógyszeres terápiával sikeresen stabilizáltuk, és megtörtént a többlépcsős sebészi rekonstrukció. Az aortaív-interruptió áthidalása és a vérzést okozó agyalapi aneurizmák klippelését követően évekig jó általános állapotban volt betegünk. Cikkünk áttekinti ennek a ritka betegségnek a típusait és kezelési módjait, továbbá a páciensünkénél végrehajtott sebészi rekonstrukció menetét és megfontolásait.

Kulcsszavak: aortaív-interruptió, aortastenosis, bal kamra kifolyótraktus obstrukció, subarachnoidalis vérzés, syncope

Incidentally recognised Aortic Arch Interruption in an adult

In the vast majority of cases interrupted aortic arch is incompatible with extra uterine life. The affected neonates die during the first postnatal week, after the closure of ductus arteriosus. However, patients with strong collaterals between the two half of the body may survive to adulthood. However long, symptom free survival is still unique. This case report describes a case of an incidentally recognized aortic arch interruption in a seemingly healthy 39 years old male. Our patient was presented with presyncope, high blood pressure, chest pain, and headache. A rare multiplex congenital anomaly was found: type A aortic arch interruption accompanied by bicuspid aortic valve with a severe stenosis, and morphologic signs of hypertrophic obstructive cardiomyopathy (HOCM) and intracerebral aneurysms. The patient was successfully stabilised medically, and surgical repair was carried out. The aortic interruption was bridged, the intracerebral aneurysms were clipped. Our patient had an uneventful postoperative recovery with good functional result. Our report presents description, types and treatment options for interrupted aortic arch. It also describes the necessary considerations and steps of his staged reconstructive surgery, and events of his follow up.

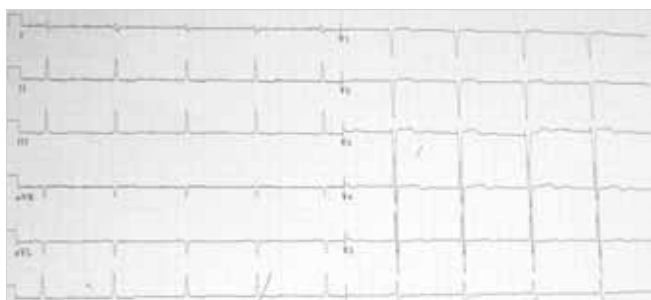
Keywords: interrupted aortic arch, aortic stenosis, left ventricular outflow tract obstruction, subarachnoidal haemorrhage, syncope

Bevezetés

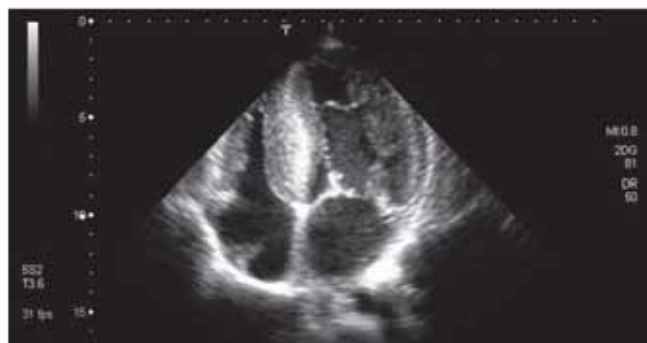Az aortaív-interruptió egy igen ritka kongenitális vitium, ami az aorta lumenének teljes elzáródását, folytonosságának megszakadását jelenti. Néhány szerző ezt a betegséget a coarctatio extrém súlyos formájának tartja (1). A betegség ritkaságát jelzi, hogy 3 millió élve születésre jut 1 eset, illetve a kongenitális szívhibák között is mindössze 1% a gyakorisága (2). A betegség sebészi rekonstrukció nélkül a születést követő első héten szinte mindig halálos, hiszen az alsó testfél keringése a ductus arteriosus záródását követően nem biztosított. Kivételes esetben, ha már születéskor erős, kiterjedt kollaterálisok vannak jelen, az érintett újszülöttek túlélhetnek. Kevesebb, mint 50 (2), felnőttkorban felismert eset szerepel a szakirodalomban. A rendellenesség típusát a „rés” helye alapján csoportosítjuk (*Celori és Patton* szerint) (3). Az A-típusban az elzáródás a bal a. subclaviától distalisán van, a B-típusban a bal a. carotis és a bal a. subclavia között, a C-típusban pedig az a. innominata és a bal a. carotis között található (3). Összességében a B-típus, míg a felnőttkori esetek között az A-típus a leggyakoribb.

Esetismertetés

2012. februárban egy rendszeresen sportoló, fizikai munkát végző fiatal férfi beteget észleltünk, favágás közben jelentkező mellkasi fájdalom, fejfájás, és presyncopének megfelelő tünetek miatt. Konvulzióra, illetve ritmuszavarra utaló anamnesztikus adat nem volt. A kórelőzményében komolyabb betegséget nem találtunk. Később, célzott kikérdezés során derült ki, hogy gyerekkorában szívzörejt észleltek, továbbá kamaszkora óta időnként magasabb vérnyomás értékeket mértek, és huszoneves korában, egy alkalommal, extrém fizikai terhelés hatására syncope fordult elő nála. Az észlelését megelőző 6 hónapban több alkalommal vérzett az orra. A fentiek kapcsán kivizsgálva (javaslat ellenére) nem volt, gyógyszert nem szedett. A családjában szívbetegség, tudomása szerint nem fordult elő. Fizikális eltérésként az aorta felett hallható hangos szisztolés zörejt, és enyhe tölcsérmellkast észleltünk.



1. ÁBRA. EKG, balkamra-hipertrófia jelei, V₂₋₃-ban QS-komplexum



2. ÁBRA. A csúcsi 4 üregű metszeten súlyos fokú balkamra-hipertrófia

Vitális paramétereit közül egyedül a vérnyomás volt kiugró, 210/130 Hgmm-t mértek a helyszínen, amely később csökkent, azonban mindvégig normáltartomány fölött maradt.

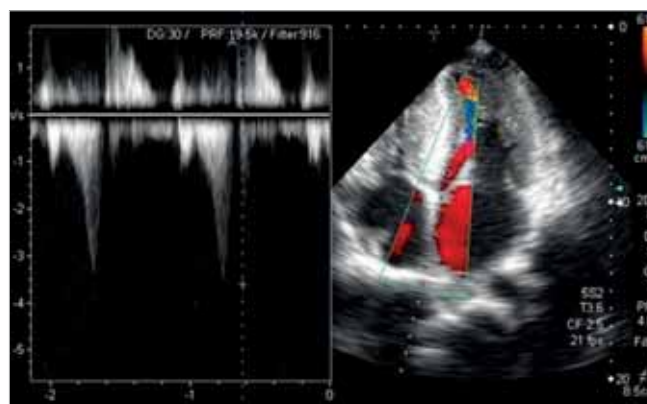
Laboratóriumi vizsgálataiban enyhén emelkedett troponin-T-szint és alacsony trombocitaszám (50G/l) volt látható.

Páciensünk EKG-ján normofrekvens sinusritmus volt látható; nem volt jele ingerületképzési, vagy átvezetési zavarnak, balkamra-hipertrófia EKG-jelei mellett, V₂₋₃-ban QS-komplexum látszott (1. ábra), a 24 órás Holter-vizsgálattal szignifikáns ritmuszavart nem detektáltunk.

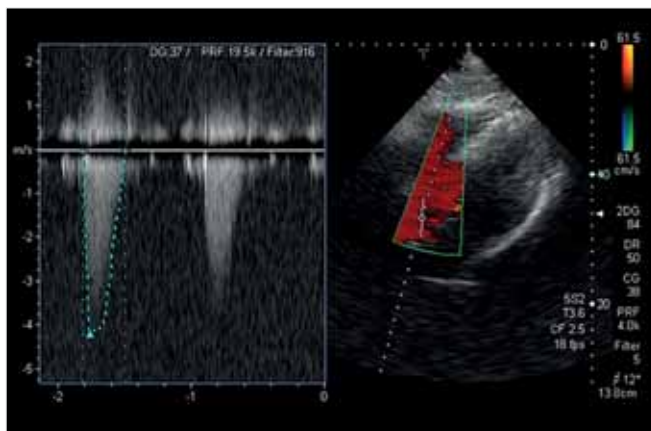
Az echokardiográfia egyszerre súlyos HOCM-nek és szignifikáns aortastenosisnak megfelelő jellegzetességeket mutatott. Jó globális szisztolés balkamra-funkció mellett csökkent relaxációs mintájú diasztolés diszfunkció volt igazolható. Súlyos, döntően a septumot érintő hipertrófia (IVS 28 mm) (2. ábra) mellett jelentős dinamikus bal kamrai kifolyótraktus nyomásgradiens volt mérhető (30 Hgmm nyugalomban, amely 65 Hgmm-re emelkedett Valsalva-manőverre) (3. ábra).

SAM-jelenség látszott, amely közepes fokú mitralis regurgitációt eredményezett. Mindezek mellett a bicuspidális, meszes aortabillentyű felett 91 Hgmm-es csúcs és 45 Hgmm-es átlaggradiens volt mérhető (4. ábra).

Az elhúzódó, minor analgetikumra nem javuló fejfájás miatt 4 nappal a rosszullét után koponya CT, majd

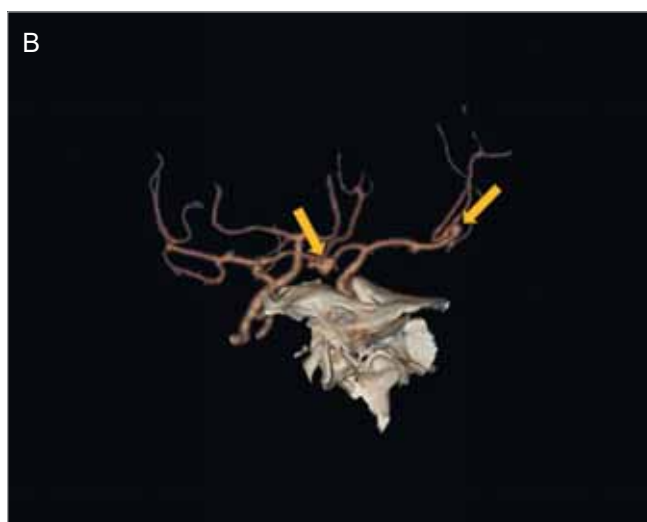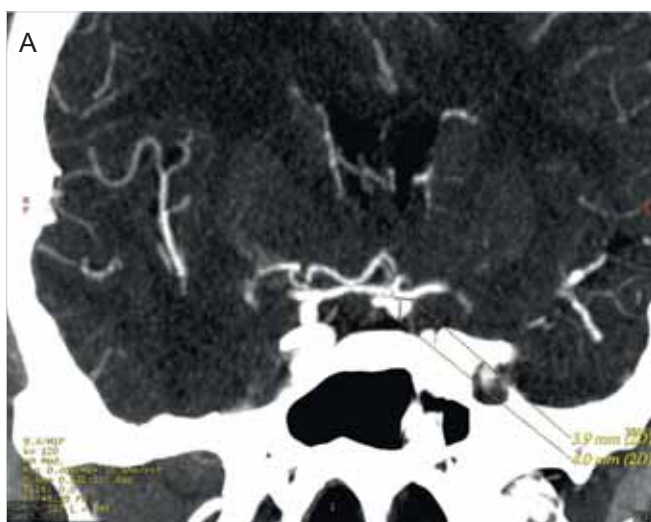


3. ÁBRA. A bal kamra kiáramlási pályában mérhető dinamikus gradiens



4. ÁBRA. Az aortabillentyű felett jelentős grádiens mérhető

CT-angiográfia készült, amely két agyalapi aneurizmát (a bal a. cerebri medián 7×4 mm és a bal a. communicans anterioron 5×4 mm) és a feltehetőleg ebből származó, subarachnoidális vérzést igazolt (5. A és B ábra).

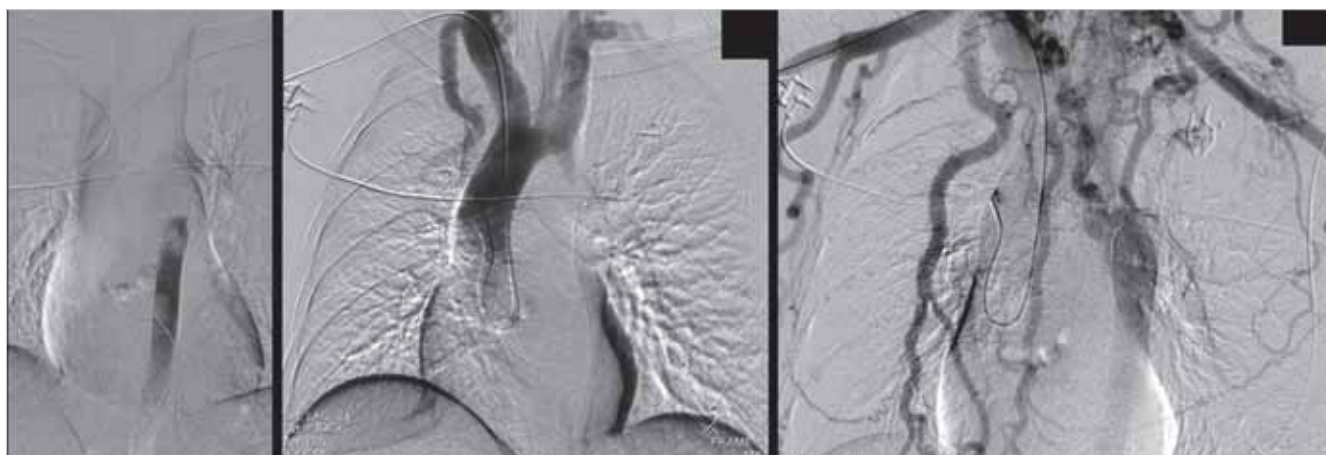


5. ÁBRA A. B. A koponya CT-angiográfia, az agyalapi aneurizmák helyzetével (nyilak)

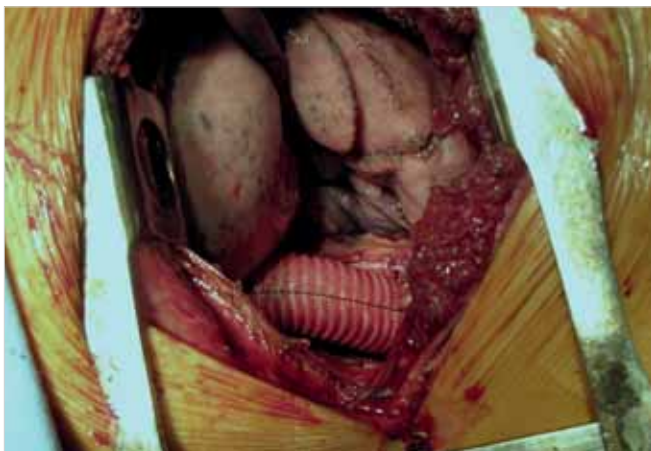
A páciens ellátása

Belgyógyászati állapotrendezés után aneszteziológus, idegsebész, kardiológus és szívsebész bevonásával multidiszciplináris konzílium történt. Az alábbi terv született: előbb az aneurizmák katéteres ellátása, ezt követően az aortabillentyű cseréje és septalis myectomy javasolt. Az első beavatkozás során, az aneurizma zárása céljából, az a. femoralis felől felvezetett katéterrel az aortaív folytonosságának hiányát (A-típusú aortaív-interrupciót), és a kiterjedt kollaterális hálózatot észlelték az alsó és felső testfél között. Az obstrukció miatt a beavatkozást nem volt kivitelezhető (6. ábra).

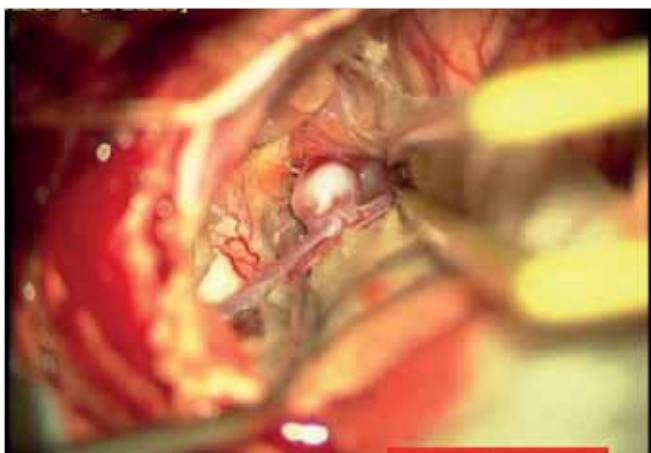
Az aorta folytonossághiánya miatt a beavatkozások terve megváltozott: először, egy hónappal a subarachnoideális vérzés után laterális thoracotomiából az aortaív-interrupciót 20 mm-es egyenes grafftal áthidalták (ehhez csak a szokásos heparindózis felére volt szükség, így az ismételt SAH kockázata vállalható volt) (7. ábra).



6. ÁBRA. DSA-felvételek. Az aortaív és az aorta descendens thoracalis szakasza között nincs kommunikáció, fejlett kollaterális hálózat alakult ki a két testfél között



7. ÁBRA. Az aortainterruptió áthidalásának műtéti képe



8. ÁBRA. Az agyalapi aneurysmák idegsebészeti ellátása

Majd, újabb egy hónap múltán, supraciliaris feltárásból az agyi aneurysmákat leklippelték (8. ábra).

A tervezett harmadik beavatkozás a fentiek gyógyulása után, az aortabillentyű-csere és szükség esetén septalis myectomy lett volna. Akkor további műtétbe nem egyezett bele betegünk, és a rendszeres kontrollra sem járt. 5 év alatt egyetlen egyszer észleltük, 2015-ben, akkor panaszmentes volt.

2017 áprilisában betegünk friss neurológiai tünetek (enyhe jobb oldali hemiparesis, motoros fázisavar) miatt került újra látókörünkbe. Az elkészült koponya CT iszkémiás léziót mutatott, a vérzést kizárta. A kontroll echokardiográfián továbbra is jó bal kamrai szisztolés funkció volt látható, kifejezett septalis túlsúlyú hipertrófiával (IVS: 30 mm), a SAM-jelenség és az intraventricularis nyomásgrádiens viszont javult (14 Hgmm nyugalomban, 26 Hgmm Valsalva-manőver közben). Az aortabillentyű extrémén meszesnek mutatkozott, felette 66 Hgmm csúcs és 42 Hgmm átlaggrádiens volt mérhető, 1 cm²-es billentyűfelszínnel. Az aorta ascendens legnagyobb átmérője 43 mm volt a billentyű felett, az aorta ív maximum 26 mm-es, az

aorta descendens és a graft tágassága pedig 20 mm volt a mellkas CT-angiográfia alapján, tehát a korábbi műtéti területen recoarctatio nem jött létre. Ezen felül a kollaterális rendszer kiterjedése csökkent a két testfél között.

Az aortastenosis miatt műtét történt, amely során Sorin MitroFlow A 29 mm-es biológiai billentyűt implantáltak, myectomyt viszont nem tartottak indokoltnak.

Megbeszélés

Az aortaív interruptióját elsőként *Steideler* írta le 1778-ban (4). A fejlődési rendellenességet az aortaív lumenének elzáródása jellemzi, amely a coarctatio aortae extrém súlyos formájának is tekinthető. Az aorta funkcionálisan és anatómiaiailag is teljesen két részre válik. A rendellenesség rendkívül ritka, 3 millió élve születésre jut 1 eset; előfordulása csak 1% a kongenitális vitiumok között (2). Mivel az alsó testfél keringése a ductus arteriosus záródását követően megszűnik, korai sebészti rekonstrukció nélkül szinte kivétel nélkül letális (5, 6). Azon kivételesen ritka esetekben, mikor már születéskor kiterjedt kollaterálisok vannak jelen a két testfél között, az érintett újszülöttek műtét nélkül is túlélhetnek. Ők többnyire még a kamaszkor előtt tüneteket mutatnak, az hogy felnőttkorukig tünetmentesen legyenek, kivételes. Emiatt néhány szerzőben felmerült, hogy a felnőttekben látott aortaív-interruptió kialakulásának mechanizmusa más: a korábbi coarctatio fokozatos beszűkülésével, majd elzáródásával jön létre, és mire sor kerül a diagnózisra már csak a végállapotot látjuk. A szakirodalom jelenleg mindössze kb. 50 esetet tart számon, ahol csak felnőttkorban született diagnózis (2).

Tünetei

Lényegében megegyeznek a coarctatio aortae tüneteivel. Mivel nincs sönt, nem cianotikus vitium; karakterisztikus a felső testfélen emelkedett, míg az alsó testfélen relatíve csökkent vérnyomás. A felső testfélen gyakoriak a hipertenzió szövődményei, felgyorsult ateroszklerózis, annak minden következményével – szívinfarktus, stroke, subarahnoidalis vérzés, aortadiszzekció gyakran fordul elő. Az alsó testfelet kizárólag a kollaterálisok látják el; így az rendszerint alulfejlett, és a hipoperfúzió tünetei jelentkeznek rajta.

A kezdeti tünetek: magas vérnyomás (70%), amely legtöbbször terápiareszisztens, claudicatio (13%), aorta-insufficiencia (10%).

Formái

Típusait a Celoria és Patton-féle klasszifikáció szerint adjuk meg, amely az elzáródás helye szerint kategori-

zál (3). Az „A” típusnál az elzáródás a bal a. subclaviától distalisán van. Ez teszi ki az összes eset 43%-át, felnőttkorban azonban ez a típus a leggyakoribb, 73%-ban fordul elő. „B” típusnál, a stop a bal carotis és a bal subclavia között található. Ez összességében a leggyakoribb (53%), de a felnőtteknél jóval ritkább, csak 16%-ban fordul elő. A „C” típus a legritkább, az összes eset 4%-a, ennél a formánál az elzáródás az a. anonima és a bal a. carotis között van.

Társuló rendellenességek

A leggyakoribb társuló rendellenességek a következők: bicuspidalis aortabillentyű (az esetek több mint 20%-ban), truncus arteriosus (10-18%-ban), bal kamrai kiáramlási traktus obstrukció (10-16%-ban), valvularis aortastenosis (10,5%-ban), aorto pulmonalis ablak (5,3%), nagyér-transzpozíció (4-6%-ban), kamrai septumdefektus (2,7%-ban), illetve *DiGeorge-szindróma* (5).

Terápiás lehetőségek

Az elzáródás megoldható nyitott szívűműtéttel vagy katéteres módon, illetve bizonyos esetekben választható a hosszantartó, gyógyszeres kezelés rendszeres utánkövetéssel.

Az elsőként választandó kezelés sebészi, amely során az aorta folytonosságának helyreállítása történhet kizárólag direkt anasztomózzal, direkt anasztomózzal és foltbeültetéssel, illetve kondukt-beültetéssel. Az anasztomózis csak akkor kivitelezhető, ha az elzáródás rövid szakaszt érint, illetve újszülötteknél egyértelműen ez a preferált módszer, mert így az aorta együtt tud nőni a gyermekkel. Nagyobb gyermekek és felnőttek esetében inkább a kondukt beültetés jön szóba. Függetlenül a módszertől, a fő technikai kihívás a restenosis elkerülése. Ebben segít a ductalis szövet minél teljesebb eltávolítása, a leszálló aorta mobilizálása és felszívódó varratok alkalmazása. Amennyiben a betegnél egyéb beavatkozásra is szükség van, például kamrai szeptumdefektus zárás, vagy coronaria bypass, akkor extraanatómiás graftot is lehet alkalmazni és az egész beavatkozás elvégezhető medián sternotomiából. Ez a módszer szintén előnyös az idősebb, sérülékeny kollaterálisokkal rendelkező betegek esetén. Amennyiben a teljes dózisz heparinterápia kontraindikált, például vérzésveszély miatt, úgy a rekonstrukció elvégezhető oldalsó thoracotomiából, extracorporalis keringés használata nélkül is. Komplex fejlődési rendellenesség fennállásakor, többlépcsős rekonstrukció válhat szükségessé (5).

Katéteres intervenció is szóba jöhet az elzáródás megnyitására, amennyiben az aorta ugyan funkcionálisan elzáródott, de anatómiailag intakt. Azonban a kanülálás és a ballonos dilatáció technikailag igen nehéz és

kockázatos, a potenciális aortaperforáció vagy ruptura lehetősége miatt. Emiatt továbbra is a nyitott sebészi megközelítés a preferált módszer. A beavatkozásoknak potenciális szövődményei lehetnek, amelyek közül a leggyakoribb a műtési területől történő vérzés, a chylothorax a ductus thoracicus sérülése miatt, illetve a bal oldali recurrens paresis. Ritkább, ám potenciálisan súlyos probléma a paradox hipertenzió és a post-coarctectomiás szindróma. A vérnyomás-emelkedés többnyire a 3-5. posztoperatív napon jelentkezik, és fokozatosan szűnik meg. Esetenként a hipertenziót változó súlyosságú hasi tünetek is kísérik, hasi fájdalom, hányás, leukocitózis, láz, táplálhatatlanság, ileus vagy melaena jelentkezhethet, ez az ún. postcoarctectomiás szindróma, amelynek oka a nekrotizáló arteritis a hasi erekben, amely legfőképp az arteria mesenterica superiorit és ágait érinti. Ennek pontos patomechanizmusa továbbra sem ismert, valószínűleg reaktív zsigeri vazospasmus áll a háttérben. Szintén ritka, ám veszélyes szövődmény a gerincvelői iszkémia, mely paraplegiát okozhat (8). Hosszú távon a leggyakoribb probléma a recoarctatio és a graftstenosis, amely irodalmi adatok szerint 10%-ban fordul elő és ismételt beavatkozást tehet szükségessé, azonban az ilyen jellegű komplikációk általában katéteres intervencióval megoldhatóak. A hipertenzió az elzáródás megoldása után is fennmaradhat, ez annál valószínűbb, minél idősebb korban történik a beavatkozás és az ennek talaján kialakuló vaszkuláris szövődmények felelősek az operált betegek idő előtti halálozásáért. Konzervatív terápia is szóba jöhet, ha a műtét kontraindikált, vagy ha a beteg nem egyezik bele a korrekciós műtétbe. Ilyenkor vérnyomáskontroll, és a vaszkuláris komplikációk megelőzése céljából antitrombotikus terápia alkalmazása javasolt. A betegség hosszú távú szoros utánkövetése szükséges. Mind a korrigált, mind pedig a nem korrigált esetekben, fontos a szövődmények megelőzése, szűrése, és szükség esetén a kezelése. Rendszeres EKG, terheléses EKG, echokardiográfiás vizsgálat és ABPM javasolt, valamint szükséges az egyéb vaszkuláris rizikófaktorok kezelése is.

Esetünkhöz visszatérve, a korábban lényegében panaszmentes felnőtt betegünknel egy presyncope kapcsán multiplex fejlődési rendellenesség és annak szövődményei igazolódtak: „A” típusú aortaív-interrupció társult bicuspidalis aortabillentyűvel, szignifikáns aortastenosisal és HOCM-nek megfelelő balkamra-morfológiával, illetve szövődményként hipertenzió és subarahnoidalis vérzés alakult ki. Ezek egyike sem ismeretlen, mint szövődmény vagy társult rendellenesség az aortaív-interrupcióval kapcsolatban, azonban a tandem nagyvérköri obstrukció miatt létrejövő extrém balkamrai nyomásokra nem találtunk irodalmi példát (a hipertónia vérnyomás-kiugrással, a szignifikáns aortastenosis és az intraventricularis gradiens együtt kb. 350-400 Hgmm szisztolés nyomást jelenthetett a panaszok jelentkezésének idején). Páciensünk eddig

rendkívül szerencsés volt, hiszen nem alakult ki szív-
elégtelensége és neurológiai maradványtünetei sem
maradtak. A korai ateroszklerózis jelei már láthatóak
betegüknél, azonban a nagyvérékőri obstrukció a mű-
téttel megoldódott, a koponyaúri vérzés ismétlődé-
sének kockázatát az aneurizmák ellátása és a magas
vérnyomásértékek megszűnése jelentősen csökken-
tette. A meszes aortabillentyű eltávolításával a szisz-
témás embóliakockázat szintén mérséklődött. Sajnos a
compliance hiánya jelentősen ront ezeken, az amúgy
meglepően rózsás kilátásokon.

Irodalom

1. John AS, Schaff HV, Drew T, Warnes CA, Ammash N. Adult Presenta-
tion of Interrupted Aortic Arch: Case presentation and a review of the
Medical Literature. *Congenit Heart Dis* 2011 May-Jun; 6(3): 269–75.
DOI: 10.1111/j.1747-0803.2011.00486.x

2. Vural A, Arsava EM, Ozgen B, Oguz KK, Efe O, Demircin M,
Topcuoglu MA. Aortic Arch Interruption Presented with Recurrent
Ischemic Strokes in an Adult. *J Neuroimaging* 2013 Apr; 23(2): 234–6.
DOI: 10.1111/j.1552-6569.2011.00691.x

3. Celoria GC, Patton RB. Congenital absence of the aortic arch, *Am
Heart J* 1959. DOI: 10.1016/0002-8703(59)90157-7

4. Steidele RJ. *Samml Chir u Med Beob (Vienna)* 1778; 2: 114.

5. Messner G, Reul GJ, Flamm SD, Gregoric ID, Opfermann UT. Iso-
lated Interrupted Aortic Arch in Adult-Single-Stage Extra-Anatomic
Repair. *Heart Inst J* 2002; 29(2): 118–121.

6. Liping C, Pradhan D, Jing Z, Hongwei Z, Shrestha R. Isolated
Interrupted Aortic Arch in 42-year-old Adult: Case Report. *Journal
of Clinical Ultrasound* October 2013; 41(8): 521–523. DOI: 10.1002/
jcu.21973

7. Mishra PK. Management strategies for interrupted aortic arch with as-
sociated anomalies. *Eur J Cardiothorac Surg* 2009 Apr; 35(4): 569–76.

8. Tawes RL Jr, Bull JC, Roe BB. Hypertension and Abdominal
Pain after the Resection of Aortic Coarctation. *Ann Surg* 1970 Mar;
171(3): 409–412.

CR Congress Report
Your conference coverage

International and World Congresses

	EADV 2019 25 th Congress of the European Academy of Dermatology and Venereology October 9 - 13, 2019 - Madrid, Spain		ERS 2019 ERS International Congress September 28 - October 2, 2019 Madrid, Spain
	ESMO 2019 European Society for Medical Oncology September 27 - October 1, 2019 Barcelona, Spain		EASD 2019 European Association for the Study of Diabetes September 16-20, 2019 Barcelona, Spain
	ECTRIMS 2019 European Committee for Treatment and Research in Multiple Sclerosis (ECTRIMS) September 11-13, 2019 - Stockholm, Sweden		ESC 2019 European Society of Cardiology August 31-September 4, 2019 Paris, France

Látogassa meg a congressreport.eu portálunkat!