

گزارش یک مورد حاملگی و زایمان موفق پس از پارگی رحم در بارداری قبلی

زینت السادات بوذری (MD)^۱، مانده محمد نتاج (MSc)^۲، آریتا قنبرپور (MD)^{۳*}

۱- مرکز تحقیقات بیولوژی سلولی و مولکولی، پژوهشکده سلامت، دانشگاه علوم پزشکی بابل، بابل، ایران

۲- دانشگاه جورج تون، واشنگتن، آمریکا

۳- واحد توسعه تحقیقات بالینی بیمارستان آیت الله روحانی، پژوهشکده سلامت، دانشگاه علوم پزشکی بابل، بابل، ایران

دریافت: ۹۷/۲/۳۱، اصلاح: ۹۷/۶/۱۳، پذیرش: ۹۷/۹/۳

خلاصه

سابقه و هدف: پارگی رحم در تمام لایه ها نه تنها عارضه جدی بارداری بوده بلکه با مرگ و میر مادری و جنینی در ارتباط است. درمان معمول پارگی رحم ختم حاملگی می باشد که در اکثر موارد هیستریکتومی ضروری است. ترمیم موفقیت آمیز پارگی رحم در تمام لایه ها نه تنها نا شایع می باشد بلکه زایمان موفقیت آمیز حاملگی بعدی بدنبال آن هم نادر است. یک مورد حاملگی موفق در خانمی با سابقه پارگی کامل لایه های رحم ناشی از حاملگی اینترامورال گزارش می شود.

گزارش مورد: خانم ۲۸ ساله باردار، گراوید ۴، سابقه دو بار سقط، یک زایمان (مرده زایی) در بخش حاملگی پرخطر بیمارستان آیت الله روحانی (بابل، ایران) بستری گردید. او سابقه پارگی تمام لایه های رحم بدنبال حاملگی اینترامورال در حاملگی سوم را داشته است که در آن زمان برای بیمار لاپاراتومی و ترمیم لایه های رحم انجام شده بود. در حاملگی چهارم با توجه به سابقه پارگی رحم، تحت مراقبت های دوران بارداری در بخش حاملگی های پر خطر قرار گرفته که بعد از شروع انقباضات در سن حاملگی ۳۶ هفته و دو روز، سزارین اورژانسی برای بیمار انجام گردید و نوزاد با آپگار ۱۰/۱۰ و وزن ۳۰۰۰ گرم دنیا آمد.

نتیجه گیری: در زنانی که بدنبال سابقه پارگی تمام لایه های رحم و ترمیم آن مجدداً باردار می شوند، باید مراقبت پره ناتال مادر و جنین با دقت انجام شود و بلافاصله با شروع دردهای زایمان سزارین انجام گردد.

واژه های کلیدی: پارگی رحم، حاملگی، پیامد حاملگی، حاملگی اینترامورال.

مقدمه

نادر بوده و حفظ رحم به دنبال این حاملگی نادر می باشد، بلکه حاملگی بدنبال پارگی تمام لایه های رحم که بتوان رحم را حفظ نمود بطوریکه حاملگی موفقیت آمیز بعدی را بدنبال داشته باشد، نادرتر است. در این مطالعه یک حاملگی موفق و تولد نوزاد زنده بدنبال پارگی کامل لایه های رحم ناشی از حاملگی اینترامورال قبلی گزارش می گردد.

گزارش مورد

بیمار خانم ۲۸ ساله باردار، گراوید ۴ می باشد که در بیمارستان آیت الله روحانی بابل بستری گردید. بیمار سابقه دو بار سقط در حاملگی اول و دوم و همچنین سابقه دو بار جراحی میومکتومی را بدنبال آن داشته است. پس از آن حاملگی سوم بیمار در سن ۲۶ هفته حاملگی بدلیل حاملگی اینترامورال عارضه دار شده بود (شکل ۱ و ۲). بطوریکه بیمار در حالت شوک بلافاصله تحت لاپاراتومی قرار گرفت. در آن زمان یافته های حین لاپاراتومی جنین مرده به همراه خون فراوان در داخل حفره پریتون و پارگی تمام لایه های رحم در فوندوس، قدام و خلف با درگیری عروق خونی رحم بوده است. علیرغم شرایط بسیار سخت برای ترمیم رحم، بدلیل نداشتن فرزند،

پارگی کامل رحم عارضه نادر حاملگی بوده (۱) که پارگی تمامی لایه های رحم را شامل می شود و با عوارض و مرگ و میر مادری و جنینی در ارتباط است (۶-۲). پارگی رحم به اشکال مختلف در هر زمان از طول بارداری می تواند اتفاق بیفتد. بطوریکه از بیماران بدون علامت تا پارگی در تمام لایه های رحم به همراه خونریزی شدید و خروج جنین بداخل حفره شکم می تواند متفاوت باشد (۷). پارگی رحم بدنبال تلاش برای زایمان طبیعی بعد از سزارین قبلی در حدود ۰/۹-۰/۵ درصد گزارش شده است (۸) در سطح جهانی شیوع پارگی رحم ۰/۰۷٪ می باشد (۹). همچنین ریسک پارگی مجدد رحم با اسکار سگمان فوقانی قبلی افزایش می یابد (۱۰) درمان معمول پارگی رحم ختم حاملگی است و اکثر موارد نیاز به هیستریکتومی می باشد (۱۱). شانس حاملگی موفق و تولد نوزاد زنده بسیار کم است (۱۲). پارگی رحم ناشی از عواملی مانند: کورتاژ، حاملگی اینترامورال یا حاملگی خودبخودی نادر است (۶-۴). حاملگی اینترامورال یک نوع نادر و ناشایع حاملگی خارج رحمی است که محصولات حاملگی بجای حفره رحمی در میومتر جایگزین می شود و جنین توسط میومتر پوشانده می شود و خارج از حفره رحم و لوله ها می باشد (۱۶-۱۳). اگر پارگی رحم بدنبال حاملگی اینترامورال به موقع تشخیص داده نشود و درمان نگردد منجر به هیستریکتومی می شود (۱۷ و ۲). بنابراین نه تنها حاملگی اینترامورال

* مسئول مقاله: دکتر آریتا قنبرپور

انقباضات رحمی در سن حاملگی ۳۶ هفته و ۲ روز شروع شد که بیمار بلافاصله به اتاق عمل منتقل و سزارین با برش عرضی بر روی رحم انجام شد. نوزاد با آپگار ۱۰/۱۰ و وزن ۳۰۰۰ گرم بدنیا آمد. محل ترمیم قبلی رحم سالم بود و چسبندگی امتنوم به خلف رحم وجود داشت. ۱۳ ماه بعد از پارگی رحم بیمار مجدداً باردار شد و تحت نظر قرار گرفت.

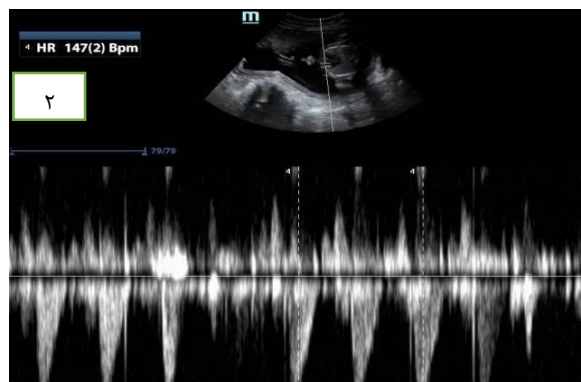
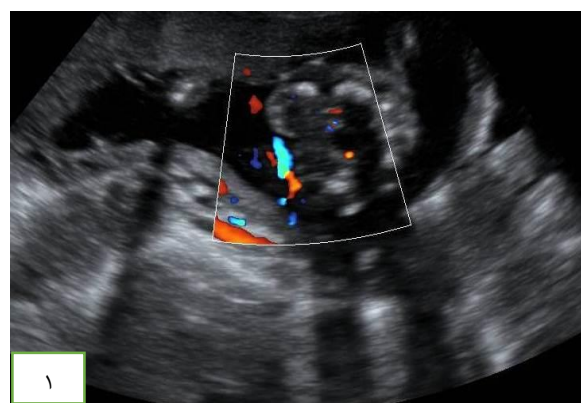
بحث و نتیجه گیری

در این مورد، ما یک خانم باردار با سابقه پارگی کامل تمام لایه ها و درگیری عروق رحم بدنبال حاملگی اینترامورال قبلی را معرفی کردیم که حاملگی فعلی را با موفقیت بدون عارضه در مادر و جنین به پایان رسانده است. بعضی مطالعات موفقیت بارداری بدنبال پارگی کامل رحم را گزارش کرده اند. این مطالعات نشان دادند که حاملگی بدنبال پارگی کامل رحم هم می تواند موفق باشد و عوارض شدید مادری و جنینی نداشته باشد (۲۰-۱۸). FOX و همکاران گزارشی از ۱۱ مورد حاملگی در زنان با سابقه قبلی پارگی کامل (۲۰ مورد) و ناکامل رحم را گزارش (۳۰ مورد) داده اند که در کل ۶/۷ درصد مجدداً در حاملگی فعلی دچار پارگی گردیدند (۲۰). همچنین بررسی دیگری ۱۰ مورد موفقیت زایمان از ۲۰ مورد حاملگی با سابقه قبلی پارگی کامل رحم را گزارش کرده است (۱۹). Delecour و همکاران ۱۱ حاملگی با سابقه پارگی قبلی رحم را گزارش نموده اند که تمامی آنان در هفته های ۳۲-۳۷ حاملگی سزارین گردیدند در این گزارش ۲ بیمار همانند بیمار ما سابقه پارگی کامل با درگیری عروق رحم داشته اند و پارگی رحم بعد از ۳۶ هفته حاملگی رخ داده بود (۱۸). در حالیکه بیمار ما سابقه پارگی کامل رحم در هفته ۲۶ حاملگی بدنبال حاملگی اینترامورال را داشته است. از طرفی تمام موارد گزارش شده در مطالعه Delecour حاملگی مجدد ۱۸ هفته بعد از پارگی رحم رخ داده است که در بیمار ما ۱۳ هفته بعد از پارگی قبلی حاملگی مجدد رخ داده است. مطالعه دیگر بر روی حاملگی بعدی بدنبال پارگی کامل رحم در طی ۲۵ سال نشان داد که پارگی طولی رحم و فاصله بین پارگی و حاملگی بعدی از عوامل پیش گویی کننده پارگی مجدد می باشد. بطوریکه در این بررسی بیمارانی که پارگی مجدد رحم داشتند بطور متوسط فاصله بین دو بارداری ۶۰-۲۴ هفته بوده است (۲۱). این اولین مورد گزارش شده در ایران می باشد که بارداری مجدد در حاملگی اینترامورال قبلی که منجر به پارگی کامل تمام لایه ها و عروق رحم شده بود رخ داده است بطوریکه در آن زمان نه تنها هیستریکتومی انجام نشد بلکه رحم ترمیم و حفظ گردید و بعد از بارداری مجدد نیز بدنبال کنترل مناسب و دقیق دوران بارداری و سزارین به موقع، بیمار توانست یک حاملگی موفق و بدون عارضه را تجربه کند. حاملگی و زایمان موفق حتی بدنبال پارگی وسیع رحمی نیز امکان پذیر است. بنابراین به نظر می رسد که بهتر است رحم و امکان بارداری حفظ شود. در حاملگی بعدی بدنبال پارگی رحمی، مراقبت های پره ناتال باید با دقت و احتیاط برای مادر و جنین انجام شود و بلافاصله با شروع دردهای زایمان سزارین در نظر گرفته شود.

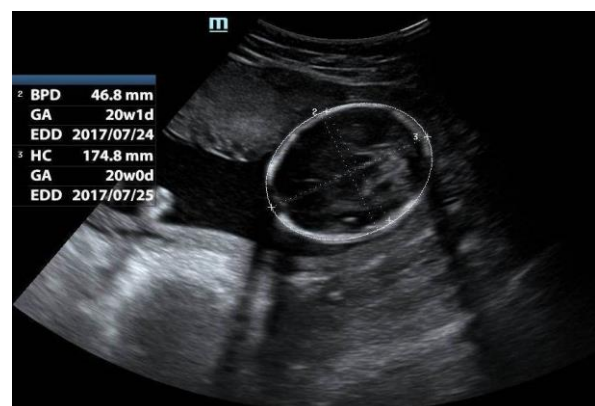تقدیر و تشکر

بدینوسیله از همکاران واحد توسعه تحقیقات بالینی بیمارستان آیت الله روحانی و همکاری که در انجام این مطالعه همکاری داشتند، تقدیر و تشکر می گردد.

تصمیم به حفظ رحم و ترمیم آن گرفته شد. پس از جراحی بیمار به بخش مراقبت های ویژه (ICU) منتقل گردید که پس از ۱۰ روز از ICU مرخص و پس از ۵ روز بستری در بخش زنان با حال عمومی خوب از بیمارستان ترخیص گردید حاملگی چهارم ۱۳ ماه بعد از پارگی رحم بوده و بیمار بدلیل دیابت آشکار کنترل نشده در بخش حاملگی پر خطر جهت کنترل قند خون بستری و پس از کنترل قند خون با انسولین ترخیص گردید. بیمار در کلینیک حاملگی پر خطر بطور مداوم کنترل شد. بیمار در هفته ۲۸ حاملگی بدلیل انقباضات رحمی بستری گردید که با استفاده از مایع درمانی و مسکن درد بیمار متوقف گردید. همچنین ۲ دوز بتامتازون به میزان ۱۲ میلی گرم به فاصله ۲۴ ساعت تجویز گردید. آزمون های سلامت جنین شامل NST (تست بدون استرس) و سونوگرافی ۳ بار در هفته انجام و تا پایان بارداری بیمار بستری بوده است (شکل ۳).



شکل ۱ و ۲. حاملگی اینترامورال



شکل ۳. حاملگی فعلی

Successful Pregnancy and Delivery after Uterine Rupture in Previous Pregnancy: A Case Report

Z. Bouzari (MD)¹, M. Mohammadnetaj (MSc)², A. Ghanbarpour (MD)^{*3}

1. Cellular & Molecular Biology Research Center, Health Research Institute, Babol University of Medical Sciences, Babol, I.R.Iran

2. Georgetown University, Washington, D.C, USA

3. Clinical Research Development Unit of Rouhani Hospital, Health Research Institute, Babol University of Medical Sciences, Babol, I.R.Iran

J Babol Univ Med Sci; 21; 2019; PP: 345-48

Received: May 21st 2018, Revised: Sep 4th 2018, Accepted: Nov 24th 2018.

ABSTRACT

BACKGROUND AND OBJECTIVE: Uterine rupture in all layers is not only a serious complication of pregnancy but is also associated with maternal and fetal mortality. The usual treatment for uterine rupture is termination of pregnancy, and hysterectomy is necessary in most cases. Successful repair of uterine rupture in all layers is not only uncommon but successful subsequent pregnancy is quite rare. A successful pregnancy is reported in a woman with a history of complete uterine rupture due to intramural pregnancy.

CASE REPORT: A 28 – year – old pregnant woman, gravida 4, with a history of two abortions, and one delivery (stillbirth) was admitted to the high-risk pregnancy unit of Ayatollah Rouhani Hospital (Babol, Iran). She had a history of rupture of all layers of the uterus following intramural pregnancy in her third pregnancy, and at that time, she had undergone laparotomy and repair of the uterus. In the fourth pregnancy, due to the history of uterine rupture, she was under prenatal care in high-risk pregnancy unit, and after the onset of contractions at 36 weeks and 2 days, emergency cesarean section was performed for the patient, and the neonate was born with 10/10 APGAR score and a weight of 3000 grams.

CONCLUSION: In women who become pregnant after a history of rupture of all layers of the uterus and after the repair of uterine, prenatal and fetal care should be done carefully and cesarean section should be performed immediately after the onset of labor contractions.

KEYWORDS: *Uterine Rupture, Pregnancy, Pregnancy Outcome, Intramural Pregnancy.*

Please cite this article as follows:

Bouzari Z, Mohammadnetaj M, Ghanbarpour A. Successful Pregnancy and Delivery after Uterine Rupture in Previous Pregnancy: A Case Report. J Babol Univ Med Sci. 2019;21: 345-48.

*Corresponding Author: A. Ghanbarpour (MD)

Address: Department of Gynecology and Obstetrics, School of Medicine, Babol University of Medical Sciences, Babol, I.R Iran

Tel: +98 11 32199592

E-mail: dr_ghanbarpour@yahoo.com

References

1. Al-Zirqi I, Daltveit AK, Forsén L, Stray-Pedersen B, Vangen S. Risk factors for complete uterine rupture. *Am J Obstet Gynecol.* 2017; 216(2):165e1-e8.
2. Liao CY, Ding DC. Repair of uterine rupture in twin gestation after laparoscopic cornual resection. *J Minim Invasive Gynecol.* 2009;16(4):493-5.
3. Bouzari Z, Keshani M, Yazdani S, Barat S, Zeinalzadeh M. Intramural pregnancy. *J Obstet Gynecol.* 2010;30(2): 195-6.
4. Palacios-Jaraquemada J, Fiorillo A, von Petery F, Colaci D, Leguizamón G. Uterine repair and successful pregnancy after myometrial and placental rupture with massive haemoperitoneum. *BJOG.* 2009;116(3):456-60.
5. Chibber R, El-Saleh E, Al Fadhli R, Al Jassar W, Al Harmi J. Uterine rupture and subsequent pregnancy outcome—how safe is it? A 25-year study. *J Matern Fetal Neonatal Med.* 2010;23(5):421-4.
6. Nahum GG, Pham KQ. uterine rupture in pregnancy. 2008. Available from: <https://reference.medscape.com/article/275854-overview>
7. Hofmeyr GJ, Say L, Gülmezoglu AM. Systematic review: WHO systematic review of maternal mortality and morbidity: the prevalence of uterine rupture. *BJOG.* 2005;112(9):1221-8.
8. American College of Obstetricians and Gynecologists. ACOG Practice Bulletin No. 121: Long-acting reversible contraception: Implants and intrauterine devices. *Obstet Gynecol.* 2011;118(1):184-96.
9. Guise JM, McDonagh MS, Osterweil P, Nygren P, Chan BK, Helfand M. Systematic review of the incidence and consequences of uterine rupture in women with previous caesarean section. *BMJ.* 2004;329(7456):19-25.
10. Larrea NA, Metz TD. Pregnancy After Uterine Rupture. *Obstet Gynecol.* 2018;131(1):135-7.
11. Pfeffer PE, Sebire N, Lindsay I, McIndoe A, Lim A, Seckl M. Fertility-sparing partial hysterectomy for placental-site trophoblastic tumour. *Lancet Oncol.* 2007;8(8):744-6.
12. Chan KK, Huang Y, Tam KF, Tse KY, Ngan HY. Single-dose methotrexate regimen in the treatment of low-risk gestational trophoblastic neoplasia. *Am J Obstet Gynecol.* 2006;195(5):1282-6.
13. Fadhlou A, Khrouf M, Nouira K, Chaker A, Zhioua F. Ruptured intramural pregnancy with myometrial invasion treated conservatively. *Case Rep Obstet Gynecol.* 2011; 2011:965910.
14. Wang J, Xie X. Sonographic diagnosis of intramural pregnancy. *J Ultrasound Med.* 2013;32(12):2215-7.
15. Liu NN, Han XS, Guo XJ, Sun LT, Kong XC. Ultrasound diagnosis of intramural pregnancy. *J Obstet Gynaecol Res.* 2017;43(6):1071-5.
16. Chukus A, Tirada N, Restrepo R, Reddy NI. Uncommon implantation sites of ectopic pregnancy: thinking beyond the complex adnexal mass. *Radiographics.* 2015;35(3):946-59.
17. Bannon K, Fernandez C, Rojas D, Levine EM, Locher S. Diagnosis and management of intramural ectopic pregnancy. *J Minim Invasive Gynecol.* 2013;20(5):697-700.
18. Delecour L, Rudigoz RC, Dubernard G, Huissoud C. Pregnancy and delivery after complete uterine rupture. *J Gynecol Obstet Hum Reprod.* 2018;47(1):23-8.
19. Al Qahtani NH, Al Hajeri F. Pregnancy outcome and fertility after complete uterine rupture: a report of 20 pregnancies and a review of literature. *Arch Gynecol Obstet.* 2011;284(5):1123-6.
20. Fox NS, Gerber RS, Mourad M, Saltzman DH, Klausner CK, Gupta S, et al. Pregnancy outcomes in patients with prior uterine rupture or dehiscence. *Obstet Gynecol.* 2014;123(4):785-9.
21. Usta IM, Hamdi MA, Musa AA, Nassar AH. Pregnancy outcome in patients with previous uterine rupture. *Acta Obstet Gynecol Scand.* 2007;86(2):172-6.