

Науковий вісник Львівського національного університету
ветеринарної медицини та біотехнологій імені С.З. Гжицького.
Серія: Ветеринарні науки

Scientific Messenger of Lviv National University
of Veterinary Medicine and Biotechnologies.
Series: Veterinary sciences

ISSN 2518–7554 print
ISSN 2518–1327 online

doi: 10.32718/nvlvet9613
<http://nvlvet.com.ua>

UDC 616.091. 611.8

Clinical signs and pathomorphologic changes of pigs by the spontaneous ochratoxicosis

R.S. Dankovich

Stepan Gzhytskyi National University of Veterinary Medicine and Biotechnologies Lviv, Ukraine

Article info

Received 07.10.2019
Received in revised form
07.11.2019
Accepted 08.11.2019

Stepan Gzhytskyi National
University of Veterinary Medicine
and Biotechnologies Lviv,
Pekarska Str., 50, Lviv,
79010, Ukraine.
Tel.: +38-050-25-96-186
E-mail.: dancor1802@i.ua

Dankovich, R.S. (2019). Clinical signs and pathomorphologic changes of pigs by the spontaneous ochratoxicosis. Scientific Messenger of Lviv National University of Veterinary Medicine and Biotechnologies. Series: Veterinary sciences, 21(96), 75–80. doi: 10.32718/nvlvet9613

The most dangerous natural contaminants of food are mycotoxins – low molecular weight secondary toxic metabolite produced by organisms of the fungus kingdom that suppress or toxicly affect other living organisms. Mycotoxins are a significant danger of ochratoxins, the main producers of which are *Aspergillus ochraceus* and *Penicillium viridicatum*. The pigs are very sensitive to the effects of ochratoxins, under the influence of which the most pronounced changes develop in the organs of the urinary system, as well as in the gastrointestinal tract, liver, immune and nervous systems. The pigs are very sensitive to the effects of ochratoxin A, under the influence of which the most pronounced changes develop in the organs of the urinary system, as well as in the gastrointestinal tract, liver, immune and nervous systems. In the course of the research, complex diagnostics of spontaneous ochratoxicosis was performed, based on the anamnesis data of the results of clinical (including biochemical), pathoanatomical, mycological and chemical-toxicological studies. As a result of mycological and mycotoxicological research in feeds fed to sows revealed the producer of ochratoxins *Aspergillus ochraceus*. The content of ochratoxin A in feed fed to sows varied from 8.32 mg/kg to 85.72 mg/kg, and in the kidneys its concentration was 4.34–48.33 mg/kg. With ochratoxicosis, the most striking clinical symptoms (polyuria and polydipsia, accompanied by a significant increase of serum creatinine) indicate significant renal involvement, and a increase of serum activity of alanine aminotransferase levels indicates the development of necrotic changes of the hepatocits. In a pathoanatomical study in the gastrointestinal tract was detected acute catarrhal or catarrhal-hemorrhagic inflammation and in 28.57% of sows the ulcers of the fundus zone of the mucous membrane of the stomach, the development of which was accompanied by massive hemorrhage in the gastrointestinal tract. It developed in the kidneys hyalinosis and sclerosis of the vascular plexus of the renal glomeruli developed, as well as hyaline-drip dystrophy, necrotic changes of nephrocytes, polymorphocellular infiltration of interstitium, which in 21.4% of sows was accompanied by the appearance of cystic in the kidneys. In the peripheral organs of the immune system, necrotic changes in the lymphoid elements were recorded. This indicates the immunosuppressive effect of ochratoxins, which also needs detailed study.

Key words: ochratoxins, sows, biochemical analysis of blood test, kidneys, anatomic pathology, dystrophia adiposa hepatic.

Клінічні ознаки та патоморфологічні зміни у свиней за спонтанного охратоксикозу

Р.С. Данкович

Львівський національний університет ветеринарної медицини та біотехнологій імені С.З. Гжицького, м. Львів, Україна

Найнебезпечнішими природними забруднювачами кормів є мікотоксини – низькомолекулярні вторинні токсичні метаболіти плісневих мікроскопічних грибів, що пригнічують або токсично впливають на інші живі організми. Серед мікотоксинів значну

небезпеку становлять охратоксини, основними продуцентами яких є *Aspergillus ochraceus* та *Penicillium viridicatum*. Свині є дуже чутливими до дії охратоксинів, за впливу яких найбільш виражені зміни розвиваються в органах сечової системи, а також в шлунково-кишковому тракті, печінці, імунній та нервовій системах. У процесі дослідження провели комплексну діагностику спонтанного охратоксикозу, що базувалась на даних анамнезу, результатах клінічних, патологоанатомічних, мікологічних та токсикологічних досліджень. Унаслідок проведеного мікологічного та мікотоксикологічного дослідження в кормах, що згодували свиноматкам, виявили продуцент охратоксинів *Aspergillus ochraceus*. Вміст охратоксину А в кормах, коливався від 8,32 мг/кг до 85,72 мг/кг, а у нирках його концентрація становила 4,34–48,33 мг/кг. За охратоксикозу найбільш яскраві клінічні симптоми (поліурія та полідипсія, що супроводжувались достовірним зростанням рівня креатиніну та сечовини сироватки крові) вказують на значне ураження нирок, а достовірне зростання активності аланінамінотрансферази свідчить про розвиток некротичних змін гепатоцитів. Під час проведення патологоанатомічного дослідження встановлено розвиток гострого катарального або катарально-геморагічного гастриту та ентериту. У 28,57% свиноматок виявили виразки фундальної зони слизової оболонки шлунка, що супроводжувались кровотечею у провіт шлунково-кишкового тракту. У печінці реєстрували жирову дистрофію та некрози гепатоцитів, проліферацію епітелію жовчних ходів, а також гостру застійну гіперемію. У нирках розвивався гіаліноз та склероз судинного сплетіння ниркових клубочків, а також гіаліново-крапельна дистрофія, некротичні зміни нефроцитів, поліморфноклітинна інфільтрація інтерстицію, що у 21,4% свиноматок супроводжується появою в нирках кістозних порожнин. В периферичних органах імунної системи реєстрували некротичні зміни лімфоїдних елементів. Це свідчить про імунодепресивну дію охратоксинів. Зазначений аспект також потребує детального вивчення.

Ключові слова: охратоксини, свиноматки, біохімічні показники крові, креатинін, патологічна анатомія, нирки, жирова дистрофія печінки.

Вступ

Серед негативних факторів зовнішнього середовища, які впливають на організм тварин, значну небезпеку становлять мікотоксини – низькомолекулярні вторинні токсичні метаболіти плісневих мікроскопічних грибів. На сьогодні описано близько 400 мікотоксинів, продуцентами яких є понад 10000 штамів, що належать до 350 видів мікроскопічних грибів. Для синтезу мікроскопічними грибами мікотоксинів необхідні сприятливі умови, зокрема оптимальна температура та вологість, наявність необхідного субстрату (Atanasova-Penichon et al., 2018; Aguzey et al., 2019; Gil-Serna et al., 2019; Kobashigawa et al., 2019).

Досить широко поширеними є охратоксини, основними продуцентами яких є *Aspergillus ochraceus*, *A. melleus*, *A. sulphureus*, *A. petrakii* та *Penicillium viridicatum*. Окрім охратоксинів, ці гриби також синтезують цитринін та шавлеву кислоту. Найчастіше у кормах виявляють охратоксин А, дещо рідше охратоксини В і С. Охратоксини представляють групу споріднених токсичних сполук ізокумаринів, зв'язаних пептидним зв'язком з L-фенілаланіном. Окрім токсичних властивостей охратоксини володіють мутагенною та тератогенною дією. Свині є досить чутливими до дії охратоксинів. У деяких країнах нефропатії свиней, спричинені охратоксинами, мають ендемічний характер (Andriiuk, 2008; Elaroussi et al., 2008; Frisvad et al., 2019).

У природних умовах основним шляхом надходження мікотоксинів у організм є аліментарний. Охратоксини досить швидко всмоктуються в шлунково-кишковому тракті, потрапляють в лімфу та кров, зазнають метаболічних перетворень в печінці та виводяться, в основному, з сечею (Morsy et al., 2012; Marin et al., 2017; Hajok et al., 2019; Zhang et al., 2019).

Біохімічні ефекти, клітинні та молекулярні механізми впливу охратоксинів на організм тварин вивчено недостатньо. У зв'язку з цим детальне дослідження клінічної картини, біохімічних показників та патологоанатомічних змін, які розвиваються за охратоксикозу свиней, має наукове та практичне значення.

Матеріал і методи досліджень

Дослідження провели на свиноматках (n = 10, віком 2–3,5 років), що утримувались у ННВЦ “Комарнівський” та ПАП “Агропродсервіс”. Під час проведення дослідження для встановлення норми використовували контрольних свиноматок, матеріал від яких відбирали під час забою. Дослідні та контрольні групи формувались за принципом аналогів. Кров для біохімічного дослідження у дослідних та контрольних тварин відбирали вранці, до першої годівлі, з вушної вени. Біохімічне дослідження сироватки крові проводили за допомогою біохімічного аналізатора “Cobas Integra 400 plus”.

Під час розтину свиноматок, який проводили за методом Шора, відбирали фрагменти органів для гістологічного дослідження. Фіксацію проводили у 10% водному розчині нейтрального формаліну, рідині Буена. Гістозрізи виготовляли за допомогою санного мікротома МС-2 та мікротома-кріостата МЗ-2, з використанням напівпровідникового столика ТОС-II. Гістозрізи фарбували гематоксилином Ерліха та еозином, суданом-III (Horalskyi et al., 2005; Mulish & Welsh, 2010). Також досліджували концентровані корми, які згодували свиням. Виділення грибів із зерна здійснювали методом вологої камери. Епіфітну мікрофлору із зерна виявили шляхом розкладання нативних зерен у чашки Петрі по поверхні середовища Чапека. Для виділення ендоефітної мікрофлори зерно перед посівом обробляли 3% розчином формаліну протягом трьох хвилин. Після закінчення експозиції матеріал промивали стерильною водою, до якої додавали 5% розчин аміаку. Культивування виконували в термостатах при 24 та 37 °С. У концентрованих кормах, а також у нирках свиноматок за допомогою ІФА проводили визначення вмісту охратоксину А.

Отриманий цифровий матеріал обробляли статистично з визначенням середньої арифметичної (M), статистичної помилки середньої арифметичної (m), достовірності різниці (p) між середніми арифметичними двох варіаційних рядів за критерієм достовірності (t) за таблицями Стьюдента. Різницю між двома

величинами вважали вірогідною за $P \leq 0,05$; $P \leq 0,01$; $P \leq 0,001$ (Lapach et al., 2000). Під час виконання експериментальних досліджень дотримано всіх біоетичних вимог стосовно до тварин, що відповідають Закону України “Про захист тварин від жорстокого поводження” від 28.03.2006 р. та “Європейській конвенції про захист хребетних тварин” від 13.11.1987 р.

Результати та їх обговорення

Клінічно у свиноматок за охратоксикозу відзначали пригнічення, погіршення апетиту, схуднення, діарею. Дуже характерними були полідипсія та поліурія.

Також спостерігали анемічність слизових оболонок та шкіри, зневоднення. В термінальні періоди хвороби відзначали утруднене та часте дихання, в окремих тварин розвивалась атаксія. У калових масах 28,57% дослідних свиноматок виявляли домішки крові. Виявлені клінічні симптоми супроводжувались достовірним зростанням рівня креатиніну та сечовини сироватки крові, що вказує на значне ураження нирок, а достовірне зростання активності аланінамінотрансферази свідчить про розвиток некротичних змін гепатоцитів. Також у біохімічному профілі крові дослідних тварин відмічали достовірне зростання рівня глюкози, сечовини, збільшення активності лужної фосфатази та аспартатамінотрансферази (табл. 1).

Таблиця 1

Біохімічні показники сироватки крові свиноматок за охратоксикозу, n = 10

Показник	Контроль	Дослід
Глюкоза, ммоль/л (6,5)	3,7 ± 0,12	4,0 ± 0,14*
Сечовина, ммоль/л (8,8)	6,5 ± 0,17	11,3 ± 0,67***
Креатинін, мкМоль/л (норма 208)	154,1 ± 3,40	193,4 ± 5,72***
Лужна фосфатаза, МО/л 176	159,7 ± 3,10	181,9 ± 3,14***
АлАТ, Од/л	17,1 ± 0,59	39,5 ± 1,98***
АсАТ, Од/л	29,5 ± 1,67	39,2 ± 0,81***

Примітка: * $P \leq 0,05$; ** $P \leq 0,01$; *** $P \leq 0,001$

За патологоанатомічного дослідження найбільш виражені зміни виявили в органах сечовиділення, травлення, імунної та нервової системах. Варто зазначити, що охратоксини, які потрапляють в організм з кормом (аліментарним шляхом), спричиняють запальні, а також некротичні зміни в шлунково-кишковому тракті. У всіх дослідних тварин спостерігали гостру запальну гіперемію фундальної зони шлунка, гіперсекрецію слизу. У чотирьох свиноматок також виявляли глибокі виразки фундальної зони шлунка, поява яких супроводжувалась значною кровотечею у просвіт шлунково-кишкового тракту та розвитком постгеморагічної анемії. В тонких кишках розвивалось гостре катаральне або катарально-геморагічне запалення.

Печінка була збільшена, неоднорідно забарвлена (рис. 1, 2) у жовто-сірий колір з вкрапленнями та смугами червоного кольору, в'ялої консистенції.

За гістологічного дослідження у гепатоцитах спостерігали розвиток альтеративних змін гепатоцитів (переважно жирової дистрофії та некротизів), а також помірних дисциркуляторних процесів (гострої венозної гіперемії та поодиноких діapedезних крововиливів). За гістологічного дослідження в цитоплазмі гепатоцитів виявляли вакуолі, в яких нагромаджувались нейтральні жири.

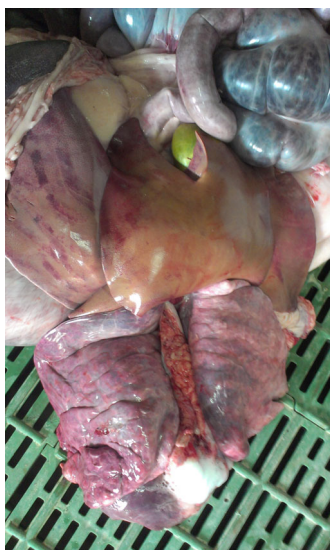

Рис. 1. Жирова дистрофія та гостра застійна гіперемія печінки

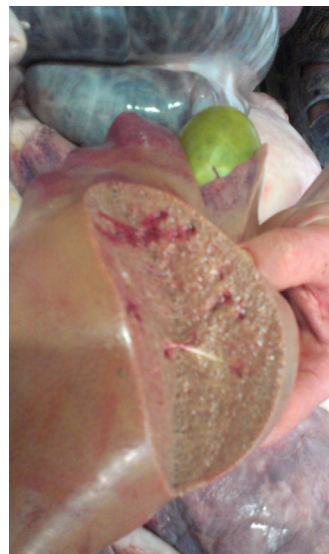

Рис. 2. Жирова дистрофія та гостра застійна гіперемія печінки. Розширення та переповнення жовчю жовчного міхура

Реєстрували набухання епітелію жовчних ходів, десквамацію останнього у просвіт жовчних шляхів, а подекуди його проліферацію. У 6 дослідних свиноматок синусоїди, особливо у периферичних зонах окремих часточок печінки, були виразно розширені, переповнені кров'ю. Також виявляли переповнення міжчасточкових вен еритроцитами.

Нирки у дослідних тварин були неоднорідно забарвлені у блідо-жовто-коричневий (рис. 3), а подекуди рожево-червоний колір. В окремих ділянках кіркової речовини нирки були строкаті внаслідок чергування ділянок блідо-жовтого кольору з ділянками червоно-сірого кольору. У трьох свиноматок в нирках знаходили дрібні кістозні порожнини. Волокниста капсула на деяких ділянках знімалась важко – унаслідок зрощення її з поверхнею нирок. У кірковому шарі подекуди знаходили дрібні вогнища (розміром 1–3 мм) сірого кольору. Консистенція нирок була ущільнена, особливо у ділянках сірого кольору, лише подекуди незначно в'яла. Ниркова миска та сечоводи були не-

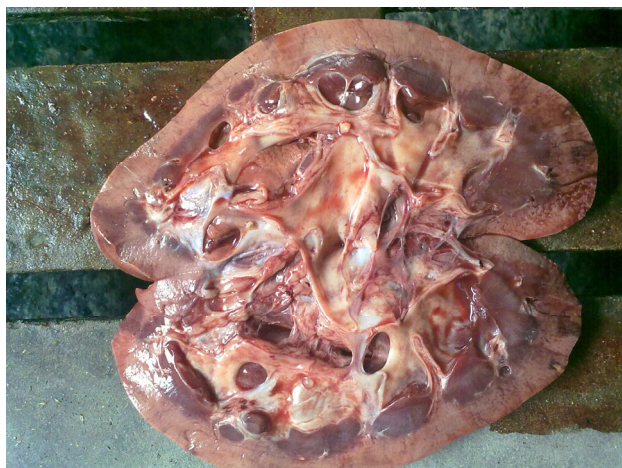

Рис. 3. Нирка за охратоксикозу. Гематоксилін та еозин x 400

У легенях виявили розвиток гострої застійної гіперемії та набряку. Проте у свиноматок, в яких реєстрували кровотечу з виразкових дефектів шлунка (у 4 дослідних тварин), дисциркуляторні зміни були менш вираженими.

У 6 дослідних свиноматок спостерігали помірне розширення правого шлуночка та передсердя, незначне потоншення їх стінки. У всіх дослідних тварин міокард був неоднорідно забарвленим у блідо-червоний колір. За мікроскопічного дослідження у міокарді встановили розвиток зернистої дистрофії кардіоміоцитів. Відзначали вогнищеву інфільтрацію стромы лімфоцитами та гістіоцитами.

Під час макроскопічного дослідження головного мозку в 6 дослідних свиноматок виявили гіперемію судин м'якої оболонки та речовини головного мозку. Речовина головного мозку була волога, подекуди з крововиливами.

За гістологічного дослідження головного мозку, виявили гіперемію переважно венозних судин, стази, а подекуди діapedезні крововиливи. В окремих ней-

значно розширені, сечовий міхур наповнений мутною сечею. Слизова оболонка сечовивідних шляхів на більшості ділянок була гладка та блискуча, лише подекуди тьмяна, з поодинокими крововиливами.

За гістологічного дослідження нирок виявили розвиток гіалінозу ниркових клубочків, гіаліново-крапельної дистрофії епітелію проксимальних та дистальних канальців. Також реєструвались некротичні зміни нефроцитів, більшість ниркових канальців були заповнені гіаліновими циліндрами. У міжканальцевій стромі спостерігали вогнищеву інфільтрацію сполучної тканини лімфоцитами, макрофагами та нейтрофілами. Також в окремих ділянках кіркової та мозкової речовини збільшувалась кількість фіброblastів та колагенових волокон. Унаслідок розростання сполучної тканини виявляли виражене здавлення окремих сегментів ниркових канальців, а також збірних ниркових канальців. Траплялись кістозні порожнини, що утворювались унаслідок здавлення збірних ниркових канальців та порушення відтоку сечі.

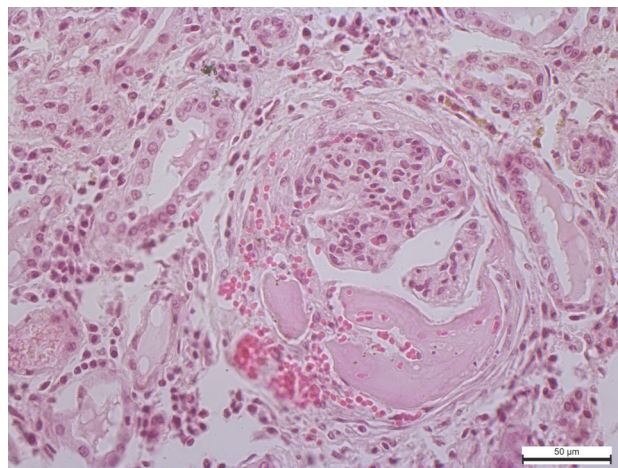


Рис. 4. Гіаліноз судин ниркового клубочка. Гематоксилін та еозин x 400

ронах кори головного мозку, мозочка, довгастого мозку реєстрували розвиток вакуольної дистрофії, рідше некротичні зміни (у таких клітинах спостерігали зменшені в об'ємі пікнотичні зміни ядра з вираженою конденсацією хроматину).

За гістологічного дослідження лімфатичних вузлів та селезінки виявляли стази у судинах мікроциркуляторного русла, а також некротичні зміни лімфоїдних елементів.

Лабораторна діагностика охратоксикозу ґрунтувалась на виявленні в кормах грибів-продуцентів охратоксинів, а також кількісного визначення охратоксину А в кормах та в нирках свиноматок.

Насамперед проводили висів кормів на середовище Чапека, виділення та ідентифікацію плісневих грибів. Ріст грибів за температури 37 °С розпочинався на 3–4 добу у вигляді пухкої біло-сірої колонії з жовтуватим відтінком. На 7–10 день колонія посилювала ріст, набувала інтенсивного жовтого кольору, з дещо зеленуватим відтінком. За гістологічного дослідження ідентифікувати плісневі гриби *Aspergillus ochraceus*.

Варто зазначити, що наявність токсинотворюючих грибів в кормах не гарантує 100% наявності відповідних мікотоксинів або їхньої концентрації, які можуть спричинити погіршення стану здоров'я тварин. І навпаки, видиме благополуччя (тобто відсутність видимих неозброєних оком цвілі на кормі) зовсім не гарантує відсутності мікотоксинів. Виявлення охратоксину А у кормах та нирках проводили за допомогою ІФА. У результаті проведення дослідження встановлено, що в кормах, які згодовували свиноматкам, концентрація охратоксину А коливалась від 8,32 мг/кг до 85,72 мг/кг. У нирках свиноматок, які загинули внаслідок охратоксикозу, вміст охратоксину А становив 4,34 – 48,33 мг/кг.

Висновки

У свиноматок, яким згодовували концентрований корм, забруднений плісневими грибами *Aspergillus ochraceus* та їх вторинними метаболітами охратоксинами, найбільш яскраві клінічні симптоми (поліурія та полідипсія, що супроводжувались достовірним зростанням рівня креатиніну та сечовини сироватки крові) вказують на значне ураження нирок, а достовірне зростання активності аланінамінотрансферази свідчить про розвиток альтеративних (некротичних) змін гепатоцитів. Унаслідок токсичної дії охратоксинів у шлунково-кишковому тракті розвивається гостре катаральне або катарально-геморагічне запалення, а в печінці жирова дистрофія, некрози гепатоцитів, а також дисциркуляторні зміни. У 28,57% свиноматок виявили виразки фундальної зони слизової оболонки шлунка, що супроводжувались кровотечею у шлунково-кишковий тракт. У нирках розвивається гіаліноз та склероз судинного сплетіння ниркових клубочків, а також гіаліново-крапельна дистрофія, некротичні зміни нефроцитів, поліморфноклітинна інфільтрація інтерстицію та розростання сполучної тканини, що у 21,4% свиноматок супроводжується появою кістозних порожнин.

Перспективи подальших досліджень. Перспективними напрямками подальших досліджень є вивчення особливостей виникнення та розвитку ульцерозних змін шлунка, а також альтеративних змін паренхіматозних елементів нирок, печінки, органів імунної та нервової систем за охратоксикозу, що дозволить розробити та впровадити ефективні лікувально-профілактичні заходи за можливої дії на організм охратоксинів.

References

Aguzey, H.A., Gao, Z., Haohao, W., Guilan, C., Zhengmin, W., & Junhong, C. (2019). The effects of deoxynivalenol (DON) on the gut microbiota, morphology and immune system of chicken. *Ann. Anim. Sci.*, 19(2), 305–318. doi: 10.2478/aoas-2019-0013.

Andriichuk, A.V. (2008). Mikrobiota zerna yachmeniu, biosyntezi i biolohichna diia okhratoksynu A:

Avtoreferat dys. kandydata veterynarnykh nauk: spets. 16.00.03 "Veterynarna mikrobiolohiia ta virusolohiia". Odesa (in Ukrainian).

Atanasova-Penichon, V., Legoahec, L., Bernillon, S., Deborde, C., Maucourt, M., Verdal-Bonnin M.-N., Pinson-Gadais, L., Ponts, N., Moing, A., & Richard-Forget, F. (2018). Mycotoxin Biosynthesis and Central Metabolism Are Two Interlinked Pathways in *Fusarium graminearum*, as Demonstrated by the Extensive Metabolic Changes Induced by Caffeic Acid Exposure. *American Society for Microbiology*, 84(8), e01705-17. doi: 10.1128/AEM.01705-17.

Elaroussi, M.A., Mohamed, M.R., Elgendy, M.S., El Barcouki, E.M., Abdou, A.M., & Hatab, M.H. (2008). Ochratoxicosis in Broiler Chickens: Functional and Histological Changes in Target Organs. *International Journal of Poultry Science*, 7(5), 414–422. doi: 10.3923/ijps.2008.414.422.

Frisvad, J.C., Hubka, V., Ezekiel, C.N., Hong, S.-B., Nováková, A., Chen, A.J., Arzanlou, M., Larsen, T.O., Sklenář, F., Mahakarnchanakul, W., Samson, R.A., & Houbraken, J. (2019). Taxonomy of *Aspergillus* section Flavi and their production of aflatoxins, ochratoxins and other mycotoxins. *Studies in Mycology*, 93, 1–63. doi: 10.1016/j.simyco.2018.06.001.

Gil-Serna, J., García-Díaz, M., Vázquez, C., González-Jaén, M.T., & Patiño, B. (2019). Significance of *Aspergillus niger* as a contaminant of food products in Spain regarding their occurrence and their ability to produce mycotoxins. *Food Microbiology*, 82, 240–248. doi: 10.1016/j.fm.2019.02.013.

Hajok, I., Kowalska, A., Piekut, A., & Cwieliag-Drabek, M. (2019). A risk assessment of dietary exposure to ochratoxin A for the Polish population. *Food Chemistry*, 284, 264–269. doi: 10.1016/j.foodchem.2019.01.101.

Horalskyi, L.P., Khomych, V.T., & Kononskyi, O.I. (2005). Osnovy histolohichnoi tekhniky i morfofunktsionalni metody doslidzhen u normi ta pry patolohii: navch. posib. Zhytomyr: Polissia (in Ukrainian).

Kobashigawa, E., Corassin, H.C., Franco, T.L., Dutra, R.U., & Fernandes de Oliveira, C.A. (2019). Aflatoxins and fumonisins in feed from a broiler operation system from São Paulo state, Brazil. *Ciência Rural*, Santa Maria, 49:02, e20180888. doi: 10.1590/0103-8478cr20180888.

Lapach, S.N., Chubenko, A.V., & Babich, P.N. (2000). Statisticheskie metody v mediko-biologicheskikh issledovaniyah s ispol'zovaniem Excel. Kyiv: MIRION (in Russian).

Marin, D.E., Pistol, G.C., Gras, M.A., Palade, M.L., & Taranu, I. (2017). Comparative effect of ochratoxin A on inflammation and oxidative stress parameter singut and kidney of pig lets. *Regulatory Toxicology and Pharmacology*, 89, 224–231. doi: 10.1016/j.yrtph.2017.07.031.

Morsy, F.A., el Din, A.A.G., Farrag, A.R.H., Badawi, M.A., & Shaffie, N.M. (2012). Ochratoxin A toxic effect on rat kidneys and the potential protective effect of ginseng: Histopathologic, histochemical, and image

- analysis morphometric studies. *Macedonian Journal of Medical Sciences*, 5(1), 40–48. doi: 10.3889/MJMS.1857-5773.2012.0195.
- Mulish, M., & Welsh, U. (2010). *Romeis. Mikroskopische technic. Heidelberg*, 127–154.
- Zhang, T.-Y., Sun, X.-F., Li, L., Ma, J.-M., Zhang, R.-Q., Li, N., Liu, X.-L., Dyce, P.W., & Shen, W. (2019). Ochratoxin A Exposure Impairs Porcine Granulosa Cell Growth via the Signaling Pathway. *Journal of Agricultural and Food Chemistry*, 67(9), 2679–2690. doi: 10.1021/acs.jafc.8b06361.