

# AKTIVITAS EXPRESSI KOLAGEN II DAN OSTEOCALCIN TULANG ALVEOL AKIBAT PRESERVASI SOKET PENCABUTAN GIGI DENGAN CAMPURAN ALOE VERA DAN GRAFT 0,5%

(EXPRESSION ACTIVITY OF COLLAGEN II AND OSTEOCALCYN ALVEOLAR  
BONE QONSEQUENT PRESERVATION POST EXTRACTION SOCKET  
FILLED WITH A MIXTURE OF ALOE VERA AND GRAFT 0,5%)

Utari Kresnoadi\*, Retno Pudji Rahayu\*\*, Eha Djulaeha\*

\*Departemen Prostodonti

\*\*Departemen Patologi dan Maxillofasial

Fakultas Kedokteran Gigi, Universitas Airlangga

Jl. Mayjen. Prof. DR. Moestopo No. 47 Surabaya ó 60132

## Abstract

Aloevera is one of the plants that has antibiotic, anti inflammation, anti fungi and biogenic stimulator material, to induce bovine graft and fasten bone growth. The aim of study was to find out the activity expression of osteocalcyn and collagen II as a marker of osteoblast on alveolar bone by mixturing Aloe vera and xenograft concelous bovine (XCB). Laboratory test with animal testing using 54 *cavia cabayas*. These animal were divided into 3 groups, the first group was control group, the second was given xenograft concelous bovine (XCB) and the third group was given mixture of Aloevera and XCB after tooth extraction. Examination was done after 14, 30 and 60 days. The Osteocalcyn expression and type II collagen as marker on alveolar bone by immunohistochemistry were cheked. The result showed that there were significant differences on *osteocalcin* expression and type II collagen beetwen control group and combination of Aloe vera and XCB on 14, 30 and 60 days after tooth extraction. In conclusion, the osteoblast activity on alveolar bone was marked by increasing of *osteocalcin* expression and type II collagen.

**Key words:** *Aloevera*, alveolar bone, type II collagen, osteocalcyn, XCB

## Abstrak

Aloe vera adalah tanaman yang mempunyai fungsi antibiotik, anti inflamasi, anti jamur dan bahan yang merupakan biogenik stimulator untuk merangsang bovine graft agar mempercepat pertumbuhan tulang. Tujuan penelitian ini adalah untuk mengetahui mekanisme aktivitas osteoblas pada proses pembentukan tulang alveol dengan pemberian kombinasi Aloe vera dan XCB. Metode penelitian adalah dengan melakukan uji laboratoris dengan hewan coba: 54 ekor caviacabaya, dibagi menjadi 9 kelompok, masing-masing 6 ekor, terdiri atas 3 group, yang pertama kelompok kontrol yaitu hanya dicabut saja tanpa perlakuan, kelompok 2 adalah kelompok yang setelah gigi dicabut diberi XCB saja dan kelompok ke 3 adalah kelompok yang setelah pencabutan diberi campuran Aloe vera dengan XCB pada soket bekas pencabutan gigi. Pemeriksaan dilakukan setelah 14, 30 dan 60 hari. Kemudian diperiksa ekspresi *osteocalcin* dan *kolagen tipe II* sebagai marker terjadinya tulang alveol dengan pemeriksaan imunohistokimia. Hasil penelitian menunjukkan terdapat perbedaan bermakna ekspresi *osteocalcin* dan *collagen II* antara kelompok kontrol dengan kelompok yang diberi Aloe vera + XCB pada 14, 30 dan 60 hari setelah pencabutan. Sebagai kesimpulan, penelitian aktivitas pertumbuhan osteoblas pada tulang alveol ditandai dengan peningkatan ekspresi *osteocalcin* dan *kolagen II*.

**Kata kunci:** Aloevera, alveolar bone, kollagen II, osteocalcyn, XCB

## PENDAHULUAN

Peningkatan kesehatan di bidang kedokteran gigi merupakan tanggung jawab bagi para dokter gigi,

dengan cara meningkatkan kesehatan gigi dan mulut. Pada pasien yang mengalami kehilangan gigi, diperlukan gigi tiruan untuk mengembalikan fungsi kunyah, berbicara dan memperbaiki pe-

nampilan. Pasien yang terlalu lama kehilangan giginya dan tidak diganti dengan gigi tiruan akan menyebabkan resorpsi tulang alveoli atau terjadi resorpsi *ridge*, hal ini menyebabkan terjadi peningkatan prevalensi kasus resorpsi tulang alveol. Nishimura dkk. menyatakan bahwa tahap awal resorpsi *residual ridge* dimulai dari kehilangan gigi. Apabila kehilangan tulang alveoli terjadi pada labio lingual dan vertikal, maka *ridge* menjadi lebih sempit. Pada beberapa kasus dapat menjadi tajam seperti pisau dan memendek, hal ini akan berakibat *residual ridge* menjadi rendah, membulat atau flat. Keadaan resorpsi ini akan terus berlanjut mengakibatkan tulang basal menghilang sehingga terjadi pemendekan *ridge* didalam mulut.

Apabila kondisi ini tidak segera diatasi maka dapat berpengaruh pada pembuatan gigi tiruan yang tidak adekuat. Untuk mendapatkan hasil tersebut diperlukan suatu inovasi pengembangan teknik peninggian *alveolar ridge augmentation*. Hal ini merupakan suatu upaya untuk mencegah terjadinya resorpsi alveolar sehingga pembuatan gigi tiruan dapat berhasil.<sup>2</sup> Beberapa ahli mengemukakan tentang rekayasa jaringan untuk mencapai hasil yang optimal, salah satunya ialah penggunaan *bovine graft* untuk penambahan defek tulang maupun augmentasi.

Tanaman obat mempunyai peran kunci dalam perkembangan modern studi aktivifitas biologi substansi bioaktif yang dikandungnya. Penggunaan tanaman obat untuk pengobatan diyakini hanya mengandung sedikit sifat toksisitasnya dibandingkan komponen senyawa kimia sintesis. Beberapa tanaman mempunyai aktifitas biologi dan potensial untuk aplikasi penyembuhan suatu penyakit, salah satunya ialah *Aloe vera*. *Aloe vera* dianggap mempunyai *biogenic stimulator* dan aktivitas hormon penyembuh luka.<sup>3</sup> Cairan *Aloe vera* dapat mencegah terjadinya *scar tissue* pada saat insisi dan bila gel dipergunakan setelah operasi, maka luka insisi akan sembuh secara cepat.<sup>4</sup> Wolf cit Ariyani dan Khoswanto<sup>5</sup> menyatakan, bahwa *Aloe vera* dapat berfungsi sebagai anti inflamasi, antibakteri, anti-fungi, antialergi, menambah kekebalan tubuh dan aselelator dalam proses penyembuhan luka melalui peningkatan regenerasi sel.

Kolagen dapat ditemukan pada seluruh daerah tubuh seperti, kulit, otot, tulang, kartilago dan basal membran. Kolagen adalah protein yang dapat ditemukan didalam tubuh manusia yang merupakan 30% dari seluruh jumlah kolagen dan terdiri atas 33,5% asam amino glisin, 12% pralin, 10% hidroksi pralin dan asam amino lainnya.<sup>5</sup> Tahapan pembentukan tulang dimulai dari sintesis kolagen tipe 1, sekresi kolagen pembentukan mikrofibril, fibril dan

serabut kolagen, maturasi, matriks kolagen serta pembentukan kristal hidroksi apatit. Semua itu di bawah pengaruh osteoblas. Canalis cit Lindawati<sup>6</sup> juga mengatakan bahwa osteoblas mensintesis protein lain pada matriks tulang yaitu *osteocalcin* dan osteonektin yang merupakan 40-50% protein non kolagen pada tulang. Protein lain yang dihasilkan osteoblas ialah glikosaminoglikan, osteopontin, sialoprotein tulang, fibronektin, vitronektin dan trombospondin yang berfungsi sebagai perekat yang berinteraksi dengan integrin.<sup>6</sup> *Osteocalcin* bukan kolagen protein, ditemukan pada tulang dan dentin, tetapi dikeluarkan oleh osteoblas dan memegang peranan terjadinya mineralisasi dan *calcium* ion homeostatis. *Osteocalcin* berfungsi sebagai regulator negatif dalam pembentukan tulang. Tahun 2007 *osteocalcin* ditemukan berperan sebagai hormon pada tubuh, menyebabkan B sel pancreas melepaskan insulin lebih banyak dan pada saat yang sama secara langsung sel lemak memproduksi hormon adiponektin yang menambah sensitivitas insulin. Hal ini dapat digunakan sebagai marker biokimia untuk formasi pembentukan tulang.<sup>7</sup>

Tujuan penelitian ini secara umum dapat menjadi kajian ilmiah bagi pengembangan *Aloe vera* sebagai perawatan alternatif yang dikombinasi dengan *xenograft concelous bovine (XCB)* yang diharapkan dapat menghambat resorpsi tulang, memper cepat terjadinya pembentukan tulang baru. Tujuan khususnya ialah menguji kemampuan kombinasi *Aloe vera* dengan *XCB* dalam menginduksi ekspresi *osteocalcin* dan collagen type II pada *cavia cabaya* sebagai marker pembentukan tulang *alveolar*.

## BAHAN DAN METODE

Penelitian ini adalah penelitian experimental laboratoris pada hewan coba dengan rancangan *randomized post test control group desain* dengan jumlah sampel 6. Kriteria Inklusi sampel hewan *cavia cabaya* (marmut) berjenis kelamin jantan dengan berat badan 300-350 gram, umur 3 bulan, sehat dan aktif bergerak. Bahan *xenograft concelous bovine* adalah *allograft bovine* produk bank jaringan RSUD dr. Soetomo Surabaya. Sampel dibagi menjadi 9 kelompok, kelompok I: *cavia cabaya* dicabut giginya tanpa diberi perlakuan, kemudian diperiksa setelah 14 hari, kelompok II: *cavia cabaya* dicabut giginya tanpa diberi perlakuan, kemudian diperiksa setelah 30 hari, kelompok III: *cavia cabaya* dicabut giginya tanpa diberi perlakuan kemudian diperiksa setelah 60 hari, kelompok IV: *cavia cabaya* dicabut giginya diberi perlakuan pemberian *xenograft concelous bovine (XCB)*, kemudian diperiksa setelah 14 hari. Kelompok V: *cavia cabaya* dicabut giginya

diberi perlakuan pemberian XCB, kemudian diperiksa setelah 30 hari, kelompok VI: *cavia cabaya* dicabut giginya diberi perlakuan pemberian XCB, kemudian diperiksa setelah 60 hari. Kelompok VII: *cavia cabaya* dicabut giginya diberi perlakuan pemberian campuran *Aloe vera* dengan XCB. Kemudian diperiksa setelah 14 hari. Kelompok VIII: *cavia cabaya* dicabut giginya diberi perlakuan pemberian campuran *Aloe vera* dengan XCB. Kemudian diperiksa setelah 30 hari, kelompok IX: *cavia cabaya* dicabut giginya diberi perlakuan pemberian campuran *Aloe vera* dengan *xenograft concelous bovine*, kemudian diperiksa setelah 60 hari.

Semua prosedur yang dilakukan pada penelitian ini laik etik dan, *ethical clearance* yang dikeluarkan oleh Komisi Etik Fakultas Kedokteran Gigi Universitas Airlangga, Surabaya. Prosedur penelitian meliputi pembuatan ekstrak *Aloe vera*, kemudian dilakukan *freeze dried* dan pembuatan campuran *Aloe vera* dan XCB dengan penambahan *polyethylene glikol* sebagai zat pembawa, berupa gel untuk memudahkan pengisian pada soket. Kandungan zat aktif campuran *Aloe vera* dan XCB 0,5 % adalah *Aloe vera* 0,5 g dan XCB 0,5 g ditambah PEG 99 g. Penelitian ini dilakukan di laboratorium Fitokimia Fakultas Farmasi universitas Airlangga Surabaya.

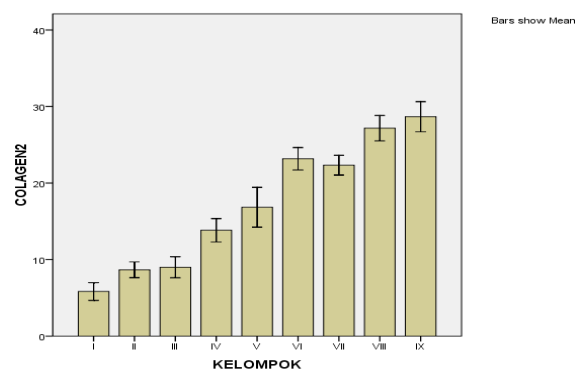
Dilakukan pemeriksaan histopatologi dan Imunohistokimia. Bahan yang dipakai ialah reagen untuk pemeriksaan Hematoxilean-eosin, mikropipet, tip (*yellow, white, blue*), mikroskop cahaya, alkohol absolut, alkohol 70%, akuades steril, *object glass* dan *cover glass*. Untuk pemeriksaan histokimia bahan yang dipakai ialah monoklonal anti *collagen II* (lab-vision), monoklonal anti *osteocalcin* (Santa cruz), imunohistokimia *staining kit* (biocare), XCB yang dipakai adalah *Allograft bovine* yang diproduksi bank jaringan RSUD Dr Soetomo. Prosedur pembuatan spesimen dilakukan di Patologi Anatomi RSUD Dr. Soetomo Surabaya dan pemeriksaan imunohistokimia dilakukan di Laboratorium Biokimia dan bimolekuler Fakultas Kedokteran Universitas Brawijaya Malang. *Cavia cabaya* dianastesi dengan ketamin. Menurut Kusumawati,<sup>8</sup> jumlah anastesi 1ml/1kg berat badan, jadi tiap ekor 300gr= 0,3cc. Kemudian dilakukan pencabutan gigi dengan alat *needle holder*. Soket bekas pencabutan diisi campuran *Aloe vera* dan *xenograft concelous bovine* sebanyak 0,1 cc, sesuai ruangan soket, kemudian dijahit. Setelah 14, 30 dan 60 hari *cavia cabaya* dieksekusi, kemudian rahang bawah dipotong kemudian dilakukan proses dekalsifikasi dengan bahan fiksasi Asam nitrit 2% selama dua minggu. Dibuat sediaan blok parafin. Blok Parafin kemudian disayat dengan *rotary mikrotom* dengan ketebalan sekitar 4 mikron, kemudian diletakkan di atas gelas

obyek. Deparafinisasi dilakukan dengan melarutkannya dalam *xylol* selama 2x3 menit. Sisa *xylol* dicuci dengan alkohol *absolute*, 99,95, 90,80 dan 70%, masing-masing selama 2x1 menit. Sisa alkohol dicuci dengan air mengalir, kemudian dibuat sediaan untuk pewarnaan HE dan Imunohisto Kimia. Untuk keperluan penghitungan, preparat (sediaan) yang sudah berkode ditutup nomer kodenya dan diberi nomor baru secara acak. Masing-masing preparat pada lapang pandang dengan pembesaran 1000x dan sebanyak 9 lapang pandang. Hasil perhitungan ditulis pada lembar kerja dan diambil nilai rata-rata per lapang pandang.

Hasil penghitungan dicatat kemudian ditabulasi. Setelah itu dilakukan analisis statistik dengan Kolmogorov-Smirnov dan ANOVA (analysis of variance), untuk membandingkan kelompok terbaik dilakukan uji Tuckey HSD.

## HASIL

Pada Gambar 1 terlihat pertumbuhan ekspresi *collagen II* tertinggi pada kelompok IX yaitu kelompok dengan pengisian *Aloe vera* dan *xenograft concelous bovine (XCB)* setelah 60 hari pasca pencabutan, sehingga pertumbuhan sangat pesat terjadi bila dibanding dengan hanya ditambah dengan *XCB* saja setelah 60 hari pasca pencabutan (kelompok VI), sedangkan pada kelompok kontrol (kelompok III) yaitu 60 hari pasca pencabutan tanpa dilakukan apa-apa pertumbuhan ekspresi *collagen II* hanya kecil sekali.



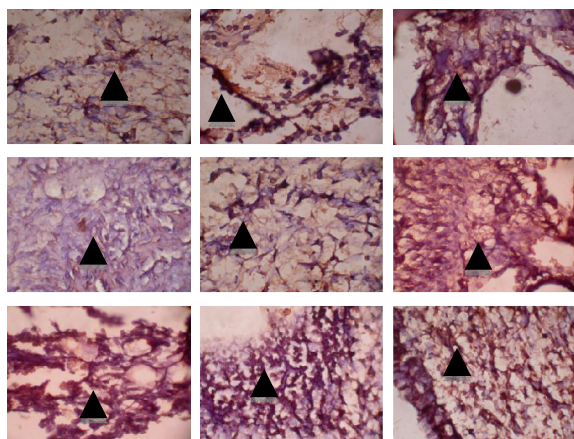
Gambar 1. Diagram batang ekspresi *collagen II* pada kelompok I-IX

Tabel 1. Hasil uji statistik Anova pada ekspresi collagen II

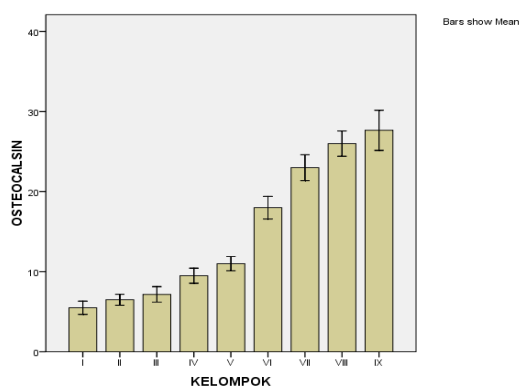
Sumber variasi	df	F	p
Antar kelompok	8	40,645	0,000*
Dalam kelompok	45		
Total	53		

\*signifikan

Hasil analisis statistik ANOVA pada ekspresi *collagen II* menunjukkan terdapat perbedaan bermakna antara kelompok kontrol, kelompok penambahan XCB dan kelompok pengisian campuran *Aloe vera* dan XCB ( $= 0,000$ ). Selain itu, terdapat perbedaan bermakna antara semua kelompok masing-masing baik kelompok kontrol, kelompok dengan pengisian XCB maupun kelompok dengan pengisian campuran *Aloe vera* dan XCB (Tabel 1). Gambaran mikroskop ekspresi *collagen II* pada kelompok I sampai IX dapat dilihat pada Gambar 2.



Gambar 2. Ekspresi *collagen II* dari kiri kekanan adalah Kel I-IX



Gambar3. Diagram batang ekspresi nilai rerata *osteocalcin* pada kelompok I-IX

Pada Gambar 3 terlihat pertumbuhan ekspresi *osteocalcin* tertinggi pada kelompok IX yaitu kelompok dengan pengisian campuran *Aloe vera* dan XCB setelah 60 hari pasca pencabutan, demikian pula kelompok VII dan VIII, yang diisi *Aloe vera* dan XCB pertumbuhan ekspresi *osteocalcin* sangat pesat, bila dibanding kelompok yang hanya ditambah XCB saja yaitu kelompok IV, V, dan VI. Sedangkan kelompok pencabutan saja (kontrol), yaitu kelompok I (14 hari), II (30 hari), III (60 hari), pertumbuhan ekspresi *Osteocalcin* sangat kecil sekali.

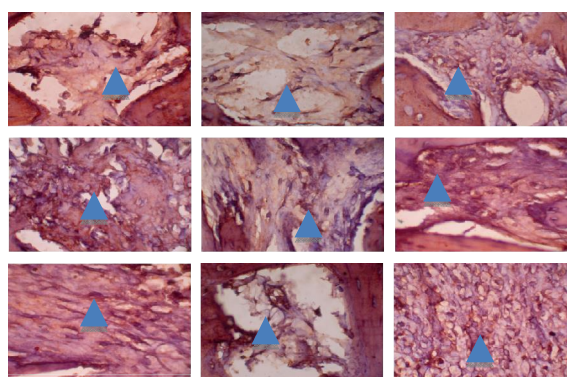
Tabel 2. Hasil uji Anova ekspresi *osteocalcin*

Sumber variasi	df	F	p
Antar kelompok	8	61,509	0,000*
Dalam kelompok	45		
Total	53		

\*signifikan

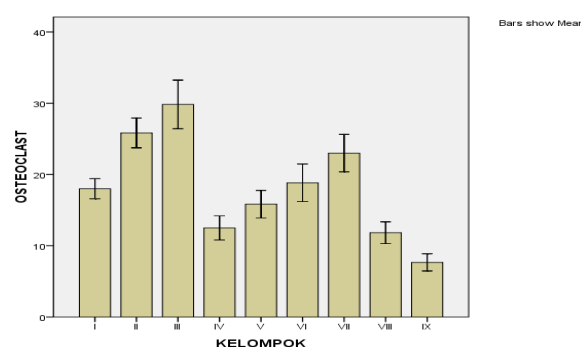
Hasil uji Anova ekspresi *osteocalcin* terdapat nilai  $= 0,000$  berarti ada perbedaan yang bermakna antara kelompok kontrol, kelompok penambahan XCB maupun kelompok dengan penambahan *Aloe vera* + XCB, hal ini juga terjadi antar kelompok 14, 30 dan 60 hari. (Tabel 2)

Gambaran mikroskop ekspresi *osteocalcin* pada kelompok I sampai IX dapat dilihat pada Gambar 4.



Gambar 4. Ekspresi *osteocalcin* dari kiri kekanan kel I-IX

Nilai rerata Osteoklas dengan pewarnaan HE dapat dilihat pada Gambar 5.



Gambar 5. Diagram balok nilai rerata osteoklas pada kelompok I-IX

Terdapat peningkatan jumlah osteoklas pada kelompok pencabutan tanpa perlakuan mulai pada kelompok I yaitu pasca pencabutan 14 hari, kemudian kelompok II 30 hari dan kelompok III yaitu, 60 hari pasca pencabutan. Pada kelompok dengan pengisian XCB yaitu kelompok IV, V, VI terjadi peningkatan pertumbuhan Osteoklas tetapi hanya sedikit. Pada kelompok dengan pengisian campuran

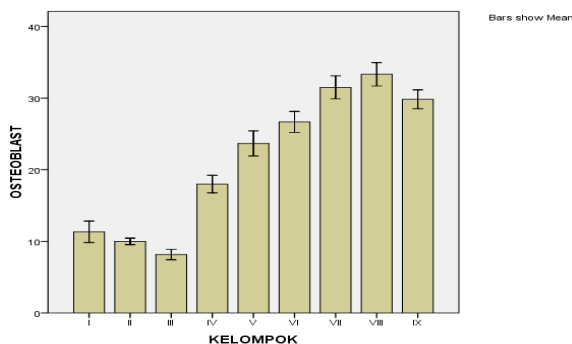
*Aloe vera* dan *XCB* terjadi penurunan yang signifikan pada kelompok VII yaitu 14 hari pasca pencabutan dan kelompok VIII (30 hari) dan penurunan terbanyak pada kelompok IX yaitu kelompok 60 hari pasca pencabutan (Tabel3).

Tabel 3. Hasil uji statistik Anova osteoklas

Sumber variasi	df	F	p
Antara kelompok	8	16,241	0,000*
Dalam kelompok	45		
Total	53		

\*signifikan

Gambaran osteoblas hasilnya dapat dilihat pada Gambar 6.



Gambar 6. Diagram batang nilai rerata osteoblas pada kelompok I-IX

Terlihat penurunan pertumbuhan osteoblas pada kelompok kontrol pencabutan tanpa perlakuan, yaitu kelompok I pasca pencabutan 14 hari, kelompok II pasca pencabutan 30 hari kemudian diikuti kelompok III pasca pencabutan 60 hari. Pada kelompok IV, V, VI yaitu kelompok pengisian *XCB* pasca pencabutan terdapat kenaikan pertumbuhan sel Osteoblas. Pada kelompok VII, VIII dan IX yaitu kelompok pengisian campuran *Aloevera* dan *XCB* terdapat pertumbuhan yang signifikan meskipun dari kelompok VIII dan IX terdapat penurunan pertumbuhan sel Osteoblas tetapi dibandingkan kelompok kontrol terjadi kenaikan pertumbuhan yang sangat banyak (Tabel 4).

Tabel 4. Hasil uji statistik Anova osteoblas

Sumber variasi	df	F	p
Antar kelompok	8	77,326	0,000*
Dalam kelompok	45		
Total	53		

\*signifikan

Hasil analisis statistik Anova baik pada osteoklas dan osteoblas antara kelompok I sampai IX terdapat

perbedaan yang sangat bermakna yaitu nilai osteoklas  $p = 0,00 < 0,05$  demikian juga nilai osteoblas  $p = 0,00 < 0,05$ .

## PEMBAHASAN

Proses remodeling tulang, menurut Joelianto<sup>9</sup> adalah sesuatu proses yang tergantung pada aktifitas sel pada permukaan. Dibutuhkan banyak kanal yang masuk ke tulang alveolar untuk mengirim pembuluh darah dan bagian yang lebih dalam terdiri atas tulang *concellous* dan ruang untuk sumsum tulang. Proses ini terjadi secara alami, untuk mempercepat proses tersebut diperlukan inovasi rekayasa jaringan untuk mempercepat proses remodeling tulang alveol.

Regina<sup>10</sup> pada penelitiannya melaporkan luka bekas pencabutan dengan penambahan DBM (*deminerallized Bone matrix*) dan menyimpulkan bahwa bubuk *allograft* DBM mengurangi ekspresi Gelatinase A dan meningkatkan ekspresi TIMP-2, sehingga DBM menstimulasi proses penyembuhan luka pada ginggiva. Proses penyembuhan jaringan lunak dengan jaringan keras sangat berbeda. Menurut Istiati<sup>11</sup> perbaikan jaringan tulang melibatkan aktifitas osteoblas dan osteoklas, sel pembentuk tulang yang digolongkan dalam periosteum dan endosteum pada daerah yang terkena trauma atau kemungkinan berasal dari transformasi metaplasia sel mesenkimal atau fibroblas yang terletak berbatasan dengan jaringan ikat.

Peningkatan ekspresi kolagen tipe II dan osteocalcin pada penelitian ini menunjukkan bahwa ada peningkatan aktivitas pertumbuhan tulang yang dilakukan oleh osteoblas. Hal ini karena peningkatan *osteocalcin* pada plasma berpengaruh pada formasi dan konsentrasi tulang baru sebagai indikator aktifitas osteoblas.

Menurut Manoglas (cit. Lindawati)<sup>6</sup> faktor pertumbuhan tulang berasal dari progenitor yang mampu memicu osteoblastogenesis adalah *bone morphogenetic protein* (BMP). BMP akan merangsang *osteoblastic specific factor 2* (OSF2) atau *core binding factor* yaitu Cbfa 1. Cbfa 1 bersifat mengaktifkan gen spesifik osteoblas, seperti osteopontin, sialoprotein, kolagen tipe 1 dan *osteocalcin*, beberapa penelitian membuktikan bahwa kegagalan Cbfa 1 mengakibatkan terganggunya perkembangan osteoblas lebih lanjut.

Menurut Lieberman dan Friedlaender,<sup>12</sup> jumlah dan tipe kolagen sangat berpengaruh pada formasi dan penyembuhan fraktur tulang. Ada bermacam tipe kolagen di antaranya ialah kolagen tipe I yang berhubungan dengan tulang serta kolagen tipe II yang berhubungan dengan tulang rawan. Fraktur

mekanis yang stabil didominasi oleh kolagen tipe I dan II dan tipe V. Sedangkan fraktur mekanis yang tidak stabil pada tulang secara karakteristik memproduksi tipe III dan V yang dipindahkan oleh kolagen tipe II dan IX dan sangat kecil dilakukan oleh kolagen tipe I. Kandungan glukomanan pada *Aloe vera* yaitu polisakarida yang mengandung banyak *mannose* dan kandungan *gibberellin* pada *Aloe vera* yaitu sebuah hormon pertumbuhan akan berinteraksi dengan reseptor pertumbuhan fibroblas akan merangsang aktifitas dan proliferasi sehingga berpengaruh signifikan meningkatkan sintesis kolagen.<sup>13</sup>

*Aloe vera* bila dikombinasikan dengan *Xenograft Concelous Bovine* (XCB) dapat mempercepat pertumbuhan sel osteoblas dan menghambat pertumbuhan osteoklas, hal ini terlihat pada pemeriksaan HPA, di mana pada diagram batang terlihat penurunan osteoklas dan pertumbuhan osteoblas yang sangat signifikan. Penemuan ini dapat menunjukkan hasil bahwa *Aloe vera* merupakan stimulator biogenik yang dapat merangsang sel beraktifasi pada tulang alveol dan juga mempercepat kesembuhan luka bekas pencabutan. Penelitian ini sesuai dengan pendapat beberapa ahli di antaranya, menurut Park dkk.<sup>14</sup> *Aloe vera* adalah tanaman yang sering dipergunakan sebagai pengobatan rakyat dengan berbagai variasi kondisi. *Aloe vera* yang juga disebut barbaloin mengandung anthraquinon, *aloe-emodin*, *anthrone* yang secara autooksidasi menjadi quinon, *aloe-emodin*. *Aloin* dan *aloe-emodin* tidak hanya mempunyai efek laksatif tetapi anti bakterial, antivirus, hepatoprotektif dan mempunyai efek antikanker. Menurut Sombonwong dkk. dan Korkina dkk. cit Park dkk.<sup>14</sup> *Aloin* dan *aloe-emodin* mengandung struktur *polyphenol* maka senyawa ini mempunyai efek anti inflamasi.

Trauma pencabutan gigi dapat menyebabkan inflamasi, yang menyebabkan osteoklastogenesis yaitu pertumbuhan osteoklas yang disebabkan peradangan karena trauma pencabutan. Menurut Lorenzo dkk.<sup>15</sup> osteoklas yang matang mempunyai kapasitas meresopsi tulang, pada osteoklastogenesis terjadi deferensiasi osteoklas dan aktivasi kombinasi *costimulatory* molekul yaitu M-CSF (*Macrophage Colony stimulating Factor*) dan RANKL (*Receptor Activator of Nuclear factor  $\kappa$ B Ligan*), yaitu prekursor osteoklas mereplikasi dan menginduksi RANK yang pada keadaan inflamasi diproduksi oleh sel limfosit B dan T. Pada kondisi ini peran *Aloe vera* adalah mencegah inflamasi, sehingga menurunkan osteoklastogenesis, dengan demikian tidak terjadi resorpsi sel tulang. Hal ini sesuai dengan pendapat Kyung dkk.<sup>16</sup> bahwa osteoklas adalah sel yang bertanggung jawab pada proses

resorpsi tulang, yang terbentuk dari *haemopoetic stemcell*. Regulasi Osteoklastogenesis pada inflamasi misalnya pada kondisi inflamasi seperti arthritis, sitokin proinflamasi (IL1, IL 6 dan TNF ), dan RANKL pada jaringan inflamasi *synovium*, berperan menstimulasi osteoklas dan kerusakan tulang.<sup>15</sup> Zhao dkk. cit Lorenzo dkk.<sup>15</sup> mengatakan bahwa aktivasi Ephrin B2 pada osteoklas dan EphB4 pada osteoblas mempunyai efek yang hasilnya menghambat osteoklastogenesis dan meningkatkan deferensiasi osteoblas. Oleh sebab itu kombinasi *Aloe vera* dengan *xenograft concelous bovine* (XCB) dapat mempercepat penyembuhan luka bekas pencabutan dan mengaktifkan pertumbuhan sel tulang yang dilakukan oleh sel osteoblas.

Penelitian ini dapat disimpulkan pengisian campuran *Aloe vera* dan XCB pada soket bekas pencabutan gigi dapat meningkatkan ekspresi kolagen tipe II dan osteocalcin yang merupakan marker peningkatan aktivitas *osteoblas* pada tulang alveol.

#### Daftar Pustaka

1. Octavia R. Teknik bedah peninggian lingir alveolar sebagai salah satu penunjang keberhasilan dibidang prostetik, Fakultas Kedokteran gigi Universitas Sumatera Utara. 2005: 28.
2. Rostita dan Tim Redaksi Qanita, Lidah buaya, Cetakan I, Penerbit Qanita, PT Mizan Pustaka, Bandung, Indonesia, 2008: 19-36.
3. Marthanthi R. Uji sitoksisitas aloevera gel 100% metode freeze drying terhadap sel fibroblas ditinjau dari waktu inkubasi, Skripsi, Fakultas Kedokteran Gigi, Universitas Airlangga, Surabaya, Indonesia, 2007: 7-10.
4. Ariyani E, Khoswanto C. The use 90% Aloe vera freeze drying as modulator of collagen density in extraction socket of insisivus cavia cabaya. Dental J 2008, 41(2):74-6.
5. Khudhany LS, Penentuan indeks densitas tulang mandibula perempuan pasca menopause dengan memperhatikan beberapa faktor risiko terjadinya osteoporosis. Disertasi. Jakarta: Program Pasca Sarjana Universitas Indonesia, 2003: 65-67.
6. Osteocalcyn, <http://en.wikipedia.org/wiki/Osteocalcyn> (25 April 2008).
7. Kusumawati D. Bersahabat dengan hewan coba, cetakan I, Yogyakarta: Gajah Mada University Press, 2004: 67.
8. Joelianto R. Factor that affect the duration of orthodontic treatment, Prociding the second international joint symposium on oral and dental sciencies, march 1-3, Jogjakarta, Indonesia, 2012: 228-32.
9. Tandelilin RTC. DBM Augmentation on mandibular insisivus extraction wound healing, J Dentistry 2006, 13(3): 190-196.
10. Soepribadi I. Regenerasi dan penyembuhan, cetakan 1, Sagung Seto, Jakarta, 2013: 78-88.

11. Lieberman JR, Friedlaender GE. Bone Regeneration and repair, 1 th ed, Humana Press, Totowa-New Jersey, 2005: 25-34.
12. Moghadasi M, Verma SK. Aloe vera their chemical composition and application: A review, International J Biologyal and Medical Research 2011; 2(1): 466-71.
13. Park MY, Kwon HJ, Sung MK. Evaluation of Aloin and Aloe Emodin as anti Inflammatory agents in aloe by using murin macrophage. Biosci, Biotech, Biochem 2009, 73(4): 828-32.
14. Lorenzo J. Osteoimmunology: Interaction of the bone and immune system, J Endocrine Review, 2008, 29(4): 403-40.
15. Kyung TW, Lee JE, Shin HH, Choi HS. Rutin Inhibits osteoclast formation by decresing reactivee oxygen species and TNF by inhibiting activation of NF B, J. Experiment and Molecular medicine, 2008, 40(1): 52-8.