

Efusi Pleura Unilateral pada penderita Sindroma Hiperstimulasi Ovarium dalam Program Fertilisasi Invitro (Laporan Kasus)

D.S. NATAPRAWIRA
W. PERMADI
T. DJUWANTONO
H. HARLIANTO
H. BAYUAJI

Bagian/KSMF Obstetri dan Ginekologi
Fakultas Kedokteran Universitas Padjadjaran/
RS Dr. Hasan Sadikin
Bandung

Tujuan: Melaporkan kasus efusi pleura unilateral pada penderita OHSS.

Rancangan/rumusan data: Laporan kasus.

Tempat: Klinik fertilitas rumah sakit rujukan tersier.

Hasil: Seorang wanita usia 32 tahun yang menderita OHSS. Faktor risiko pada kasus ini adalah ovarium polikistik, usia <35 tahun, jumlah folikel yang sangat banyak, dan kadar estradiol >4300 pg/mL. Saat diketahui respons ovarium yang berlebih, dilakukan penurunan dosis FSH. Terjadi efusi pleura unilateral dan asites minimal 11 hari pasca penyuntikan r-hCG, sehingga perlu dilakukan perawatan intensif dan pemasangan *water-sealed drainage* (WSD). Dilakukan pemberian albumin intravena yang disesuaikan dengan perkembangan kadar albumin darah harian. Setelah dirawat selama 15 hari pasien dipulangkan dalam keadaan baik.

Kesimpulan: Pada kasus ini telah dilakukan monitoring stimulasi secara hormonal dan ultrasonografi serta upaya-upaya pencegahan lain. Namun demikian, OHSS tetap terjadi sehingga diperlukan kombinasi terapi suportif dan bedah.

[Maj Obstet Ginekol Indones 2007; 31-3: 174-9]

Kata kunci: fertilisasi invitro, sindroma hiperstimulasi ovarium, efusi pleura unilateral

Objective: To report a case of unilateral pleural effusion in ovarian hyperstimulation syndrome in in-vitro fertilization program.

Design/data identification: Case report study.

Setting: Fertility clinic, tertiary referral hospital.

Results: A 32 years old woman suffers from OHSS. The risk factors were age <35 years, estradiol level >4300 pg/mL, excessive amount of follicle, and polycystic ovary. The FSH dose was reduced due to ovarian overresponse. Unilateral pleural effusion and minimal ascites were found in 11 day after r-hCG administration. She had had an intensive care and leading to insertion of water-sealed drainage. Intravenous albumin was administered according to daily albumin level monitoring. After 15 days hospitalization, patient was discharged in a good condition.

Conclusion: Although close monitoring was conducted, OHSS still occur that leads to both medical and surgical interventions.

[Indones J Obstet Gynecol 2007; 31-3: 174-9]

Keywords: in-vitro fertilization, ovarian hyperstimulation syndrome, unilateral pleural effusion

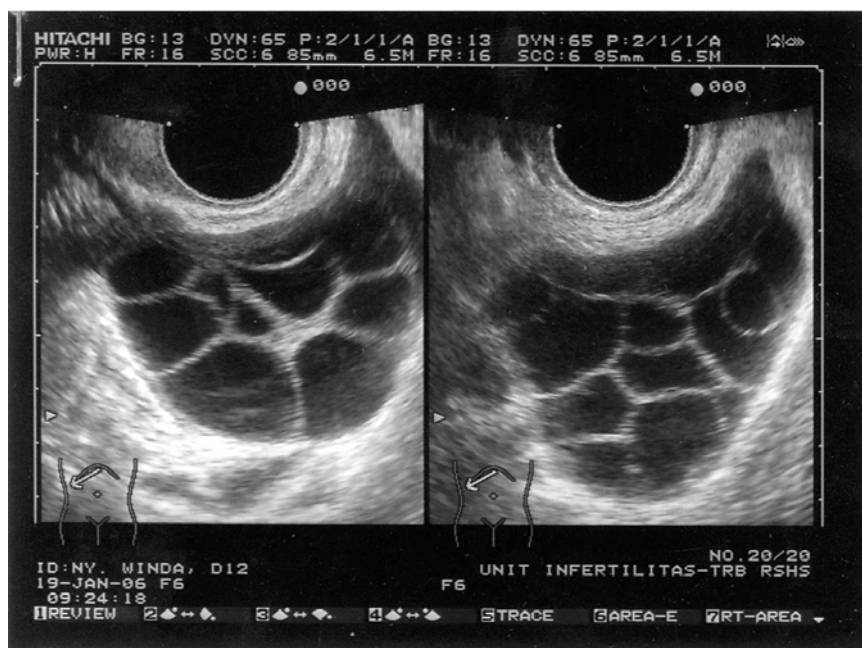
PENDAHULUAN

Sindroma hiperstimulasi ovarium (*ovarian hyperstimulation syndrome*=OHSS) merupakan komplikasi iatrogenik dari stimulasi ovarium terkontrol dengan angka kejadian dari OHSS berkisar antara 0,5-5%.¹ Salah satu manifestasi klinis OHSS adalah asites maupun efusi pleura. Efusi pleura unilateral merupakan manifestasi klinis yang jarang ditemukan, tercatat hanya sedikit laporan yang telah dikemukakan di seluruh dunia.^{2,3,4} Berikut ini di-

laporkan satu kasus kejadian OHSS dengan manifestasi klinis efusi pleura unilateral dengan asites yang minimal.

KASUS

Nyonya W, usia 32 tahun, datang pertama kali ke Klinik Teknologi Reproduksi Berbantu (TRB) Aster RS Dr. Hasan Sadikin pada tanggal 22 Desember 2005, dengan diagnosis infertilitas primer enam ta-



Gambar 1. Gambaran Kedua Ovarium pada Hari ke-12 Stimulasi.

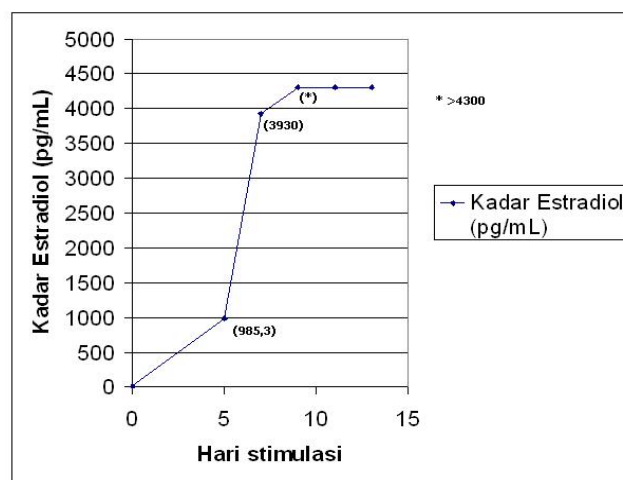
hun. Tidak ditemukan kelainan ginekologis dari pemeriksaan rutin. Siklus haid 28 hari, teratur. Tidak didapatkan riwayat nyeri haid. Pada pemeriksaan infertilitas dasar ditemukan gambaran ovarium polikistik pada pemeriksaan ultrasonografi. Indeks massa tubuh 20,9 kg/m². Dari pemeriksaan hormon basal pada hari ketiga siklus haid didapatkan hasil: FSH: 5,34 mIU/mL; LH: 5,38 mIU/mL, estradiol: 29,65 pg/mL; prolaktin: 16,83 pg/mL. Pemeriksaan histerosalpingografi menunjukkan obstruksi tuba unilateral. Analisis sperma suami normozoospermia. Inseminasi intrauterin telah dilakukan dua kali, namun belum berhasil. Dari hasil tersebut, diputuskan untuk melakukan program fertilisasi in vitro atas indikasi faktor tuba dan kegagalan inseminasi intrauterin.

Downregulation dilakukan menggunakan *long protocol*, dimulai pada fase luteal madya, tanggal 23 Desember 2005 menggunakan *gonadotropin releasing hormon* (GnRH) agonis (buserelin 0,5 mg subkutan). Supresi hormonal komplit didapatkan setelah pemberian buserelin selama 16 hari, ditandai dengan kadar estradiol 17,17 pg/mL. Dari pemeriksaan ultrasonografi didapatkan tebal endometrium 4,1 mm, jumlah folikel antral ovarium kiri 8 buah dan ovarium kanan 6 buah.

Stimulasi ovarium dilakukan mulai tanggal 8 Januari 2006 dengan kombinasi GnRH agonis dan FSH rekombinan (buserelin 0,2 mg dan r-FSH 225 IU subkutan). Pemantauan dilakukan menggunakan alat ultrasonografi dan pemeriksaan kadar estradiol

serum, dimulai dari hari kelima stimulasi. Selama stimulasi didapatkan lebih dari 10 folikel dari tiap ovarium (Gambar 1).

Profil kenaikan estradiol selama stimulasi ovarium dapat dilihat pada Gambar 2.



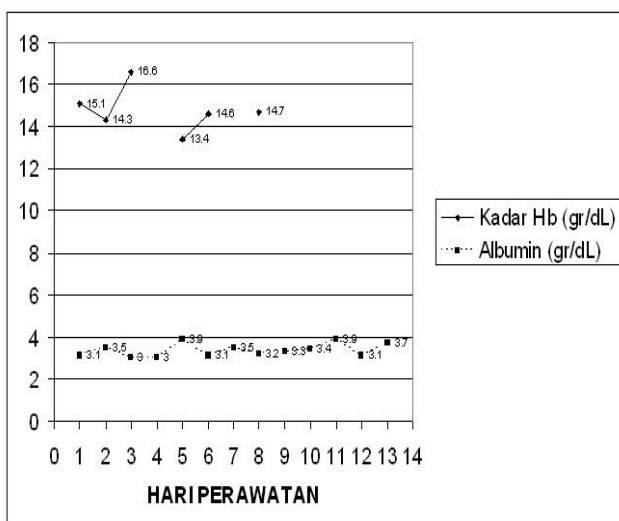
Gambar 2. Perkembangan Kadar Estradiol selama Stimulasi Ovarium.

Mengingat kadar estradiol yang sangat meningkat pada hari kelima stimulasi, dosis FSH diturunkan menjadi 150 IU, kemudian diturunkan kembali menjadi 75 IU. Pada hari ke-10 stimulasi, dosis kembali diturunkan menjadi 37,5 IU karena kadar estradiol sudah di atas 4300 pg/mL.

Petik sel telur dilakukan pada tanggal 21 Januari 2006 setelah dilakukan stimulasi ovulasi selama 12 hari. Tigapuluh enam jam sebelumnya dilakukan penyuntikan hormon *recombinant human chorionic gonadotrophin* (r-hCG) 250 mcg, untuk menginduksi maturasi akhir oosit. Setelah pengambilan sel telur, dilakukan pemberian albumin intravena untuk mencegah kemungkinan terjadinya OHSS. Dari petik sel telur didapatkan 16 sel telur. Setelah dilakukan fertilisasi invitro, didapatkan 3 embrio kualitas *excellent*. Dilakukan transfer embrio sebanyak tiga buah pada hari ketiga pascapetik sel telur.

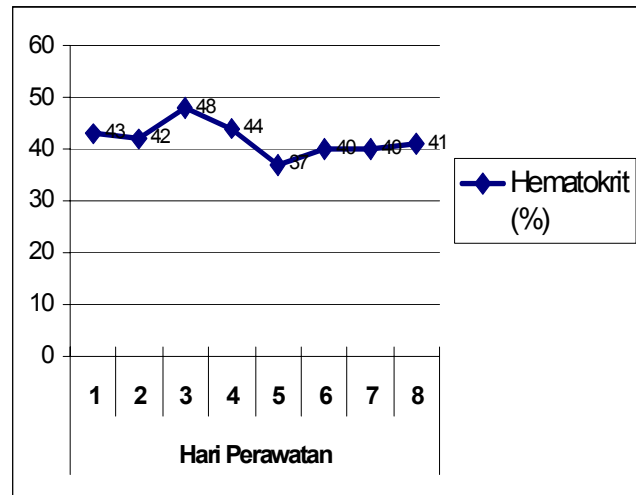
Dukungan fase luteal dilakukan dengan memberikan progesteron depot 250 mg intramuskuler mulai hari keempat pascapetik sel telur. Pada tanggal 30 Januari 2006 pasien mengeluh sesak nafas. Didapatkan efusi pleura kanan dan asites minimal berdasarkan pemeriksaan fisik dan ultrasonografi. Hasil laboratorium albumin serum 3,1 gr/dL. Kadar elektrolit, fungsi ginjal dan hati dalam batas normal. Diagnosis adalah sindroma hiperstimulasi ovarium (*ovarian hyperstimulation syndrome-OHSS*). Dilakukan aspirasi efusi pleura dan berhasil dikeluarkan cairan sebanyak 1100 cc. Dari pemeriksaan laboratorium didapatkan cairan pleura bersifat eksudat, tidak ditemukan tanda keganasan. Duapuluh empat jam setelah aspirasi cairan pleura, pasien mengeluh sesak kembali. Dari pemeriksaan ternyata kembali didapatkan efusi pleura kanan sehingga diputuskan untuk melakukan pemasangan *water-sealed drainage* (WSD), dan dikeluarkan cairan serous sebanyak ± 700 cc.

Hasil pemeriksaan kadar hemoglobin dan albumin serum selama perawatan dapat dilihat pada Gambar 3.



Gambar 3. Perkembangan Kadar Hemoglobin dan Albumin Serum

Hasil pemeriksaan hematokrit selama perawatan adalah berkisar antara 43% pada hari pertama perawatan, meningkat menjadi 48% pada hari ketiga, kemudian berangsur turun hingga 41% pada hari kedelapan. Mengenai perkembangan hematokrit selama perawatan dapat dilihat pada Gambar 4.

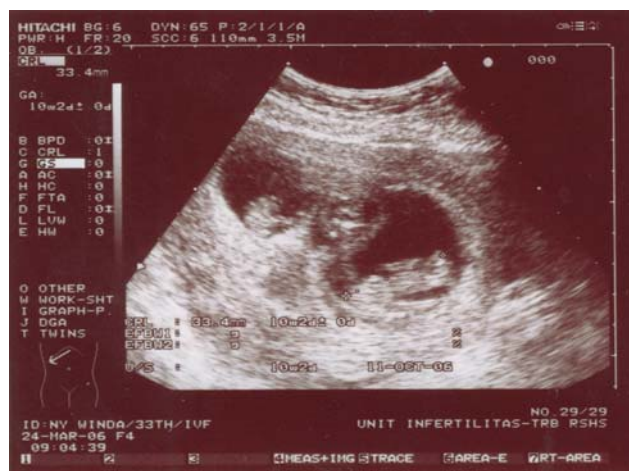

Gambar 4. Perkembangan Hematokrit Selama Perawatan

Pada pasien ini dilakukan pemberian infus albumin mulai dari hari pertama perawatan dan diberikan albumin 100 cc intravena, dan selanjutnya dosis disesuaikan dengan kadar albumin serum harian. Kadar elektrolit dan fungsi ginjal tetap normal.

Selama perawatan, jumlah kumulatif cairan efusi yang dikeluarkan sebanyak 12.015 cc. Pasien mulai menunjukkan perbaikan mulai hari ke-15 perawatan. Karena produksi cairan pleura mulai normal, maka dilakukan pencabutan WSD. Setelah diamati selama dua hari dan kondisi makin membaik, pasien diijinkan pulang.

Kadar β -CG menunjukkan kenaikan dari 240,7 mIU/mL pada hari ke-8 perawatan menjadi 1574 mIU/mL pada hari ke-12 perawatan. Dari pemeriksaan ultrasonografi tanggal 24 Februari 2006 didapatkan dua kantong kehamilan intrauterin, berisi dua janin (Gambar 5). Pada usia kehamilan 34 minggu timbul preeklampsia berat yang tidak membaik dengan terapi konservatif, sehingga diputuskan untuk mengakhiri kehamilan. Pada tanggal 4 September 2006 pasien melahirkan dua bayi kembar, jenis kelamin perempuan, berat masing-masing 1700 gram, panjang bayi I 42 cm, bayi II 43 cm, sesuai usia kehamilan 34 minggu. Keadaan ibu dan bayi sampai saat ini baik.



Gambar 5. Gambaran janin kembar saat usia kehamilan 10 minggu.

DISKUSI

Sindroma hiperstimulasi ovarium (*ovarian hyperstimulation syndrome-OHSS*), merupakan komplikasi iatrogenik yang dapat berakibat fatal pada pasien yang sedang menjalani stimulasi ovarium dalam program fertilisasi invitro. OHSS ditandai dengan adanya transudasi masif dari protein plasma (terutama albumin) ke ruang ekstravaskuler seperti rongga pleura dan rongga peritoneum. Intensitas dari gejala yang timbul berhubungan dengan derajat respons ovarium terhadap zat perangsang ovulasi.^{1,5}

Navot dan kawan-kawan mengemukakan beberapa faktor risiko untuk terjadinya OHSS, yaitu usia di bawah 35 tahun, habitus astenik, sindroma ovarium polikistik (*polycystic ovary syndrome=PCOS*), kehamilan, suplementasi hCG, kadar estradiol serum yang sangat tinggi (>2500 pg/mL), jumlah folikel yang sangat banyak.^{6,7} Pada kasus ini didapatkan usia di bawah 35 tahun, kadar estradiol di atas 4300 pg/mL, jumlah folikel yang sangat banyak, serta ovarium polikistik. Hal tersebut merupakan keadaan yang meningkatkan risiko terjadinya OHSS.

Walaupun patofisiologi dari OHSS belum sepenuhnya dipahami, namun terdapat bukti bahwa dikeluarkannya zat vasoaktif dari ovarium berperan penting dalam memicu timbulnya gejala. Zat vasoaktif tersebut menyebabkan perpindahan cairan intravaskuler ke rongga potensial seperti rongga pleura dan peritoneum. Perpindahan cairan tersebut menyebabkan terjadinya hipovolemia dan hemokonsentrasi, yang ditunjukkan dengan meningkatnya hemoglobin dan hematokrit. Bila tidak di-

lakukan koreksi dengan tepat, hal tersebut dapat berlanjut menjadi gangguan fungsi ginjal yang ditandai dengan ketidakseimbangan elektrolit dan azotemia.^{7,8}

Mekanisme yang banyak diteliti akhir-akhir ini adalah peranan *vascular endothelial growth factor* (VEGF) dalam patofisiologi OHSS. VEGF merupakan zat vasoaktif yang sangat poten, dikatakan VEGF mempunyai kemampuan meningkatkan permeabilitas kapiler 1000 kali lebih tinggi dibandingkan histamin. Beberapa peneliti menemukan kadar VEGF yang meningkat pada darah dan cairan asites penderita OHSS. Sebaliknya, saat dilakukan penghentian pemberian FSH dan hCG, terjadi penurunan sekresi VEGF dan penurunan ekspresi gen, seperti yang diteliti oleh Garcia-Velasco dan kawan-kawan.⁹ Hal tersebut memperkuat dugaan bahwa VEGF berperan penting dalam OHSS.

Pada kasus ini terjadi efusi pleura unilateral dan asites yang minimal, serta hemokonsentrasi dan penurunan kadar albumin serum (Gambar 3). Kadar albumin serum berkisar antara 3,0-3,9 gr/dL, sementara hemoglobin berkisar antara 13,4-16,6 gr/dL. Kenaikan kadar hemoglobin diikuti dengan kenaikan hematokrit, yang menandakan perpindahan cairan intravaskuler ke ekstravaskuler.

Penatalaksanaan OHSS meliputi dukungan sistem sirkulasi dan elektrolit, terapi antikoagulan, diuretik, pemberian dopamin, aspirasi cairan asites dan pleura, serta terapi bedah bila terjadi torsi ovarium atau perdarahan dari ovarium.⁸ Penting sekali untuk melakukan pemantauan masukan dan keluaran cairan secara cermat. Terapi utama dari OHSS adalah mengoreksi ketidakseimbangan cairan dan elektrolit, terutama di intravaskuler. Hal tersebut dapat dicapai dengan pemberian cairan koloid atau albumin intravena. Pada kasus ini dilakukan pemberian albumin setiap hari, sambil dilakukan pemantauan kadar albumin harian. Pemberian albumin pada penderita OHSS diduga berkaitan dengan beberapa hal. Pertama, albumin diduga dapat mengikat zat vasoaktif yang dihasilkan korpus luteum sebelum terjadinya OHSS. Kedua, albumin diduga dapat mengikat zat vasoaktif yang dihasilkan selama proses OHSS. Ketiga, albumin mempunyai sifat mempertahankan tekanan onkotik plasma, yang dapat menahan cairan untuk tetap berada intravaskuler.⁶

Efusi pleura unilateral sebagai manifestasi OHSS merupakan hal yang jarang ditemukan. Kasus pertama dilaporkan oleh Jewelewitz dan Van der Wiele pada tahun 1975, dan hingga 1998 baru dilaporkan enam kasus serupa, seperti yang dikutip oleh Fiedler dan kawan-kawan.² Dari penelitian multi-

senter di Belgia oleh Delvigne dan kawan-kawan, dikemukakan bahwa asites lebih sering terjadi (71,1-86,7%) dibandingkan dengan efusi pleura (21%) maupun efusi perikardial (3%).¹⁰ Sampai kini belum ditemukan penjelasan pasti mengenai penyebab terjadinya efusi pleura unilateral ini, karena bila dianggap patofisiologi OHSS ini didasarkan pada adanya zat vasoaktif yang beredar secara sistemik, seharusnya terjadi penumpukan cairan di seluruh rongga potensial.⁵

Friedler dan kawan-kawan menemukan bahwa dari seluruh laporan kasus efusi pleura unilateral akibat OHSS, gejala klinis mulai timbul antara 9-14 hari pasca pemberian hCG,² sementara Murray dan Rombauts melaporkan kasus yang terjadi enam hari pasca pemberian hCG.⁴ Hal yang sama ditemukan pula pada kasus ini, di mana keluhan mulai dirasakan pasien 11 hari setelah penyuntikan r-hCG.

Pada kasus ini terjadi efusi pleura hanya pada hemitoraks kanan. Hal serupa dikemukakan dalam berbagai laporan kasus efusi pleura unilateral, dan hanya satu kasus yang dilaporkan terjadi pada sisi kiri.^{2,3,4,11} Man dan kawan-kawan (seperti dikutip oleh Roden dan kawan-kawan) berpendapat bahwa kemungkinan hal tersebut terjadi akibat kebocoran kapiler akibat penurunan aliran limfatik pada hemitoraks kanan.¹¹ Kemungkinan lain dikemukakan oleh De Mola, yang berpendapat bahwa pleura mempunyai kepekaan yang tinggi terhadap zat-zat vasoaktif, seperti interleukin 6 (IL-6).¹² Hal tersebut dibuktikan dengan kadar IL-6 yang seratus kali lebih tinggi dibandingkan kadar di darah. Walaupun demikian, mengapa efusi pleura dapat terjadi unilateral masih belum dapat dijelaskan secara pasti.

Pada kasus ini dilakukan evakuasi cairan pleura melalui WSD. Cara ini efektif untuk membuang sekuestrasi cairan di rongga pleura. Setelah dilakukan pemasangan WSD, terjadi perbaikan dari penyakitnya. Levin dan kawan-kawan¹³ mengadakan penelitian terhadap efek parasentesis terhadap luaran urin dan kadar nitrogen urea pada penderita OHSS, di mana ditemukan bahwa setelah dilakukan parasentesis ternyata terjadi peningkatan produksi urin dan penurunan kadar nitrogen urea darah. Penelitian tersebut menyimpulkan bahwa parasentesis memberi dampak positif terhadap penatalaksanaan OHSS. Dalam hal efusi pleura, beberapa peneliti menemukan adanya perbaikan klinis setelah dilakukan evakuasi cairan pleura.^{2,3,11} Chen dan kawan-kawan menemukan pula bahwa setelah dilakukan evakuasi cairan pleura, terjadi perbedaan yang bermakna pada aliran darah arteri uterina dan arteri ovarika pada penderita OHSS.¹⁴ Pada kasus ini setelah dilakukan pemasangan WSD terjadi per-

baikan dari gejala klinis pasien. Setelah menjalani perawatan selama 15 hari penderita dipulangkan dalam keadaan baik dan kehamilan dapat dilanjutkan.

KESIMPULAN

Ovarian hyperstimulation syndrome merupakan masalah penting dalam stimulasi ovarium. Pemantauan untuk deteksi dini penting sebagai upaya pencegahan morbiditas. Pada kasus ini telah dilakukan monitoring stimulasi secara hormonal dan ultrasonografi serta upaya-upaya pencegahan lain. Namun demikian, OHSS tetap terjadi sehingga diperlukan kombinasi terapi suportif dan bedah.

RUJUKAN

1. Delvigne A, Rozenberg S. Epidemiology and prevention of ovarian hyperstimulation syndrome (OHSS): a review. *Hum Reprod Update* 2002; 8: 559-77
2. Friedler S, Rachstein A, Bukovsky I, Ron-El R, Raziel A. Unilateral hydrothorax as a sole and recurrent manifestation of ovarian hyperstimulation syndrome following in-vitro fertilization. *Hum Reprod* 1998; 13: 859-61
3. Wood N, Edozien L, Lieberman B. Symptomatic unilateral pleural effusion as a presentation of ovarian hyperstimulation syndrome. *Hum Reprod*. 1998; 13: 571-2
4. Murray A, Rombauts L. Unilateral pleural effusion as the main presentation of "early onset" severe ovarian hyperstimulation syndrome. *Hum Reprod*. 2004; 81(4): 1127-9
5. Elchalal U, Schenker JG. The pathophysiology of ovarian hyperstimulation syndrome-views and ideas. *Hum Reprod* 1997; 12: 1129-37
6. Rizk B, Aboulghar M. Classification, pathophysiology and management of ovarian hyperstimulation syndrome. In Brinsden PR, ed. *Textbook of In Vitro Fertilization and Assisted Reproduction, The Bourn Hall Guide to Clinical and Laboratory Practice*. 3rd edition. London: Taylor & Francis, 2005; 217-58
7. Navot D, Relou A, Birkenfeld A. Risk factors and prognostic variables in the ovarian hyperstimulation syndrome. *Am J Obstet Gynecol* 1988; 159: 210-5
8. Insler V, Lunenfeld E, Lunenfeld B. Ovarian hyperstimulation syndrome. In Rabe T, Strowitzki T, Diedrich K, ed. *Manual on Assisted Reproduction*. 2nd edition. Berlin: Springer-Verlag. 2000; 198-214
9. Garcia-Velasco JA, Zuniga A, Pacheco A, Gomez R, Simon C, Remohi J, et al. Coasting acts through downregulation of VEGF gene expression and protein secretion. *Hum Reprod* 2004; 19(7): 1530-8

10. Delvigne A, Demoulin A, Smitz J, Donnez J, Koninckx P, Dhont M, et al. The ovarian hyperstimulation syndrome in in-vitro fertilization: a Belgian multicentric study I. Clinical and biological features. *Hum Reprod* 1993; 8: 1353-60
11. Roden S, Juvin K, Homasson JP, Israel-Biet D. An uncommon etiology of isolated pleural effusion, the ovarian hyperstimulation syndrome. *Chest*. 2000; 118: 256-8
12. De Mola JRL. Pathophysiology of unilateral pleural effusions in the ovarian hyperstimulation syndrome. *Hum Reprod*. 1999; 14: 272-3
13. Levin I, Almog B, Avni A, et al. Effect of paracentesis of ascitic fluid on urinary output and blood indices in patients with severe ovarian hyperstimulation syndrome. *Fertil Steril* 2002; 77: 968-8
14. Chen CD, Yang JH, Chan KH, Chen SU, Ho HN, Yang YS. Effects of repeated abdominal paracentesis on uterine and intraovarian hemodynamics and pregnancy outcome in severe ovarian hyperstimulation syndrome. *Hum Reprod* 1998; 13: 2077-81