

SVEUČILIŠTE JOSIPA JURJA STROSSMAYERA U OSIJEKU  
FAKULTET ZA ODGOJNE I OBRAZOVNE ZNANOSTI

Andrea Kovač

**PRENATALNI RAZVOJ DJETETA**

ZAVRŠNI RAD

Slavonski Brod, 2019.



SVEUČILIŠTE JOSIPA JURJA STROSSMAYERA U OSIJEKU

FAKULTET ZA ODGOJNE I OBRAZOVNE ZNANOSTI

Preddiplomski sveučilišni studij Ranoga i predškolskog odgoja i obrazovanja

## **PRENATALNI RAZVOJ DJETETA**

ZAVRŠNI RAD

Kolegij: Zdravstveni odgoj

Mentor: doc. dr. sc. Zvonimir Užarević

Studentica: Andrea Kovač

Matični broj: 320

Slavonski Brod, 2019.



Zahvaljujem se svome mentoru doc. dr. sc. Zvonimiru Užareviću na pomoći i savjetovanju pri izradi ovog završnog rada te na prihvaćenom mentorstvu.

Iskrenu zahvalu upućujem svojim roditeljima koji su mi omogućili i financirali studij. Cijeloj obitelji i meni dragim ljudima zahvaljujem se na podršci.

## Sadržaj

1. Uvod	10
2. Prvo tromjesečje	2
2.1. Oplodnja, 0.-2. tjedan trudnoće	2
2.2. Implantacija, 3. tjedan trudnoće	3
2.3. Organogeneza, 4. tjedan trudnoće	4
2.4. 5. tjedan trudnoće	5
2.5. Drugi mjesec trudnoće, 6. tjedan trudnoće	6
2.6. 7. tjedan trudnoće	7
2.7. 8. tjedan trudnoće	8
2.8. 9. tjedan trudnoće	10
2.9. 10. tjedan trudnoće	11
2.10. Treći mjesec trudnoće, 11. tjedan trudnoće	12
2.11. 12. tjedan trudnoće	13
2.12. 13. tjedan trudnoće	14
3. Drugo tromjesečje	15
3.1. 14. tjedan trudnoće	15
3.2. 15. tjedan trudnoće	16
3.3. Četvrti mjesec trudnoće, 16. tjedan trudnoće	16
3.4. 17. tjedan trudnoće	17
3.5. 18. tjedan trudnoće	18
3.6. 19. tjedan trudnoće	19
3.5. Peti mjesec trudnoće, 20. tjedan trudnoće	20
3.6. 21. tjedan trudnoće	20
3.7. 22. tjedan trudnoće	21
3.8. 23. tjedan trudnoće	22
3.9. Šesti mjesec trudnoće, 24. tjedan trudnoće	23
3.10. 25. tjedan trudnoće	24
3.11. 26. tjedan trudnoće	25
3.12. 27. tjedan trudnoće	26
4. Treće tromjesečje	27
4.1. Sedmi mjesec trudnoće, 28. tjedan trudnoće	27
4.2. 29. tjedan trudnoće	27
4.3. 30. tjedan trudnoće	28

4.4. 31. tjedan trudnoće-----	29
4.5.Osmi mjesec trudnoće, 32. tjedan trudnoće-----	29
4.6. 33. tjedan trudnoće-----	30
4.7. 34. tjedan trudnoće-----	31
4.8. 35. tjedan trudnoće-----	32
4.9. Deveti mjesec trudnoće, 36. tjedan trudnoće -----	32
4.10. 37. tjedan trudnoće -----	33
4.11. 38. tjedan trudnoće -----	34
4.12. 39. tjedan trudnoće -----	35
4.13. 40. tjedan trudnoće -----	36
5. Zaključak-----	38
6. Literatura -----	39
7. Popis slika -----	44

## **SAŽETAK**

Procesom prodiranja spermija u jajnu stanicu, odnosno njihovim spajanjem u jajovodu dolazi do oplodnje. Implantacijom oplodene jajne stanice u sluznicu stijenke maternice započinje trudnoća i prenatalni razvoj djeteta. Cjelokupni rast i razvoj djeteta u prenatalnom dobu sadrži mnogobrojne kompleksne procese koji se odvijaju i koji imaju ključnu ulogu u njegovom pravilnom razvitku i napredovanju od začeća do kraja fetalnog razdoblja. U daljnjem tekstu ovog završnog rada možemo proučiti rast i razvoj djeteta čiji se napredak opisuje od 0-tog tjedna sve do 40-tog tjedna prenatalnog razdoblja života, različite procese i faze, razvoj do rođenja.

**Ključne riječi:** prenatalno razdoblje, prenatalni rast djeteta, prenatalni razvoj djeteta



## **SUMMARY**

By the process of penetration of sperm into the ovum, in fact, by their merging in the fallopian tube, fertilization happens. When the fertilized ovum implants in the uterine mucous membrane the pregnancy takes place and prenatal development of child begins. Overall growth and development of child in prenatal period contains many complex processes which unroll and which have key function in its proper development and progress from conception till the end of fetal period. In further text of this final paper we can examine child's growth and development whose progress is described from week 0 up till 40-th week of prenatal period of life, various processes and stages, development till birth.

**Key words:** prenatal period, prenatal growth of a child, prenatal development of a child

## 1.Uvod

Trudnoća započinje spajanjem spermija s jajnom stanicom te označava početak prenatalnog razvoja. Ona traje najčešće oko 38 tjedana od začeća, međutim malo žena ima redoviti menstrualni ciklus te se trudnoća računa od posljednjeg dana posljednje menstruacije, što iznosi oko 40 tjedana.

Kada govorimo o prenatalnom razdoblju djeteta tada govorimo o tri razdoblja od kojih se ono sastoji. Razdoblje zigota je prva i početna faza kojom trudnoća, odnosno prenatalni razvoj započinje. Ona traje dva tjedna te predstavlja stanicu nastalu spajanjem spermija i jajne stanice. Drugo razdoblje naziva se embrionalno razdoblje u kojem se nastajuće ljudsko biće naziva embrij, sa značenjem 'iznutra rastuće'. Obilježava ga organogeneza i smatra se najosjetljivijom fazom razvoja, najveći dijelovi sustava ljudskog organizma započinju formiranje. Treće razdoblje razvoja je fetalno razdoblje koje započinje devetim tjednom te traje do kraja prenatalnog razvoja, odnosno do rođenja djeteta. Fetus, što nosi značenje 'nerođeno potomstvo', raste i organizam počinje funkcionirati.

Predmet završnog rada jest prenatalni razvoj djeteta, obuhvaća i opisuje faze i procese, napredak, rast i razvoj djeteta iz tjedna u tjedan, sve do njegova rođenja. Metode koje su korištene pri izradi ovog završnog rada su metode analize i sinteze.

## 2. Prvo tromjesečje

### 2.1. Oplodnja, 0.-2. tjedan trudnoće

Razdoblje razvijanja jedne stanice u novi ljudski organizam, unutar majčinog tijela, naziva se trudnoća. Trudnoća započinje oplodnjom ili začećem i traje 280 dana (40 tjedana) i završava porođajem. Oko 14 dana prije nadolazećeg menstrualnog krvarenja, iz jajnika se izbacuje jedna jajna stanica, u situaciji kada je menstrualni ciklus normalan.

(<http://www.msd-prirucnici.placebo.hr/msd-za-pacijente/specificne-bolesti-zena/trudnoca/zacece>)

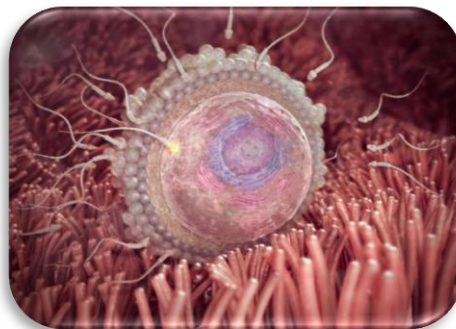
Zrela jajna stanica napušta jajnik i ulazi u jajovod kojim putuje do maternice. Ako su spermiji dospjeli u rodnicu, tijekom spolnog odnosa, kroz maternicu će dospjeti do jajovoda krećući se pomoću repića. Ako se u jajovodu sretnu spermiji i jajna stanica, tada u tom trenutku dolazi do oplodnje.

([http://www.eduvizija.hr/portal/lekcija/8-razred-biologija-zacece-i-razvitak-djeteta-prije-rodenja#tekst\\_lekcije](http://www.eduvizija.hr/portal/lekcija/8-razred-biologija-zacece-i-razvitak-djeteta-prije-rodenja#tekst_lekcije)) U suprotnom, ako do oplodnje ne dođe, jajna stanica će propasti i izaći iz maternice zajedno sa sljedećim menstrualnim krvarenjem.

U vrijeme ovulacije, slaj sluzi u vratu maternice postaje tekuć, time omogućujući spermijima brz ulazak u maternicu. Unutar pet minuta, spermiji odmiču od rodnice prema cjevolikom kraju jajovoda.

(<http://www.msd-prirucnici.placebo.hr/msd-za-pacijente/specificne-bolesti-zena/trudnoca/zacece>)

Stijenku jajne stanice probija samo jedan spermij, nakon čega ona odmah stvori prepreku koja onemogućuje ulazak drugih spermija. Spermij zaranja u jezgru jajne stanice oplodnjujući jajnu stanicu. Kasniji razvoj oplodjene jajne stanice (zigote) i samu oplodnju, olakšavaju stanice koje oblažu jajovod.



**Slika 1- oplodnja jajne stanice spermijem**(<https://www.babycenter.com/2-weeks-pregnant>)

## 2.2. Implantacija, 3. tjedan trudnoće

Mikroskopska oplođena jajna stanica (zigota), počne se dijeliti za nekoliko sati te nastavlja diobu spuštajući se niz jajovod. Odnosno, procesom mitoze, jedna stanica dijeli se u dvije, dvije u četiri i tako dalje. Ona sadržava potpunu nasljednu informaciju od 46 kromosoma. Ako se spoji jajašce sa spermijem koji ima 22 autosoma i 1 kromosom X, tada je začeta curica. Ako spermij uz 22 autosoma sadrži Y kromosom, tada je začet dječak. (Murkoff i Mazel, 2011.)

Ovo razdoblje je kritično za jajnu stanicu koja je u razvoju te se mnoge jajne stanice ne razvijaju normalno. Oko 10% blastocisti se ne utisne u endometrij. One koje se utisnu, otprilike polovina se spontano pobaci da žene obično nisu niti svjesne. U kasnijim stadijima razvoja, do spontanog pobačaja dolazi zbog određenog nedostatka fetusa ili okolnih struktura koje ga hrane i zaštićuju. (Barnardi sur., 1982.)

U početku, zigota čini čvrstu nakupinu stanica, zatim postaje šuplja loptica stanica, tada nosi naziv blastocista i sastoji se od stotinjak stanica. Stanice unutar blastociste znane su kao masa nakupine stanica. Iz tih stanica razvijaju se glava, tijelo i druge strukture koje su od životne važnosti za ljudsko biće u nastajanju. Te nakupine se nazivaju embrijske matične stanice. One posjeduju sposobnost oblikovanja svake od preko 200 vrsta stanica ljudskog tijela. ([https://www.ehd.org/resources\\_bpd\\_illustrated.php?page=6&language=20](https://www.ehd.org/resources_bpd_illustrated.php?page=6&language=20))

Otprilike šestog ili sedmog dana nakon oplodnje, blastocista se „ugnijezdi“ u sluznicu stijenke maternice (endometrij) gdje nastavlja intenzivno rasti. Taj proces naziva se implantacija i tada započinje trudnoća. Kada se blastocista sigurno smjesti u endometrij, počinje se dijeliti na dvije skupine. Embrij, koji će postati dijete, a druga polovica postat će posteljica (placenta) koja fetusu donosi hranjive tvari, kisik, hranu, hormone i lijekove, te odnosi otpadne tvari, i sprječava miješanje krvi majke s krvlju embrija ili fetusa. Posteljica proizvodi hormone embrija, održava tjelesnu temperaturu na malo višoj razini od majčine tjelesne temperature. Preko krvnih žila pupčane vrpce, ona održava kontakt s nastajućim živim bićem.

([http://www.eduvizija.hr/portal/lekcija/8-razred-biologija-zacece-i-razvitak-djeteta-prije-rodenja#tekst\\_lekcije](http://www.eduvizija.hr/portal/lekcija/8-razred-biologija-zacece-i-razvitak-djeteta-prije-rodenja#tekst_lekcije))

Čim se oplođena jajna stanica usadi, počinje oslobađanje beta HCG hormon koji se izlučuje isključivo u trudnoći. Beta HCG hormon obavještava tijelo da prestane s proizvodnjom jajnih

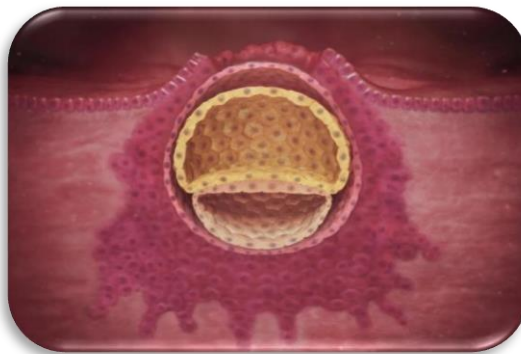
stanica, nalaže majčinih hormonima da prekinu uobičajeni menstrualni ciklus kako bi se trudnoća mogla nastaviti. (Murkoff i Mazel, 2011.)

Događaju se slučajevi kada se jajna stanica implantira u jajovodu. Takva implantacija naziva se izvanmaternična trudnoća. Embrij ne može preživjeti izvan maternice, predstavlja opasnost te se mora odstraniti iz jajovoda kirurškim putem prije nego ošteti jajovod.

(<https://www.simbex.hr/sve-za-mame-i-bebe/prije-trudnoce/zacece/>)

Postoji mogućnost izbacivanja i oplodnje više od jedne jajne stanice. U takvim slučajevima dolazi do višeploidne, obično blizanačke trudnoće. Ako se oplodjena jajna stanica podijeli u dvije odvojene stanice čim se započne dijeliti, tada nastaju identični, jednaki blizanci.

(<http://www.msd-prirucnici.placebo.hr/msd-za-pacijente/specificne-bolesti-zena/trudnoca/zacece>)



**Slika 2- implantacija u sluznicu stijenke maternice (endometriju)**(<https://www.babycenter.com/3-weeks-pregnant>)

### **2.3.Organogeneza, 4. tjedan trudnoće**

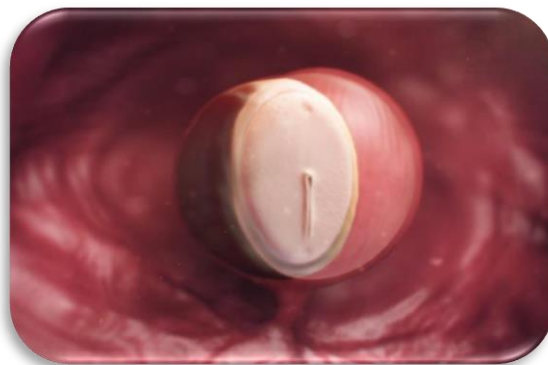
Početak embrionskog perioda započinje ovim tjednom. Embrionalni disk postaje ovalan te mu se na gornjoj strani pojavljuje takozvana primitivna pruga, odnosno žljebato udubljenje, na osnovi korde, jedne vrste kralježnice koja na svakom kraju ima somite. Ispod korde, na gornjoj površini embrionalnog diska pojavljuje se nova brazda koja je ishodište budućeg živčanog sustava. (<https://www.trudnoca.net/prenatalni-razvoj-1-tromjesecje/>)

Od ovog tjedna sve do 10. tjedna svi organi će se započeti razvijati, a neki će i započeti svoju funkciju. U toj fazi se odvija organogeneza, odnosno ubrzani razvoj i to je period kada je embrij najosjetljiviji i sve može utjecati na njegov razvoj. Embrij se sada sastoji od dva sloja, epiblasta i hipoblasta, od kojih će se razviti svi organi i dijelovi tijela.

(<https://www.babycenter.com/4-weeks-pregnant>)

Ubrzanim razvojem već se jasno može razabrati mozak, leđna moždina i srce embrija unutar gestacijske (žumanjčane) vrećice. Zbog brzine rasta dolazi do savijanja spljoštenog embrija. Tijekom tog procesa, dio žumanjčane vreće razvija se u probavni sustav. Tijelo će početi poprimati svoj oblik. Stvorit će se prsni koš i trbušna šupljina.

Amnionska tekućina, tj. plodova voda, okružuje embrij u vreći punoj tekućine i štiti ga od ozljeda. U pravilu, srce kuca s oko 113 otkucaja u minuti, mijenjajući boju nakon svakog otkucaja kada krv uđe, odnosno izađe iz klijetki. Do trenutka rođenja, srce će kucnuti otprilike 54 milijuna puta. Mozak vrlo brzo raste, velike promjene se uočavaju kod prednjeg, srednjeg i zadnjeg dijela mozga. Koža se sastoji od samo jednog sloja stanica, iz tog razloga ona je još uvijek prozirna. ([https://www.ehd.org/resources\\_bpd\\_illustrated.php?page=6&language=20](https://www.ehd.org/resources_bpd_illustrated.php?page=6&language=20))



**Slika 3- embrij**

(<https://www.babycenter.com/4-weeks-pregnant>)

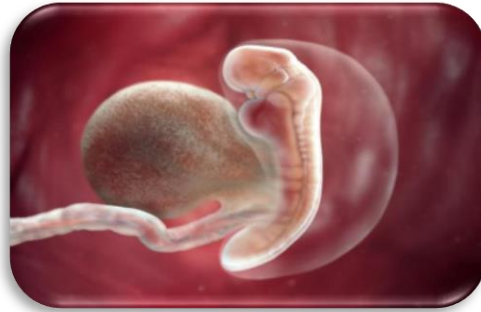#### **2.4. 5. tjedan trudnoće**

Stanice embrija se sada sastoje od tri sloja: ektoderma, mezoderma i endoderma. Oni će se kasnije oblikovati u sve organe i tkiva. Mozak, leđna moždina, živci i kičma će niknuti iz živčane cijevi koja se počinje razvijati u gornji sloj zvan ektoderm. Ektoderm utječe na rast noktiju, kože, dlake, dojki, žlijezda znojnice i zubne cakline. U srednjem dijelu, mezodermu, oblikovanje započinju srce i krvožilni sustav, mišići, hrskavica, kosti, potkožno tkivo, spolni organi i bubrezi. O plućima, utrobi, ranom urinarnom sistemu, tiroidnoj žlijezdi, gušterači i jetri će se pobrinuti treći sloj- endoderm. Placenta i pupčana vrpca već su u funkciji. Donose hranu i kisik djetetu. (<https://www.babycenter.com/5-weeks-pregnant>)

Od sveukupne veličine embrija, 1/3 zauzima glava. Mozak se dijeli u 5 posebnih dijelova i raste velikom brzinom. Počinju se pojavljivati moždane polutke te će postepeno postati najveći dijelovi mozga. Njihove funkcije kojima će upravljati odnose se na svjesno kretanje,

sposobnost mišljenja, učenja, pamćenja, govora, rješavanja problema, slušanja i promatranja. Kod embrija je vidljiv razvoj dlanova i zglobova.

([https://www.ehd.org/resources\\_bpd\\_illustrated.php?page=7&language=20](https://www.ehd.org/resources_bpd_illustrated.php?page=7&language=20))



**Slika 4- 5. tjedan trudnoće**(<https://www.babycenter.com/5-weeks-pregnant>)

### **2.5.Drugi mjesec trudnoće, 6.tjedan trudnoće**

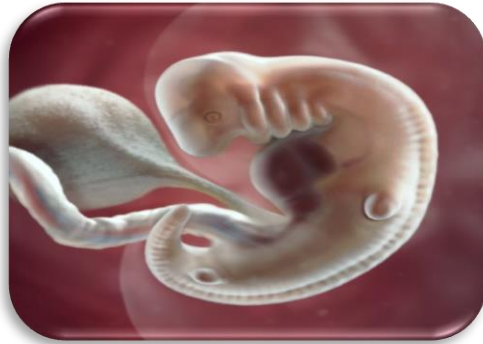Embrij je veličine od 6 mm, a težina mu iznosi otprilike kao 1 do 2 sjemenke jabuka. Unutarnji organi, crijeva, noge i ruke, mišići, kosti, kralježnica i mozak nastavljaju svoj razvoj. Ultrazvučnim pregledom vidljivi su začeci kralježnice i glave te oči koje su smještene na bočnim stranama glave, također su vidljive ruke i noge. Srce je povezano s krvnim žilama, uspostavljena je cirkulacija, ono se sastoji od dva kanalića. Unatoč tome što srce nije konačno oblikovano uočljiv je njegov rad te se može vidjeti je li embrij sa sigurnošću živ. Usta, vilica, zubni pupoljci, nos i uši započinju svoje formiranje. Polutke mozga rastu brže nego ostali dijelovi mozga, više ne rastu proporcionalno, hipofiza se počinje oblikovati. Tijelo je u početnoj fazi razvoja, izrazito je osjetljivo na razne lijekove, bakterije i viruse koji preko posteljice mogu stići do embrija.(<https://www.trudnoca.net/prenatalni-razvoj-1-tromjesecje/>)

Neuromuskularni razvoj potpomognut je spontanim i refleksnim pokretima. Počinju se registrirati jednostavni moždani valovi. U slučaju dodira u predjelu usana embrij refleksno izmiče glavu. U jetri se nalaze limfociti, a ključnu ulogu za razvoj imunološkog sustava imaju bijela krvna zrnca koja se također počinju razvijati u jetri. Razvijaju se prve krvne žile i krvne stanice. Krv teče kroz njih prema žumanjčanoj vrećici.

Odvija se proces fiziološka hernijacija. Dio crijeva privremeno prodire u pupčanu vrpцу, tim procesom se stvara prostor u abdomenu kako bi se drugi organi mogli razviti. Dijafragma, glavni mišić pri disanju, je već izgrađena. Počinju izrastati bradavice. U početku se pojavljuju na bočnim stranama trupa, ali tijekom razvijanja dolaze na završno mjesto na prednju stranu

trupa. Otprilike u polovini šestog tjedna na embriju se raspoznaju laktovi, prsti se počinju razdvajati, dlanovi se blago spljoštavaju i vidljivi su pokreti ruku.

([https://www.ehd.org/resources\\_bpd\\_illustrated.php?page=8&language=20](https://www.ehd.org/resources_bpd_illustrated.php?page=8&language=20))



**Slika 5- 6.tjedan trudnoće**(<https://www.babycenter.com/6-weeks-pregnant>)

## **2.6. 7.tjedan trudnoće**

Brzina rasta embrija vidljiva je po tome što je ono udvostručilo svoju veličinu od prethodnog tjedna te iznosi oko 10-13 milimetara, otprilike je veličine borovnice. Unatoč tome što šake i stopala nalikuju na vesla unutar kojih se počinju stvarati osnove za prstiće, i unatoč produžetku repne kosti koji nalikuje na mali repić, koji će nestati za nekoliko tjedana, embrij polako počinje nalikovati na ljudsko biće.

(<https://www.plivazdravlje.hr/zdravlje-online/kalendar-trudnoce/tjedan/7>)

U ovome tjednu započinje osifikacija u klavikuli, odnosno ključnoj kosti. Što znači da se kosti počinju oblikovati. Osim klavikule, oblikuju se i kosti gornje i donje vilice. Srce sa svoje četiri klijetke je najvećim dijelom razvijeno te ono u prosjeku kuca 167 puta u minuti. Otprilike dvostruko brže od frekvencije rada srca odraslog čovjeka.

Prisutne su trzajne reakcije, vidljivi su zglobovi koljena i pokret nogu, ruke se međusobno mogu dodirivati, tako isto i stopala, čak je prisutno i štucanje. Očni kapci započinju za brzim rastom, jasno je vidljiva mrežnica oka. Moguće je ustanoviti postojanje jajašaca kod ženskog embrija.([https://www.ehd.org/resources\\_bpd\\_illustrated.php?page=8&language=20](https://www.ehd.org/resources_bpd_illustrated.php?page=8&language=20))

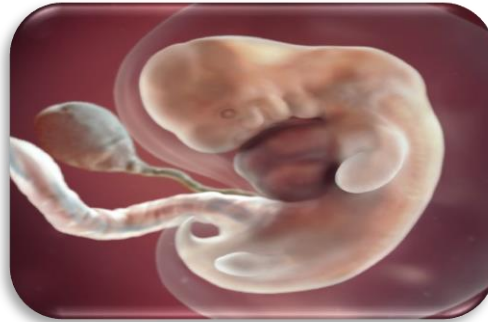Stvara se leća unutar očnih jabučica i oči se nastavljaju oblikovati. Razvija se unutarnje uho, usna šupljina i glasnice, oblikuje se donja čeljust. Veliki organi poput srca, pluća, jetre, želuca, crijeva, slezene i bubrega, započinju svoj razvoj. Neuralna cijev započinje sa svojim zatvaranjem, ona čini osnovu kralježnice i mozga.

(<https://www.plivazdravlje.hr/zdravlje-online/kalendar-trudnoce/tjedan/7>)



Do trenutka oblikovanja koštane srži, jetra skuplja crvena krvna zrnca. Kada se koštana srž oblikuje, ona će preuzeti tu ulogu. Također je razvijeno i slijepo crijevo i gušterača. Ona će s vremenom početi proizvoditi hormon inzulin kao pomoć u probavi. Pupčana vrpca se sastoji od krvnih žila. Pomoću njih prenosi embriju kisik i hranjive tvari.

(<https://www.babycenter.com/7-weeks-pregnant>)



**Slika 6- 7.tjedan**

**trudnoće**(<https://www.babycenter.com/7-weeks-pregnant>)

## **2.7. 8.tjedan trudnoće**

Kraj embrionalnog razdoblja započinje osmim tjednom. Rast se odvija velikom brzinom te duljina embrija iznosi oko 18 mm. Svojim razvojem embrij sada posjeduje više od 90% strukture odraslog čovjeka. Od jedne stanice dosegao je razvoj od gotovo 1 milijarde stanica, te stanice formiraju više od 4000 različitih anatomskih struktura. Ono što je još slično strukturama odrasle osobe jesu krvne žile udova, živci, mišići, zglobovi i kosti. Koža više nije prozirna zato što se epiderma pretvara u višeslojnu membranu. Težina mozga gotovo je jednaka težini tijela embrija te je već vrlo složen.

Kada govorimo o dominaciji ruku, desna ruka je dominantna, u postotcima to iznosi oko 75%. U preostalih 25% koja se dijele na pola, odnosno dva jednaka dijela, u jednom dijelu dominaciju preuzima lijeva ruka, dok drugi dio polovice ne sadrži nikakvu razliku. Drugim riječima, vidljivi su prvi dokazi je li dijete ljevak ili dešnjak.

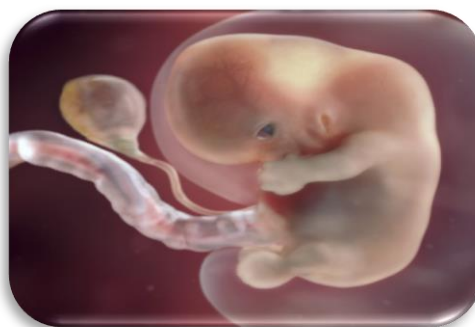Fizička aktivnost embrija sve se više povećava, ali ju majka još ne može osjetiti. Pokreti mu se dijele na: polagane ili brze, pojedinačne ili učestale, spontane ili refleksne. Sve češće se mogu zamijetiti okretaji glave, izduživanje vrata i dodirivanje glave rukom. Embrij započinje s pokretima disanja, unatoč tome što u maternici nema zraka. Kapci prerastaju preko očiju i djelomično su spojeni. Rastu trepavice i može se vidjeti njegovo treptanje. Trepavice nisu jedine dlačice koje rastu u ovome razdoblju, također se pojavljuju i dlačice oko usta. U slučajevima izazivanja određenih reakcija kod embrija, zamijećeno je da dodiranjem embrija miče

nožne prste, trepće, pokreće vilicu te ima hvatajući pokret ruke. Bubrezi iznašaju svoju funkciju i proizvode urin.

([https://www.ehd.org/resources\\_bpd\\_illustrated.php?page=9&language=20](https://www.ehd.org/resources_bpd_illustrated.php?page=9&language=20))

Jetra preuzima ulogu stvaranja krvnih stanica, do sada su se stvarale u žumanjčanoj vrećici. Embrij ima svoju vlastitu krvnu grupu i Rh-faktor. Fiziološka hernijacija još je uvijek prisutna. Oči se nalaze na lijevoj i desnoj strani lica. Na očima se razvijaju leće i mrežnica. Nosnice i usnice se oblikuju, kao i usna šupljina, oblikuje se jezik i osnove zuba ispod desni. Hipofiza, najznačajnija endokrina žlijezda koja upravlja radom svih drugih žlijezda i proizvodi mnoge hormone počinje se oblikovati. (<https://www.plivazdravlje.hr/zdravlje-online/kalendar-trudnoce/tjedan/8>)

Tijekom trudnoće, potrebno je vršiti ispitivanja krvi majke. Može doći do potrebe za transfuzijom krvi u kasnijim fazama trudnoće ili prilikom porođaja. S toga je potrebno odrediti krvnu grupu majke. Provođenje krvnih testova ima za cilj utvrđivanje eventualno postojanje anemije, kao i utvrđivanje stanja rezus faktora. Većina ljudi su rezus pozitivne osobe. To znači da njihova krv sadrži jedan Rh-rezus faktor. Međutim, kod nekih ljudi u krvi ne postoji Rh-faktor te su Rh negativne osobe. Utjecaj na trudnoću čini kada je majka Rh negativna, a otac Rh pozitivan. Takvi slučajevi trudnoće zahtijevaju posebnu pažnju. Ako plod naslijedi Rh-pozitivan faktor te ako i najmanja količina krvi ploda kroz placentu prodre do majčine krvi, tada se izaziva stvaranje antitijela u majčinom tijelu koja nisu opasna za plod i majku. Međutim ako u sljedećoj trudnoći plod također bude imao Rh-faktor pozitivan, tada antitijela u slučaju prodiranja u krvotok ploda mogu izazvati anemiju i žuticu. Kako bi se izbjegle opasnosti prodiranja antitijela, majka mora primiti specijalno cjepivo koje sprječava njihovo stvaranje. (Konstantinović, 1985, str. 76)



**Slika 7- 8.tjedan trudnoće**(<https://www.babycenter.com/8-weeks-pregnant>)

### 2.8.9.tjedan trudnoće

U devetom tjednu embrij postaje fetus. Drugim riječima, nastupa fetalno razdoblje koje se nastavlja sve do rođenja. Kod ženskog fetusa prisutna je maternica i oogonije. Oogonije su nezrele reproduktivne stanice koje se množe u jajnicima.

([https://www.ehd.org/resources\\_bpd\\_illustrated.php?page=10&language=20](https://www.ehd.org/resources_bpd_illustrated.php?page=10&language=20))

Rast fetusa, odnosno njegovo povećanje duljine jest linearno. Još u osmom, devetom tjednu trudnoće bilježi se povećanje duljine fetusa od 3-4 cm, dok na kraju trudnoće iznosi do 50 cm. Iz tjedan u tjedan fetus se produljuje za 1,5 cm. U ovome tjednu trudnoće fetus iznosi oko 5 grama, no na kraju trudnoće, u 40-tom tjednu, ono će težiti oko 3400 grama. To nam ukazuje da je porast težine fetusa znatno veći i progresivan. (Grmek, 1974, str.497)

Razvoj ruku i nogu rezultirao je dodatnim produživanjem, a kosti i hrskavice dobrim oblikovanjem. Prsti su povezani kožnim naborima. Vidljivi su definirani pokreti u ručnom zglobu i pokret ruku u laktovima. Kapci su zatvoreni u potpunosti.

(<https://www.plivazdravlje.hr/zdravlje-online/kalendar-trudnoce/tjedan/9>)

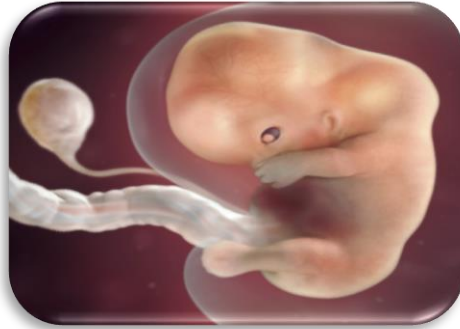Pokreti fetusa su uznapredovali te je u stanju obujmiti predmet rukom. S time je uznapredovala i njegova reakcija na dodir. Tako je vidljivo da u slučaju kada se fetus blago dodirne po tabanima on miče nožnim prstima, savija noge u koljenima ili kuku. Uznapredovali su pokreti i u predjelu glave. Glavu pomiče naprijed i natrag, otvara i zatvara usta, pokreće jezik, uzdiše. Fetus se proteže i osjeti blagi dodir na donjim dijelovima stopala, na dlanovima i živčanim receptorima na licu. U grlu započinje razvoj glasnica.

([https://www.ehd.org/resources\\_bpd\\_illustrated.php?page=10&language=20](https://www.ehd.org/resources_bpd_illustrated.php?page=10&language=20))

Srce je završilo svoju podjelu na četiri komore, sada se počinju oblikovati srčani zalisci koji će usmjeravati krv unutar srca. Embrijski repić je u potpunosti nestao. Organi fetusa započinju s radom, također i mišići i živci. Vanjski spolni organi se razvijaju, ali još nije primjetljivo jesu li muški ili ženski organi. Na fetusu su razvijene male ušne školjke, usta, korijeni zuba, nos i nozdrve. Razvoj placente je dosegao dovoljnu razinu kako bi započeo s proizvodnjom hormona. S obzirom na to da je fetus razvio svoju osnovnu fiziologiju sada može započeti s dobivanjem na težini.(<https://www.babycenter.com/9-weeks-pregnant>)

Kod fetusa se već u ovoj dobi zabilježava prva moždana aktivnost te zbog ubrzanog razvoja mozga glava fetusa je veća od ostatka tijela. Fetus započinje sa sisanjem palca i gutanjem amnionske tekućine. Ostvareni prvi pokreti i slobodno plivanje omogućuje amnionska

tekućina kojom je fetus okružen i štiti ga. Fetus sada ima tanku kožu kroz koju su vidljive krvne žile. (<https://www.plivazdravlje.hr/zdravlje-online/kalendar-trudnoce/tjedan/9>)



**Slika 8- 9. tjedan**  
**trudnoće**(<https://www.babycenter.com/9-weeks-pregnant>)

## **2.9. 10. tjedan trudnoće**

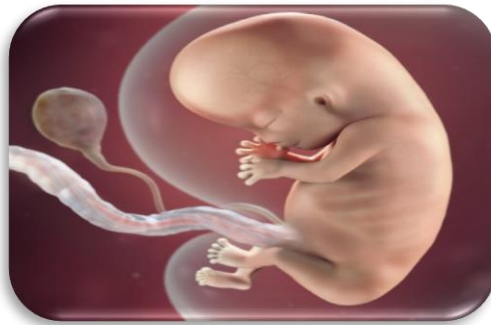U ovome tjednu fetus je veličine manje jagode. Fetus je u konstantnom pokretu, iako majka te pokrete još uvijek ne može osjetiti, oni su vidljivi samo na ultrazvučnom pregledu. Obje čeljusti su se smjestile, vidljive su uši i vršak nosa, nosna i usna šupljina su na kraju svoga oblikovanja. Mišići se još razvijaju i vrat se oblikuje. Jedinstvena spolna žlijezda započinje svoj razvoj, razvijat će se u testise ili jajnike. Reproductivni aparat se sada oblikuje u muški ili ženski. (<https://www.plivazdravlje.hr/zdravlje-online/kalendar-trudnoce/tjedan/10>)

Tijelo fetusa je uvećano za 75% od prethodnog tjedna zbog iznimno ubrzanog rasta. Gornji očni kapak stimulira oko, iz tog razloga dolazi do okretanja oka prema dolje. Prisutno je zijevanje i otvaranje-zatvaranje usta. Zanimljiva činjenica jest da većina fetusa siše desni palac. Dijelovi crijeva koji su povezani s pupčanom vrpcom vraćaju se u trbušnu šupljinu. Stopala i šake nastavljaju razvoj i palac postaje prepoznatljiv. Rastu nokti na prstima ruku i nogu. Na prstima, fetus dobiva jedinstvene otiske prstiju kojima će se identificirati do kraja života. Folikule dlaka započinju s razvojem i sitne, mekane dlačice rastu po cijeloj koži.

([https://www.ehd.org/resources\\_bpd\\_illustrated.php?page=10&language=20](https://www.ehd.org/resources_bpd_illustrated.php?page=10&language=20))

S obzirom na to da se mozak iznimno brzo razvija, glava čini polovinu tijela i čelo je izbočeno. Česti položaj koji fetus zauzima je stisnutih ruku u šaci, ruku prekrivenih na prsima i noge skupljene ispred tijela. Koža je dovoljno prozirna da se vidi obris kičme. Kroz leđnu moždinu protežu se živci. Bubrezi, crijeva, mozak i jetra će se nastaviti razvijati do kraja

trudnoće te su djelomično započeli sa svojim funkcijama. Jetra je započela s proizvodnjom crvenih krvnih stanica. (<https://www.babycenter.com/10-weeks-pregnant>)



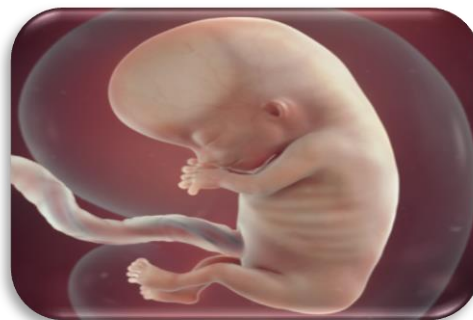**Slika 9- 10.tjedan trudnoće**(<https://www.babycenter.com/10-weeks-pregnant>)

### **2.10.Treći mjesec trudnoće, 11.tjedan trudnoće**

Fetus je duljine oko 35 mm, otprilike veličine smokve. Jezik još nema osjet dodira, no okusni pupoljci se počinju razvijati, to znači da će fetus uskoro razviti osjetilo okusa. Srce je skoro završilo svoj razvoj te nalikuje srcu novorođenčeta. Pluća ne izvode svoju funkciju sve do rođenja. Stoga se sva oksigenacija krvi odvija kroz dobro razvijenu posteljicu koja proizvodi sve hormone koji su potrebni za trudnoću. Započinje oblikovanje vanjskih spolnih organa, te je još prerano da bi se moglo otkriti je li fetus muškog ili ženskog roda, iako je spol pri oplodnji određen. U testisima započinje razvijanje testosterona, muškog spolnog hormona.(<https://www.plivazdravlje.hr/zdravlje-online/kalendar-trudnoce/tjedan/11>)

Glava još uvijek dominira svojom veličinom i mozak je u ubrzanom razvoju. Lice se nastavlja razvijati, nos i usne su potpuno oblikovani. Fetus guta plodnu vodu i stvara mokraću, a crijeva apsorbiraju glukozu i plodnu vodu koju je fetus progutao. Majka i dalje ne osjeća pokrete iako su oni intenzivniji. Koštani sustav ukazuje na točke okoštavanja te kosti jačaju.

([https://www.krenizdravo.rtl.hr/zdravlje/trudnoca-po-mjesecima-prvo-tromjesecje#prvi\\_mjesec](https://www.krenizdravo.rtl.hr/zdravlje/trudnoca-po-mjesecima-prvo-tromjesecje#prvi_mjesec))



**Slika 10- 11.tjedan trudnoće**(<https://www.babycenter.com/11-weeks-pregnant>)

## 2.11. 12.tjedan trudnoće

Započinje vrijeme kada se utroba počinje kretati. Kako fetus raste i razvija se, u vremenu između jedanaestog i dvanaestog tjedna njegova težina poraste za otprilike 60 posto. Duljina gornjih udova je dovoljno narasla kako bi bila skoro proporcionalna veličini tijela. Suprotno od donjih udova kod kojih rast traje duže kako bi postigli završne proporcije. Usna šupljina je pokrivena različitim okusnim receptorima.

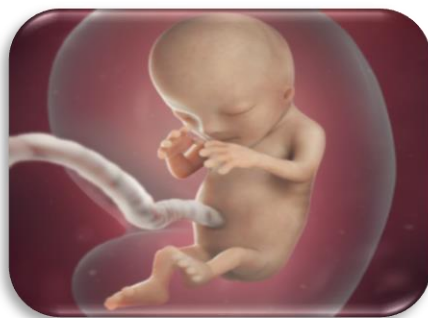([https://www.ehd.org/resources\\_bpd\\_illustrated.php?page=11&language=20](https://www.ehd.org/resources_bpd_illustrated.php?page=11&language=20))

Prisutno je često štucanje i sisanje palca što je vidljivo ultrazvučnim pregledom. Isto tako, jasno je vidljiv nos i brada kao i pokreti fetusa. Fetus je u stanju osjetiti bol. Otkucaji srca sada su čujni dopplerskim aparatima, a srčana frekvencija doseže do 160 otkucaja po minuti, duplo brže od otkucaja odraslog čovjeka. Živčane okončine mrežnice su osjetljive te su zbog tog razloga očne vjeđe zatvorene. Na glavi je vidljiva osnova za kosu, a na prstima su narasli tanki noktići. Fetus počinje urinirati jer su bubrezi započeli s izlučivanjem urina. Mozak fetusa je dobro formiran.

(<https://www.plivazdravlje.hr/zdravlje-online/kalendar-trudnoce/tjedan/12>)

U razdoblju između 11. i 14. tjedna potrebno je obaviti kombinirani probir. Kombinirani probir je pretraga kojom se uz pomoć ultrazvučnih i biokemijskih parametara mjeri nuhalni nabor i nosna kost. To je dio rutinskog probira kojim se računaju rizici na razne kromosomopatije, odnosno, kromosomske anomalije kao što su Down, Edwards, Patau.

([https://www.krenizdravo.rtl.hr/zdravlje/trudnoca-po-mjesecima-prvo-tromjesecje#prvi\\_mjesec](https://www.krenizdravo.rtl.hr/zdravlje/trudnoca-po-mjesecima-prvo-tromjesecje#prvi_mjesec))



**Slika 11- 12.tjedan trudnoće**

(<https://www.babycenter.com/12-weeks-pregnant>)

## 2.12. 13.tjedan trudnoće

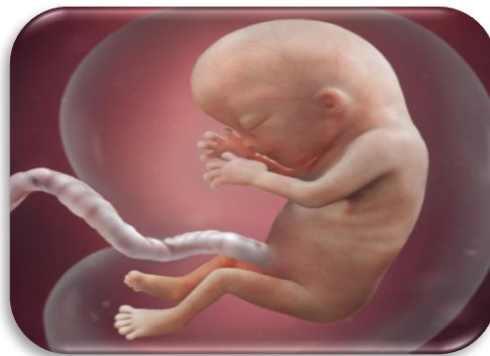Fetus je duljine oko 8 cm, težina mu je otprilike 25 grama. Slijedi razdoblje ubrzanog rasta fetusa, dok su prva tri mjeseca razdoblje ubrzanog razvoja. Rebra počinju sa svojim formiranjem, počinju se i pojavljivati zrele kosti i u tijeku je proces okoštavanja hrskavica. Osim rebra, primjećuju se točke okoštavanja na kosti glave i u udovima. Uskoro će se vanjski spolni organi u potpunosti oblikovati i bit će vidljivi ultrazvučnim pregledom. Gušterača proizvodi inzulin, hormon koji je zadužen za kontroliranje razine šećera u organizmu. (<https://www.plivazdravlje.hr/zdravlje-online/kalendar-trudnoce/tjedan/13>)

U razdoblju embriogeneze postoji 15%-tni rizik za nastupanje spontanog pobačaja, međutim od 13. tjedna taj rizik opada te iznosi oko 10%. Lice, nos i obrazi nastavljaju sa svojim oblikovanjem, a očni kapci ostaju zatvoreni. Posteljica koja je zadužena za dopremanje hranjivih sastojaka i kisika, te za otpremanje razgradnih tvari ploda u majčin krvotok, napreduje u sazrijevanju svojih funkcija.

(<http://www.poliklinika-harni.hr/13-tjedan-trudnoce.aspx>)

Fetus pokreće mišiće na ustima. Tijelo je naraslo, te sada glava iznosi jednu trećinu tijela. Crijeva više nisu dio pupčane vrpce nego su postala dio tijela.

(<https://www.trudnoca.net/prenatalni-razvoj-1-tromjesecje/>)



**Slika 12- 13. tjedan**  
**trudnoće**(<https://www.babycenter.com/13-weeks-pregnant>)



### 3. Drugo tromjesečje

#### 3.1.14.tjedan trudnoće

Fetus je sada veličine oko 9 cm, a teži otprilike 45grama. Štitna žlijezda je razvijena i počinje sa stvaranjem vlastitih hormona. Utjecaj hormona na dječake djeluje tako da se prostata počinje razvijati. Kod djevojčica, osnove jajnika su se nalazile u gornjem dijelu abdomena, međutim sada se te osnove jajnika pod utjecajem hormona smještaju u malu zdjelicu.

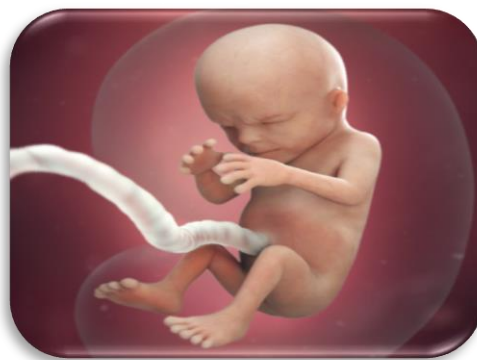(<https://www.plivazdravlje.hr/zdravlje-online/kalendar-trudnoce/tjedan/14>)

Tijelo raste brže od glave, a vrat postaje izražajniji. Ruke rastu do dužine koja je proporcionalna ostatku tijela. Zbog razvijenih moždanih impulsa, fetus pomiče i vježba facijalne mišiće. Ono pomiče očima, pravi grimase, mršti se i sisa palac.

(<https://www.babycenter.com/14-weeks-pregnant>)

Na tjemenu izrasta prva kosa i pojavljuju se obrve. Lice se razvija, uši su razvijene i smještene periferno na vratu prema glavi, prije su se oči nalazile na periferiji lica, no sada se one primiču sredini, nos je više izražen i obrazi formirani.

Po čitavoj površini tijela fetusa izrastaju lanugo dlačice. To su prve dlačice koje se pojavljuju na fetusu kako bi zaštitile njegovu kožu od utjecaja amnionske tekućine čija se količina povećava te sada iznosi oko 250 ml. Lanugo dlačice pridržavaju verniks na koži fetusa, to je masni pokrov kože koji fetus sam stvara i izlučuje. Kako se bude bližilo vrijeme poroda, lanugo dlačice će nestati.(<http://www.poliklinika-harni.hr/14-tjedan-trudnoce.aspx>)



**Slika 13- 14.tjedan**  
**trudnoće**(<https://www.babycenter.com/14-weeks-pregnant>)

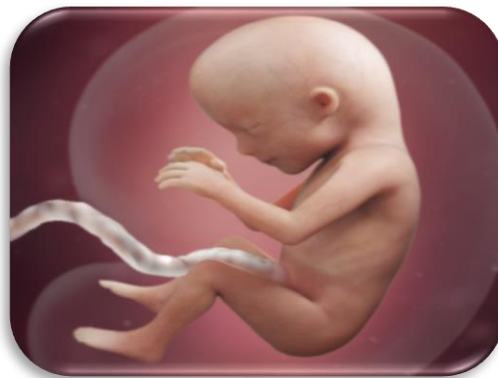

### 3.2. 15.tjedan trudnoće

Dužina fetusa iznosi 10-12 cm, a teži 50-100 grama. Koža nastavlja svoj fini razvoj te je prozirna i tanka i vidljive su krvne žilice. Kako je započeo rast kose na glavi tako se crni pigment počinje stvarati u pigmentnim stanicama. Okoštavanje se nastavlja, kosti i mišići nastavljaju svoj rast. Fetus sve više pokreće zglobove te je savitljiviji. U mogućnosti je formirati šaku stiskanjem prstića. (<http://www.poliklinika-harni.hr/15-tjedan-trudnoce.aspx>)

Okoštavaju se tri slušne koščiце u srednjem uhu i uške se sve više primiču glavi. Tijelo je dulje od glave, a noge su dulje od ruku. Nosna šupljina je završila odvajanje od usne šupljine, sada su tvrdo i meko nepce konačno oblikovani. Fetus započinje s razlikovanjem okusa zbog razvijenih okusnih pupoljaka. Neke trudnice sada mogu osjetiti pokrete fetusa. Pokreti se počinju osjećati između 14. i 18. tjedna. Taj događaj se naziva „oživljavanje“.

(<https://www.plivazdravlje.hr/zdravlje-online/kalendar-trudnoce/tjedan/15>)



**Slika 14- 15.tjedan trudnoće**(<https://www.babycenter.com/15-weeks-pregnant>)

### 3.3. Četvrti mjesec trudnoće, 16.tjedan trudnoće

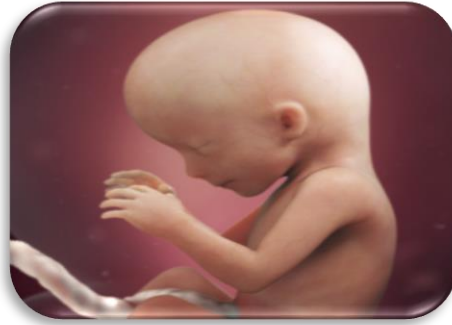Fetus je sada dugačak oko 14-16 cm, težina mu iznosi 80-120 grama. Odlaganje kalcija u kosti je sve veće jer napreduje razvitak kostiju. Također napreduje i razvitak mišića te uspravlja glavu i finije muskulature lica. Fetus nastavlja s vježbanjem facijalnih mišića žmirkanjem, otvaranjem usta i mrštenjem.

(<http://www.poliklinika-harni.hr/16-tjedan-trudnoce.aspx>)

Ono se sve više kreće, radi kolutove, udara nožicama i hvata rukama. Mozak je dovoljno razvijen kako bi fetus kroz spavanje i sanjao. Ultrazvučno su vidljivi dobri pokreti disanja. Fetus udiše i izdiše male količine amnionske tekućine. Ti pokreti su nužni za normalan rast i

razvoj pluća. Fetus brzo raste i dobiva na težini, sloj smeđeg masnog tkiva se formira ispod kože i brine o termoregulaciji fetusa.

(<https://www.plivazdravlje.hr/zdravlje-online/kalendar-trudnoce/tjedan/16>)



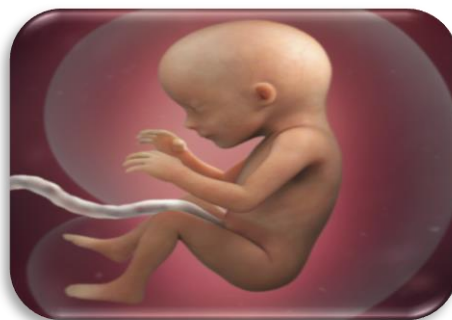**Slika 15- 16.tjedan**  
**trudnoće**(<https://www.babycenter.com/16-weeks-pregnant>)

### 3.4. 17.tjedan trudnoće

Fetus je dugačak, od tjemena do trtice, oko 13 cm i težak oko 150 grama. Obrve i trepavice rastu i dobivaju gustoći. Dizanjem i spuštanjem prsnog koša fetus vježba disanje. Ovo je tjedan kada se znojne žlijezde započinju razvijati.

(<http://www.roditelji.hr/trudnoca-po-tjednima/2-tromjesecje/2066-17-tjedan-trudnoce/>)

Fetus je narastao i sada se maternica može napipati ispod razine pupka. Fetus je razvijeniji i proguta do 1 litre amnionske tekućine na dan, koju kasnije pomokri. Mekonij se oblikuje u crijevima. Sastoji se od progutane amnionske tekućine, odljuštenih stanica i sekreta crijevne sluzi. Smeđe masno tkivo se nastavlja oblikovati ispod tanke kože čineći zalihe masnog tkiva koje ima bitnu funkciju u osiguravanju topline čak i nakon porođaja. Pupkovina također raste te je sve čvršća i deblja. Mrežnica oka je osjetljiva i reagira na svjetlost unatoč tome što su očne vjeđe još uvijek zatvorene. Okoštavanje hrskavica se nastavlja i kosti ostaju i dalje fleksibilne. (<https://www.plivazdravlje.hr/zdravlje-online/kalendar-trudnoce/tjedan/17>)



**Slika 16- 17.tjedan trudnoće**(<https://www.babycenter.com/17-weeks-pregnant>)

### 3.5. 18.tjedan trudnoće

Fetus je duljine oko 15 cm, od tjemena do stražnjice, a težina mu iznosi oko 200 grama. Okoštavanje sitnih koščica unutrašnjeg uha je završeno, isto tako i razvoj dijela mozga koji obrađuje zvučne signale nakon njihovog zaprimanja. Drugim riječima, fetus je sada u stanju čuti, ne samo buku u majčinoj utrobi nego i zvukove iz vanjskog svijeta.

S gledišta fetusa, u majčinoj utrobi je izrazita buka koju čine peristaltika crijeva, otkucaji majčinog srca, strujanje krvi kroz pupkovinu i krvne žile, disanje, govor. Buka doseže i do 90 dB, time se može usporediti s prometnom gradskom ulicom. Međutim ako su vanjski zvukovi preglasni u stanju su uznemiriti fetus.

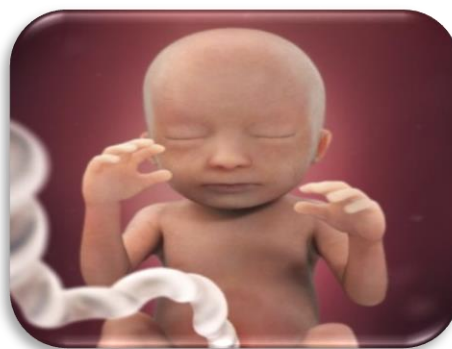U plućima alveole započinju svoje oblikovanje, pluća su ispunjena amnionskom tekućinom, stoga fetus ne ispušta zvuk tijekom plača u utrobi unatoč razvijenim glasnicama. Fetus je razvio razdoblja budnosti i spavanja.

(<https://www.plivazdravlje.hr/zdravlje-online/kalendar-trudnoce/tjedan/18>)

Verniks je zaštitni masni sloj na koži fetusa, ima voštani sirasti izgled. Sloj se počinje stvarati u ovom tjednu trudnoće te se nastavlja razvijati sve dok je dijete u utrobi. Tijekom poroda ono jednim dijelom ostaje na koži te se utrljava djetetu u kožu kako bi se ona prirodnim putem hidratizirala. Verniks štiti fetus od nepovoljnog utjecaja amnionske tekućine, infekcije i regulira tjelesnu temperaturu, također umanjuje trenje tijekom prolaska djeteta kroz rodni kanal tijekom poroda. (<https://www.healthline.com/health/pregnancy/vernix-caseosa#1>)

Fetus razvija imunitet i stvaraju se antitijela. Mijelin se počinje oblikovati oko živčanih vlakana. Ono je zaštitna bjelanjčevina koja živčanim vlaknima omogućuje brzu razmjenu informacija koje su neophodne za koordinaciju pokreta. Proces će se nastaviti sve do prve godine djeteta.

(<http://www.roditelji.hr/trudnoca-po-tjednima/2-tromjesecje/2065-18-tjedan-trudnoce/>)



**Slika 17- 18.tjedan trudnoće**(<https://www.babycenter.com/18-weeks-pregnant>)

### 3.6. 19.tjedan trudnoće

U ovome tjednu fetus teži oko 250 grama i duljine je oko 16 cm od tjemena do stražnjice. Spolni organi su dosegli svoju potpunu razvijenost te su vidljivi ultrazvučnim pregledom, iako moguća je pogreška u procjeni spola ako je dijete u određenom položaju. Testisi su se razvili kod muškog fetusa, dok su se rodnica, maternica, jajovodi i jajnici razvili kod ženskog fetusa. Ženski fetus, odnosno žensko dijete u ovom stadiju ima najviši broj jajnih stanica, taj broj iznosi između visokih 6 i 7 milijuna jajnih stanica. Međutim, taj broj počinje opadati i započinje gubitak jajnih stanica, tako da će na porođaju taj broj iznositi oko 1 do 2 milijuna, a ulaskom u pubertet između 200 i 300 tisuća jajnih stanica. Potpunom potrošnjom zaliha jajnih stanica žena ulazi u menopauzu.

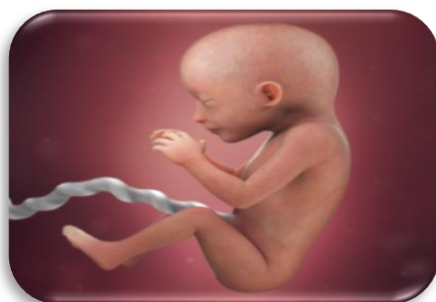Posteljica se i dalje razvija te nastavlja obavljati svoju funkciju opskrbljivanja fetusa hranjivim sastojcima i kisikom. Fetus je narastao i aktivno se kreće, noge su mu dobro razvijene i sada se osjete udarci, odnosno pokreti u utrobi. Istraživanjem se pokazalo da prvorotkinje osjete pokrete djeteta tek oko 20.tjedna, dok višerotkinje osjete pokrete već oko 18.tjedna.(<https://www.plivazdravlje.hr/zdravlje-online/kalendar-trudnoce/tjedan/19>)

Fetus sada svjesno upravlja svojim pokretima zahvaljujući motornim neuronima, odnosno živčanim stanicama, i moždanim živcima, odnosno njihovim produžetcima. Oni povezuju mozak i mišiće te su započeli sa svojom funkcijom. Mijelinizacija se nastavlja. Mozak i dalje prati fini razvitak, diferencijaciju funkcija i razvoj.

(<http://www.poliklinika-harni.hr/19-tjedan-trudnoce.aspx>)

Mozak razvija regije specijalizirane za miris, okus, sluh, dodir i vid, slijedi intenzivan razvoj osjetila. Duljina gornjih i donjih ekstremiteta je dosegla pravi odnos prema tijelu. Verniks se nastavlja izlučivati iz žlijezdi u koži, a u usnoj šupljini se počinju pojavljivati zametci trajnih i pupoljci mliječnih zuba.

([http://www.roditelji.hr/trudnoca-po-tjednima/2-tromjesecje/2064-19-tjedan-trudnoce/#utm\\_source=clanci&utm\\_campaign=pps&utm\\_medium=link&utm\\_content=text-break](http://www.roditelji.hr/trudnoca-po-tjednima/2-tromjesecje/2064-19-tjedan-trudnoce/#utm_source=clanci&utm_campaign=pps&utm_medium=link&utm_content=text-break))



**Slika 18- 19.tjedan trudnoće**(<https://www.babycenter.com/19-weeks-pregnant>)

### 3.5. Peti mjesec trudnoće, 20.tjedan trudnoće

Ovaj tjedan označava kraj prve polovine trudnoće. Duljina fetusa iznosi oko 17 cm od tjemena do stražnjice, a težina mu je oko 310 grama. Prvih 20 tjedana mjere se uzimaju od vrha glave do stražnjice, noge su sklupčane pa je teško izmjeriti fetus. Nakon 20. tjedna mjere se uzimaju od vrha glave do nožnog palca. Na tijelu rastu dlačice, kosa znatnije raste, koža postaje deblja, a na rukama i nogama rastu nokti.

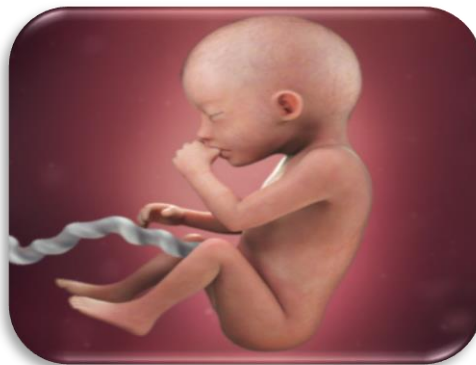(<http://www.roditelji.hr/trudnoca-po-tjednima/2-tromjesecje/2063-20-tjedan-trudnoce/>)

Zahvaljujući razvoju kohlee, organu sluha smještenom u unutarnjem uhu, fetus reagira na sve veći broj zvukova. U ovome tjednu kohlea naraste do veličine kohlee odrasle osobe.

([https://www.ehd.org/resources\\_bpd\\_illustrated.php?page=12&language=20](https://www.ehd.org/resources_bpd_illustrated.php?page=12&language=20))

Fetus čuje zvukove iz vanjskog svijeta, čuje i prepoznaje majčin glas. Reagira trzanjem na nagle i glasne podražaje neodobravajući ih. Fetusu se tako mogu puštati tonovi i melodije dok je još u utrobi, može mu se i pjevati. Nakon poroda će ga ti isti zvukovi smirivati jer će mu biti poznati. To je razlog zašto se dijete smiri i prestaje plakati kada ga majka položi na svoja prsa, čuje zvukove koji su mu znani dok je još bilo u utrobi, otkucaje majčina srca, njeno disanje i njezin glas.

(<https://www.plivazdravlje.hr/zdravlje-online/kalendar-trudnoce/tjedan/20>)



**Slika 19- 20.tjedan**  
**trudnoće**(<https://www.babycenter.com/20-weeks-pregnant>)

### 3.6. 21.tjedan trudnoće

Od tjemena do pete duljina fetusa iznosi oko 27 cm, a težina oko 360 grama. Poprečni promjer glave je oko 5 cm. Kao i kod odrasle osobe, koštana srž preuzima funkciju proizvodnje krvnih stanica-eritrocita. Tu funkciju su do sada odrađivale jetra i slezena, a na početku trudnoće su se stvarala u žumanjčanoj vreći. Razvitak probavnog sustava napreduje. Tijekom trudnoće posteljica zamjenjuje probavni sustav, međutim, ovim tjednom sluznica

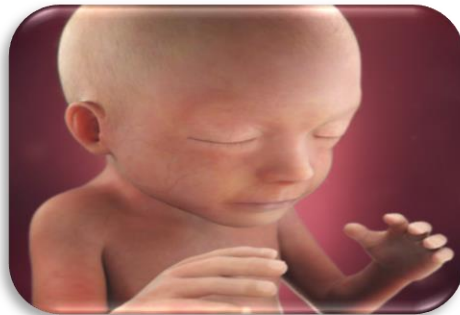tankog crijeva počinje apsorbirati male količine šećera iz plodne vode i time probavni sustav započinje svoje funkcioniranje.

(<https://www.plivazdravlje.hr/zdravlje-online/kalendar-trudnoce/tjedan/21>)

Prisutna je i peristaltika, nevoljni pokreti vezani za probavnu cijev, odnosno jednjak, želudac i crijevo. Unatoč peristaltici fetus ne prazni debelo crijevo za vrijeme intrauterinog života. Iznimke su kod prenesenih trudnoća, kada dijete ostane u utrobi duže od porođajnog termina. U tom slučaju postoji vjerojatnost da će dijete isprazniti debelo crijevo unutar posteljice ili će se to dogoditi tijekom poroda.

Leukociti ili bijele krvne stanice su nužni za borbu protiv infekcija te se sada počinju proizvoditi. Kod ženskog fetusa formira se rodnica, dok se kod muškog fetusa testisi polako spuštaju prema skrotumu iz trbušne šupljine. Vjeđe na očima su i dalje zatvorene, obrve i trepavice i dalje rastu, a okusni pupoljci se nastavljaju razvijati na jeziku.

(<http://www.poliklinika-harni.hr/21-tjedan-trudnoce.aspx>)



**Slika 20- 21.tjedan trudnoće**(<https://www.babycenter.com/21-weeks-pregnant>)

### **3.7. 22.tjedan trudnoće**

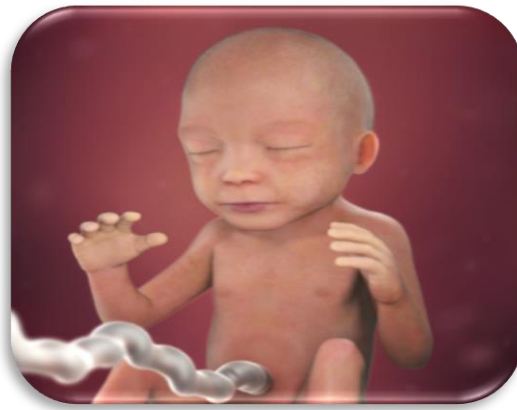Duljina fetusa iznosi oko 28 cm, a težina mu je oko 500 grama. Zahvaljujući napretku perinatologije ovo je tjedan kada je nekim fetusima moguće preživljavanje u vanjskom svijetu izvan utrobe majke, u slučaju određenih komplikacija i prijevremenog poroda. Pluća su sada razvijena do određene granice kada su osposobljena da udišu zrak. Reakcije na vanjske zvukove su učestalije, fetus čuje razgovore, pjevanje i glazbu. Očni kapci su se razvili u potpunosti, no oči su još uvijek zatvorene, a boja zjenica nedefinirana. Fetus je u stanju razlikovati slatko od kiselog zahvaljujući razvijenim okusnim pupoljcima.

(<https://www.plivazdravlje.hr/zdravlje-online/kalendar-trudnoce/tjedan/22>)

U desnim se počinju razvijati mali zubići, a usta, očni kapci i obrve dolaze više do izražaja. Lanugo dlačice i dalje prekrivaju tijelo. Gušterača se nastavlja razvijati. Osjet dodira se i dalje razvija i fetus može opipati svoje lice, udarati rukama i nogama. Nokti su narasli i prekrivaju vrhove prstiju.

Neuroni i živčane stanice upotpunjavaju svoj broj i mozak se nastavlja razvijati. Fetus postaje sve više svjesniji i razvikan osjeta za dodir se nastavlja. Razdoblje kada je fetus budan i kada spava se sada može razlikovati. Kada je majka opuštena i mirna fetus je najčešće najaktivniji, a ta aktivnost se otprilike odvija predvečer.

(<http://www.poliklinika-harni.hr/drugi/22-tjedan-trudnoce.aspx>)



**Slika 21- 22.tjedan trudnoće**(<https://www.babycenter.com/22-weeks-pregnant>)

### **3.8. 23.tjedan trudnoće**

Fetus je duljine 28 centimetara, a težina mu iznosi oko 550 grama. Fetus postaje sve aktivniji. Unutarnje uho, odnosno organ za ravnotežu, je dobro razvijeno. S toga fetus primjećuje razliku među različitim položajima. Svaki dan se aktivno giba i okreće lijevo- desno i gore-dolje. Pokreti mogu biti živahni ili pak nježni. Ono ima osjećaj za svoju okolinu. Fetoskopskim snimcima je vidljivo da se fetus zna poigrati s pupčanom vrpcom i opnom kojom je okružen. Gušterača se i dalje razvija uredno stvarajući inzulin.

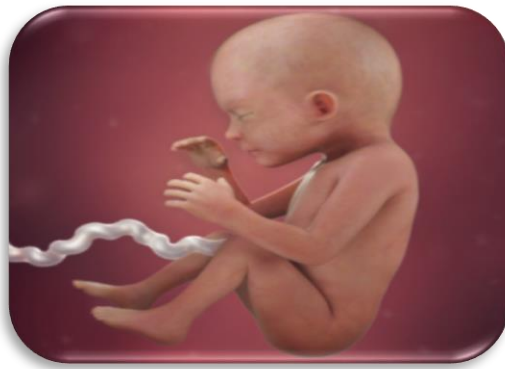Fetus posjeduje male količine masnog tkiva i iz toga razloga ono je još uvijek mršavo, međutim njegove proporcije su gotovo jednake kao proporcije novorođenog djeteta. Ako bi se dogodio prijevremeni porod vjerojatnost da će dijete preživjeti iznosi oko 20%. U takvim situacijama svaki dodatni dan trudnoće je bitan jer ako je dijete duže u utrobi, samo i jedan dan duže, znači da je veća vjerojatnost njegovog preživljavanja.



(<https://www.plivazdravlje.hr/zdravlje-online/kalendar-trudnoce/tjedan/23>)

Unatoč intenzivnom formiranju masnog tkiva, koža se ipak brže razvija i brže raste. Ona više nije prozirna, sada je poprimila crvenkastu boju zahvaljujući stvaranju kožnog pigmenta zvanog melanin koji je odgovoran za boju kože.

(<http://www.poliklinika-harni.hr/23-tjedan-trudnoce.aspx>)



**Slika 22- 23.tjedan**  
**trudnoće**(<https://www.babycenter.com/23-weeks-pregnant>)

### **3.9. Šesti mjesec trudnoće, 24.tjedan trudnoće**

Duljina fetusa iznosi oko 30 cm, dok težina fetusa sada iznosi oko 600 grama. Fetus nastavlja redovito vježbati disanje udišući i izdišući male količine plodne vode. Pluća se razvijaju i u njima se započelo razvijati bronhalno stablo sa svojim granama. U njima se formiraju stanice zadužene za stvaranje molekulasurfaktanta. Surfaktant je tekućina koja oblaže plućne alveole te im smanjuje površinsku napetost. Dijete koje je rođeno u terminu, odmah nakon prvog udisaja može uspostaviti normalno disanje jer su mu u plućima formirane dovoljne količine surfaktanta. Međutim bebe koje su prerano rođene imaju manje formiranih molekula surfaktanta u plućima što stvara teške komplikacije i javljaju se poremećaji disanja. Kod udisaja volumen alveole se povećava, dok se za vrijeme izdisaja volumen smanjuje, zbog malih količina surfaktanta, prijevremeno rođenoj bebi, nakon prvog udaha pluća ne mogu ostati raširena, već ona kolabiraju. Vjerojatnost da će dijete preživjeti prijevremeni porod popela se na 36%.

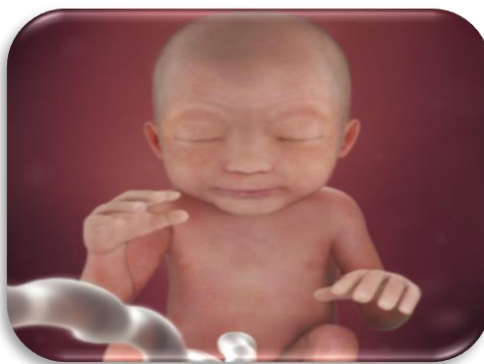Kako se fetusu razvijaju okusni pupoljci na jeziku i s time osjetilo za okus postaje izraženije, ako majka pojede gorku ili kiselu hranu, fetus sada to može okusiti i reagirat će mrštenjem.

(<https://www.plivazdravlje.hr/zdravlje-online/kalendar-trudnoce/tjedan/24>)



Izgled fetusa je skoro jednak izgledu kada se ono rodi. Lice fetusa je poprimilo čovjekoliki izgled, oči su se približile i smjestile na pravilno mjesto i još su uvijek zatvorene. Iako, istraživanje pokazuje kako ženski fetusi na nadražaje, poput glasne glazbe, reagiraju žmirkanjem. Trepavice se i dalje razvijaju na očnim kapcima. Uši su se također smjestile na pravilno mjesto na glavi, a na tjemenu kosa snažnije raste.

Istraživanje pokazuje, ako majka doživi šok, fetus će također biti uznemiren i prestrašen, čak će ostati u tom stanju dulje vrijeme nakon što šok prođe. Fetus će u takvim situacijama reagirati prekomjernom pokretljivošću ili mirnom napetošću. S toga je vrlo važno što majka osjeća, čime se okružuje i kako to djeluje na njezino emocionalno stanje jer to isto ima utjecaj na dijete koje nosi u utrobi. (<http://www.poliklinika-harni.hr/24-tjedan-trudnoce.aspx>)



**Slika 23-** 24.tjedan trudnoće(<https://www.babycenter.com/24-weeks-pregnant>)

### **3.10. 25.tjedan trudnoće**

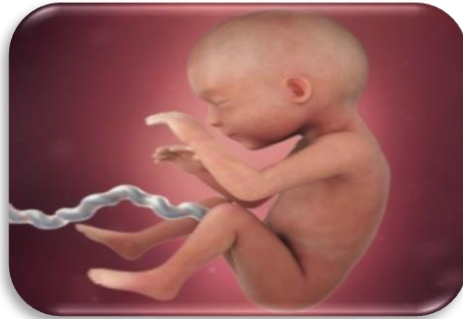Težina fetusa iznosi oko 690 grama i 34 cm duljine. Ako bi se dogodio prijevremeni porod, dijete sada ima 50% vjerojatnosti da preživi. Razvoj mozga je sada kompliciraniji, brzo raste i razvijaju se pojedine funkcije koje su djetetu potrebne nakon rođenja. Počinje se formirati konačna struktura kralježnice. Pojavljuje se sve spretnije baratanje pokretima, ruke su skoro potpuno razvijene, uredno savija dlanove u šaku. Zanima se za okolinu kojom je okružen, proučava i dira pupkovinu, svoje lice, hvata se za noge i križa ih. Kako se sluh lijepo razvio, fetus ne samo da je zapamtio glas majke i oca, nego ih i razlikuje.

(<https://www.plivazdravlje.hr/zdravlje-online/kalendar-trudnoce/tjedan/25>)

Stvaraju se navike i ritam aktivnosti i spavanja. Vanjsko spolovilo je sasvim razvijeno i spol djeteta je vidljiv. Kod fetusa se primjećuje sklonost korištenja desne ili lijeve ruke, odnosno je

li ono dešnjak ili lijevak. Sada je moguće čuti otkucaje srca fetusa bez pomagala, potrebna je tišina i prisloniti uho na pravo mjesto.

(<http://www.poliklinika-harni.hr/25-tjedan-trudnoce.aspx>)



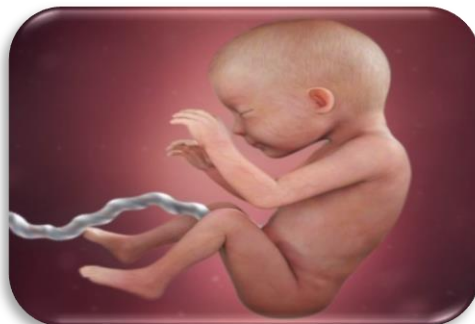**Slika 24- 25.tjedan  
trudnoće**(<https://www.babycenter.com/25-weeks-pregnant>)

### 3.11. 26.tjedan trudnoće

Fetus je duljine oko 35 cm, težina mu je porasla na oko 760 grama. Fetus je sve više aktivan. Najveća fetalna aktivnost se bilježi otprilike između 24. i 28. tjedna trudnoće. Fetus pokazuje reakcije na dodir, vidljive su prilikom nježnog dodira na trbušnoj stijenci. Mozak se razvija i s njim centri za vid i sluh. Često cucla palac i time vježba i jača facijalne mišiće i čeljust, osim toga i na njega djeluje umirujuće.

(<https://www.plivazdravlje.hr/zdravlje-online/kalendar-trudnoce/tjedan/26>)

Dok je fetus još u utrobi i za kratko vrijeme nakon njegova rođenja ono ima oči plave boje. Tek kasnije oči poprime svoju boju. U ovome tjednu oči su razvijene u potpunosti te ih sada fetus otvara. One se sastoje od svih slojeva, to su bjeloočnica, rožnica, šarenica i mrežnica. Trepavice i obrve i dalje nastavljaju rasti. Masno tkivo se i dalje odlaže, ali njega još uvijek nema dovoljno te fetus izgleda još uvijek mršavo i koža je naborana i crvena zbog proziranja krvnih žilica iz potkožnog sloja. (<http://www.poliklinika-harni.hr/26-tjedan-trudnoce.aspx>)



**Slika 25- 26.tjedan  
trudnoće**(<https://www.babycenter.com/26-weeks-pregnant>)

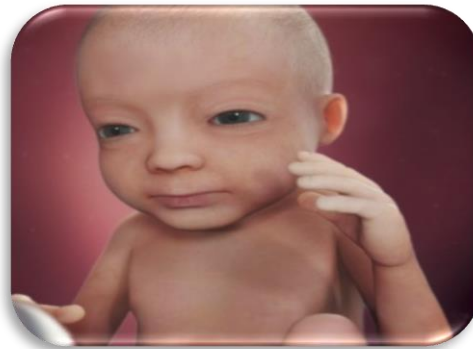### 3.12. 27.tjedan trudnoće

Fetus je duljine oko 36 cm, težina mu iznosi oko 875 grama. Glava ima promjer oko 7 cm. Postotak vjerojatnosti preživljavanja prijevremenog poroda sada iznosi oko 80%, što ne isključuje mogućnosti komplikacija. Dijete rođeno prije vremena medicinski se naziva prematurus. Pluća još nisu zrela i dijete zahtjeva intenzivnu njegu u inkubatoru. Mozak nastavlja brzim razvijanjem.

(<https://www.plivazdravlje.hr/zdravlje-online/kalendar-trudnoce/tjedan/27>)

Zjenica oka reagira na svjetlost. S toga, ako bi se uperila baterijska svjetiljka kroz trbušnu stijenu, fetus bi okrenuo glavu prema svjetlosti. Njuh je također aktivan. Provedena su istraživanja na prijerodjenim bebama te rezultati ukazuju kako djeca rođena u ovome tjednu imaju razvijenu sposobnost mirisa. Također su provedena istraživanja vezana za sposobnost okusa. Slatka supstanca se ubacila u plodnu vodu te je fetus počeo češće gutati. Međutim kada se ubacila gorka supstanca, ono je rjeđe gutalo plodnu vodu i fetus je reagirao grimasama lica.

([https://www.ehd.org/resources\\_bpd\\_illustrated.php?page=13&language=20](https://www.ehd.org/resources_bpd_illustrated.php?page=13&language=20))



**Slika 26- 27.tjedan trudnoće**(<https://www.babycenter.com/27-weeks-pregnant>)

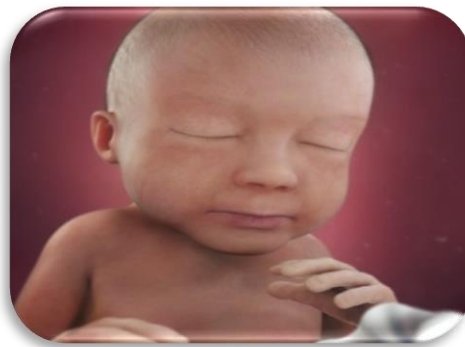## 4. Treće tromjesečje

### 4.1. Sedmi mjesec trudnoće, 28. tjedan trudnoće

Fetus je duljine oko 37 cm, teži oko 1000 grama. Vjerojatnost preživljavanja kod prijevremenog poroda sada iznosi oko 90%. Ako se analizira moždana aktivnost fetusa, vidljivo je da ono ima redovite REM faze. Odnosno, fetus je uspostavio redovan ritam sna i budnosti te redovito sanja. Ispod ruba desni su se razvili mliječni zubi.

Trepavice su do kraja razvijene, a oči se pomiču u smjeru pogleda. Boja očiju je podložna promjenama, naročito kod plavoooko djece. Promjene boje se odvijaju u prvih šest mjeseci nakon poroda. Fetus sada razlikuje visoke i niske zvukove. Istraživanja navode da poznati glas umiruje fetus te usporava frekvenciju rada srca. Stoga je poželjno svakodnevno pričati svome djetetu dok je u utrobi.

(<https://www.plivazdravlje.hr/zdravlje-online/kalendar-trudnoce/tjedan/28>)



**Slika 27- 28.tjedan trudnoće**(<https://www.babycenter.com/28-weeks-pregnant>)

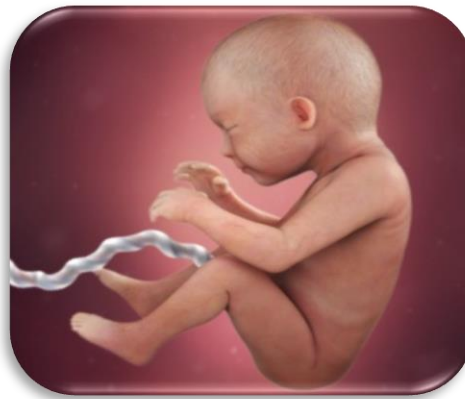### 4.2. 29. tjedan trudnoće

Fetus je duljine oko 38 cm, a teži oko 1150 grama. Odlaganje masnog tkiva se konstantno odvija. Funkcije mišića i unutrašnjih organa sazrijevaju, oni rastu i razvijaju se. Fetus započinje s potrebom oko 250 miligrama kalcija dnevno koji je potreban kako bi mu kosti ojačale. Tijelo raste i postupno dobiva konačne proporcije.

(<http://www.poliklinika-harni.hr/29-tjedan-trudnoce.aspx>)

Mozak prati veliki razvoj te se tako bilijun novih stanica svakodnevno stvara u njemu. Okusni pupoljci su razvijeni i s njima i paleta okusa. Fetus pokazuje ugodu kod ukusnih podražaja, dok kod neukusnih iskazuje nelagodu. Fizička aktivnost fetusa je izražena do te granice da je u stanju majku ostaviti bez daha. Izraženo je lupanje i udaranje. Kako fetus bude rastao i

zauzimao više prostora u maternici, time će se i pokreti smanjiti zbog manjka mjestaza fizičku aktivnost. (<https://www.plivazdravlje.hr/zdravlje-online/kalendar-trudnoce/tjedan/29>)



**Slika 28- 29.tjedan  
trudnoće**(<https://www.babycenter.com/29-weeks-pregnant>)

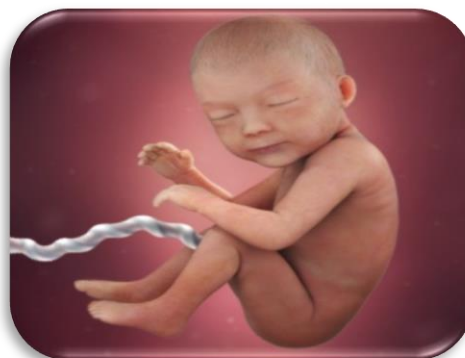#### **4.3. 30. tjedan trudnoće**

U ovome tjednu fetus je narastao do duljine oko 40 cm, i težina mu sada iznosi oko 1,4 kg. Duljina nogu je oko 6 cm, a promjer iznosi glave oko 8 cm. Potkožno masno tkivo se sve više nakuplja i fetus se počinje debljati i kontrolirati vlastitu tjelesnu temperaturu. S povećanjem masnog tkiva koža postaje glatka i više nije naborana. Od 30-og do 38-og tjedna prirast na težini će iznositi oko 230 g tjedno.

(<https://www.plivazdravlje.hr/zdravlje-online/kalendar-trudnoce/tjedan/30>)

Većina fetusa se okreće i postavlja u položaj glavom prema dolje. U tom položaju ostaju do porođaja. Braxton-Hicksove kontrakcije na fetus djeluju kao masaža te mu ni u kojem slučaju ne mogu nauditi. Pluća sazrijevaju i fetus diše 30-40% sveukupnog vremena. Štucanje u fetusa uzrokuje plodna voda koja prilikom gutanja ne ode u želudac nego ode na pogrešno mjesto. Fetus imitira disanje izvođenjem ritmičkih pokreta prsnog koša. Lanugo dlačice polako nestaju s tijela, a kosa nastavlja i dalje rasti. Vid se i dalje razvija.

(<http://www.poliklinika-harni.hr/30-tjedan-trudnoce.aspx>)



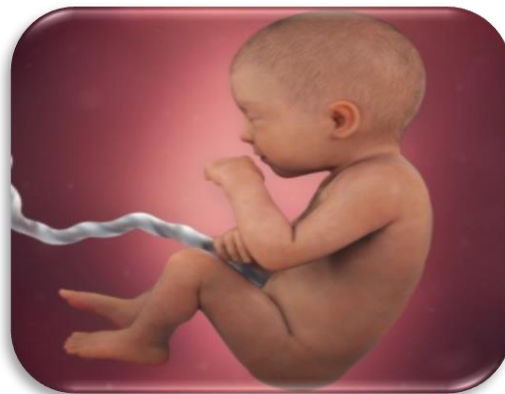**Slika 29- 30.tjedan  
trudnoće**(<https://www.babycenter.com/30-weeks-pregnant>)

#### 4.4. 31. tjedan trudnoće

Fetus je duljine oko 42 cm i teži oko 1,6 kg. Intenzivno dobiva na težini zbog povećanja zaliha masti i povećanja mišićne mase dok se rast u visinu usporava. Prilikom povećanja zaliha masti počinju se stvarati masni jastučići u rukama, nogama i tijelu. Pluća dovršavaju proces sazrijevanja njenih funkcija. S tim u vezi, šanse za preživljavanje prerano rođenog djeteta se drastično povećavaju. Organski sustavi se nastavljaju razvijati i već su formirani, dok je probavni trakt razvijen skoro u potpunosti.

Kako je sluh izrazito dobro razvijen i fetus je u stanju čuti zvukove iz vanjske okoline, fetus će se trgnuti iz sna u slučaju glasne i iznenadne buke. Istraživanjem su zabilježena ritmička gibanja u fetusa za vrijeme puštanja glazbe koja mu je ugodna za slušanje. Očni kapci su otvoreni tijekom razdoblja budnosti i zatvaraju se tokom sna. Oči reagiraju na svjetlosne podražaje te se zjenice sužavaju.

(<https://www.plivazdravlje.hr/zdravlje-online/kalendar-trudnoce/tjedan/31>)



**Slika 30- 31.tjedan trudnoće**(<https://www.babycenter.com/31-weeks-pregnant>)

#### 4.5.Osmi mjesec trudnoće, 32. tjedan trudnoće

Fetus je duljine oko 43 cm i teži oko 1,8 kg. Zračne vrećice, tj. alveole, se razvijaju u plućima i nastavit će se razvijati do osme godine života. One su obložene surfaktantom koji smanjuje pritisak, odnosno površinsku napetost alveola te nakon poroda im omogućuje širenje kako bi dijete prvi puta udahnuo van maternice. Pluća su skoro zrela i funkcionalna, tako bi pri prijevremenom porodu dijete sada bilo sposobno disati bez poteškoća. Ako bi se dogodio prijevremeni porod tada bi jedini problem predstavljala mala porođajna težina djeteta.

(<http://www.poliklinika-harni.hr/32-tjedan-trudnoce.aspx>)

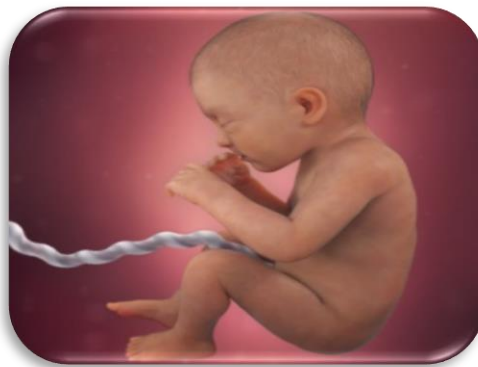Koža je sada glatka i mekana, povećava se zaliha masti te donji i gornji ekstremiteti postaju bucmasti, a nabori na koži su nestali. Mjesta u maternici je sve manje jer sada fetus zauzima

puno mjesta, time je ono manje aktivno te su gibanja smanjena i svode se na pomicanje glave, ruku i nogu. Osim smanjenog gibanja, fetus većinu vremena spava.

(<http://www.roditelji.hr/trudnoca-po-tjednima/3-tromjesecje/2051-32-tjedan-trudnoce/>)

Kod muškog fetusa testisi se i dalje spuštaju te se nalaze otprilike između skrotuma i prepona. Ono što može zbuniti roditelje tijekom ultrazvučnog pregleda kod procjene spola jest klitoris kod ženskog fetusa, iz razloga što je on sada potpuno formiran i relativno izbočen te može dovesti do zablude da majka nosi muško dijete.

(<https://www.plivazdravlje.hr/zdravlje-online/kalendar-trudnoce/tjedan/32>)



**Slika 31- 32.tjedan trudnoće**(<https://www.babycenter.com/32-weeks-pregnant>)

#### **4.6. 33. tjedan trudnoće**

Fetus je duljine oko 44 cm i teži oko 2 kg. Promjer glave sada iznosi oko 8,5 cm. Mnoge bebe se prilikom poroda rađaju s izduženom glavom. Razlog tome je što kosti lubanje nisu još srasle, što olakšava prolazak kroz porođajni kanal, te se odvija veliki pritisak na glavu. Za razliku od lubanje, koja će očvrnuti tek u ranoj odrasloj dobi kako bi se tijekom djetinjstva mozak i tkivo mogli razvijati i rasti, kostur fetusa je čvršći. Potreban je unos dovoljne količine kalcija kako bi se osigurao zdrav razvoj kostura, u suprotnom fetus će započeti s korištenjem majčine rezerve što dovodi oslabljenja majčine koštane mase.

U pravilu, fetus se postavlja u položaj za rađanje, okrenuto tijelom u stavu glavom prema porođajnom kanalu. Ako žena nosi blizance, tada će samo jedno dijete biti okrenuto glavom prema dolje, dok će drugo dijete biti u suprotnom položaju od navedenog.

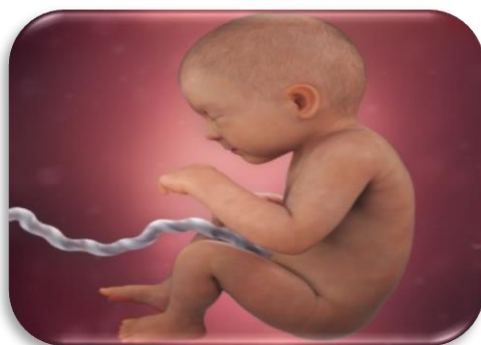(<http://www.roditelji.hr/trudnoca-po-tjednima/3-tromjesecje/2050-33-tjedan-trudnoce/>)

Prsti na rukama i nogama su prekriveni izraslim noktima. Kod nekih su narasli i preko ruba vrhova prstiju te postoji mogućnost od fetalnog grebanja koje rezultira ogrebotinama na koži



lica. Započelo je otpadanje lanugo dlačica i njih sada zamjenjuju prave dlačice. Raste i prva kosa, iako se neka djeca rađaju i bez nje. Pola litre amnionske tekućine dnevno fetus udahne i izdahne vježbajući plućima disanje.

(<https://www.plivazdravlje.hr/zdravlje-online/kalendar-trudnoce/tjedan/33>)



**Slika 32- 33.tjedan trudnoće**(<https://www.babycenter.com/33-weeks-pregnant>)

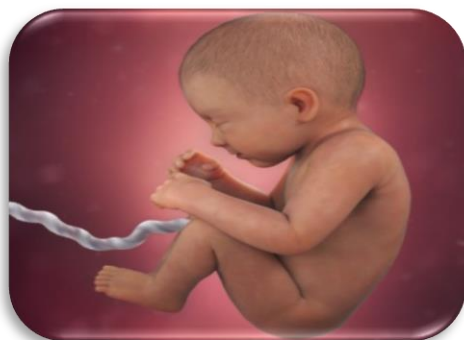#### **4.7. 34. tjedan trudnoće**

Fetus je duljine oko 46 cm, a težina mu iznosi oko 2,4 kg. Fetus ima ritam budnosti i spavanja koji je najčešće suprotan od majčinog. Dok je budan oči drži otvorene, guta plodnu vodu te ima ritmičke pokrete disanja, ponekad i štuca. Tijekom spavanja oči su zatvorene i ponekad se jako pomiču što nas može dovesti do zaključka da fetus ima živopisne snove. Fetus se pokreće, raspoznaje mutne obrise, sluša, sanja i osjeća, ponaša se skoro poput novorođenčeta. Moždane stanice su se razvile i veze među njima što sada fetusu omogućuje učenje.

(<http://www.poliklinika-harni.hr/34-tjedan-trudnoce.aspx>)

U slučaju prijevremenog poroda, vjerojatnost preživljavanja fetusa je vrlo velika. Veliki broj antitijela od majke prelaze fetusu preko posteljice te ga štite od potencijalnih infekcija. Braxton-Hicksove kontrakcije se češće pojavljuju, znani su kao lažni trudovi te nemaju ozbiljnog utjecaja na fetus.

(<https://www.plivazdravlje.hr/zdravlje-online/kalendar-trudnoce/tjedan/34>)



**Slika 33- 34.tjedan trudnoće**(<https://www.babycenter.com/34-weeks-pregnant>)

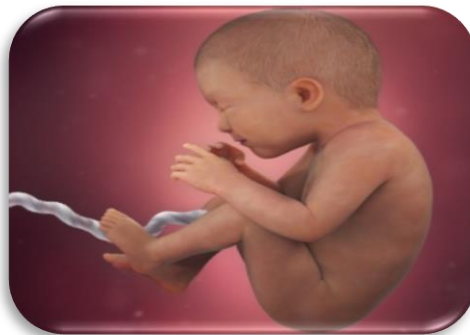

#### 4.8. 35. tjedan trudnoće

Fetus je duljine oko 47 cm i teži oko 2,7 kg. Potkožno masno tkivo se i dalje oblaže te će fetus tjedno na težini dobivati oko 225 grama. Unatoč povećanju masnog tkiva, u slučaju prijevremenog poroda čija je sada vjerojatnost preživljavanja oko 90%, ono ne bi bilo dostatno za urednu termoregulaciju van maternice, stoga bi se dijete moralo zbrinuti u inkubator. Pluća su gotovo potpuno sazrela i sposobna su vršiti funkciju disanja. Fetus je u stanju izvršiti snažan stisak dlanom i hvatati predmete šakom. Reagira na zvučne, svjetlosne i taktilne podražaje okretanjem glave.

Pokreti više nisu izraženi kao u prethodnim tjednima trudnoće, no unatoč slabijeg intenziteta pokreta pomicanje fetusa sada ne predstavlja ugodu. Maternica se povremeno steže i tvrđa je nego ranije, mjesta je sve manje i smanjuje se količina plodne vode. Zbog visokog položaja maternice majka može imati poteškoće sa disanjem, no s vremenom kada se fetus smjesti glavom u malu zdjelicu i maternica će se spustiti prema dolje. Jetra obavljaju funkciju razgrađivanja otpadnih tvari, a bubrezi su sada u potpunosti razvijeni.

(<https://www.plivazdravlje.hr/zdravlje-online/kalendar-trudnoce/tjedan/35>)



**Slika 34- 35.tjedan trudnoće**(<https://www.babycenter.com/35-weeks-pregnant>)

#### 4.9. Deveti mjesec trudnoće, 36. tjedan trudnoće

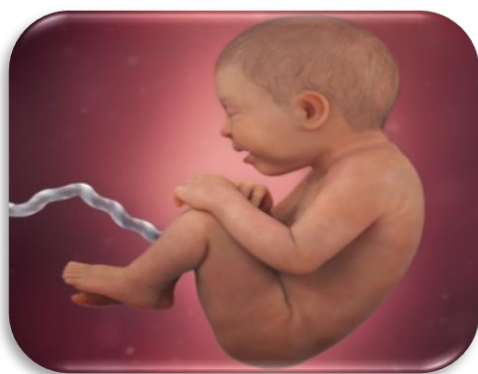Fetus je duljine oko 48 cm i teži oko 2,7 kg. Fetus je gotovo spreman za porođaj i Braxton-Hicksove kontrakcije su intenzivnije i češće se odvijaju. Postavio se u stav za porođaj, glavom spuštenom u porođajni kanal, odnosno u malu zdjelicu. Rjeđe se događa da se fetus ne okrene u maternici pa se rodi na zadak.

Prisilno dovršenje trudnoće carskim rezom se događa kada je fetus u poprečnom položaju, no takve situacije se događaju iznimno rijetko, čak u 1% trudnoća. Spuštanjem fetusa u malu zdjelicu spustio se i trbuh koji je bio položen visoko, ispod rebrenih lukova.

(<https://www.plivazdravlje.hr/zdravlje-online/kalendar-trudnoce/tjedan/36>)

Lubanja fetusa, odnosno koštani šavovi nisu potpuno srasli i nisu čvrsti kako bi usred porođaja glava mogla proći kroz porođajni kanal. Tijekom prolaska kroz porođajni kanal kosti lubanje se pomiču i/ili preklapaju što omogućuje prilagođavanje i olakšani prolazak. Fetus sada poprima zaobljeniji izgled prilikom pojačanog odlaganja masnog tkiva, a tijelo je još uvijek prekriveno verniksom. Vjerojatnost preživljavanja sada iznosi 100%.

(<http://www.poliklinika-harni.hr/36-tjedan-trudnoce.aspx>)



**Slika 35- 36.tjedan  
trudnoće**(<https://www.babycenter.com/36-weeks-pregnant>)

#### **4.10. 37. tjedan trudnoće**

Duljina fetusa iznosi oko 50 cm i teži oko 3 kg. Promjer glave je iznad 9 cm. Završava razdoblje od mogućeg preranog porođaja. Trudnoća od 37. tjedna se smatra terminskom trudnoćom, fetus je potpuno spreman za porođaj i klinički zreo te je porod moguć u bilo kojem trenutku.

(<https://www.plivazdravlje.hr/zdravlje-online/kalendar-trudnoce/tjedan/37>)

Odvija se konačni proces dozrijevanja živčanog sustava, u sastav mijelina ulaze esencijalne masne kiseline, a proces mijelinizacije će se nastaviti odvijati i nakon rođenja. Prosječno 14grama masti na dan se odlaže i fetus i dalje dobiva na težini.

(<http://www.poliklinika-harni.hr/37-tjedan-trudnoce.aspx>)

Za razliku od ženskih fetusa, muški rastu brže i imaju veću težinu na porođaju. Dužina kose u fetusa, iako ne kod svih, jest od 1 do 3 cm. Ona nakon poroda opada nakon nekoliko mjeseci te započinje rasti prva prava kosa.

(<http://www.roditelji.hr/trudnoca-po-tjednima/3-tromjesecje/2046-37-tjedan-trudnoce/>)

Lanugo dlačice opadaju, mjesta na kojima se još nalaze su ramena, ruke i noge. Hormon kortizol se izlučuje u zadnjem tromjesečju trudnoće, svrha mu je pomoć u krajnjem sazrijevanju pluća i pripremanje fetusa na život izvan maternice. Oči su plave boje, ali tek nakon rođenja one poprimaju svoju pravu boju.

(<https://www.trudnoca.net/prenatalni-razvoj-3-tromjesecje/>)



**Slika 36- 37.tjedan**  
**trudnoće**(<https://www.babycenter.com/37-weeks-pregnant>)

#### **4.11. 38. tjedan trudnoće**

Duljina fetusa iznosi oko 51 cm i teži više od 3 kg. Fetus se poprilično udebljao, završio je njegov razvoj i spreman je za porođaj. Fetus se nalazi u položaju rukama prekrivenim na prsima, a koljena savijena, odnosno privučena na prsa.

Glava je prekrivena kosom, iznad očiju se nalaze razvijene obrve i na očnim kopcima razvijene trepavice. Spolni organi su razvijeni i smješteni na svoje mjesto, testisi su se kod muških fetusa spustili iz trbuha u skrotum.

(<http://www.poliklinika-harni.hr/38-tjedan-trudnoce.aspx>)

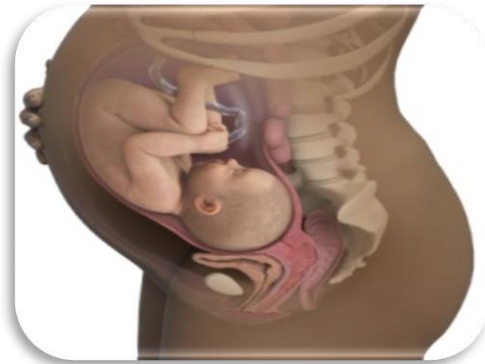Sada su pluća u potpunosti zrela i razvijena, kao i ostali organi. Točna dužina i težina djeteta će se moći utvrditi tek kada se ono rodi, za sada se to može otprilike procijeniti.

(<http://www.roditelji.hr/trudnoca-po-tjednima/3-tromjesecje/2045-38-tjedan-trudnoce/>)

Crijeva su ispunjena zelenkasto-crnim mekonijem koji se sastoji od kožnih stanica, oguljenih stanica crijevnog epitela i lanugo dlačica koje je fetus progutao s plodnom vodom te ostalih

otpadnih tvari. Mekonij je prva stolica koje dijete izbaciti nakon poroda, iako se može dogoditi da se mekonij izbaciti iz crijeva i prije poroda.

(<https://www.trudnoca.net/prenatalni-razvoj-3-tromjesecje/>)



**Slika 37- 38.tjedan trudnoće**(<https://www.babycenter.com/38-weeks-pregnant>)

#### **4.12. 39. tjedan trudnoće**

Duljina fetusa iznosi oko 52 cm i teži oko 3,2 kg. Fetus je u konačnom položaju, s rukama na prsima, nogama savijenim u kukovima i koljenima i prislonjenima na prsni koš. Spremno je za dolazak na svijet.

(<https://www.plivazdravlje.hr/zdravlje-online/kalendar-trudnoce/tjedan/39>)

„Porođajni položaj bebe podrazumijeva nekoliko stvari:

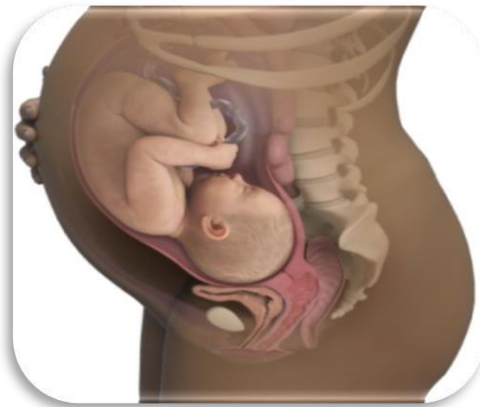- odnos uzdužne osi djeteta prema uzdužnoj osi maternice, što se označuje s položaj - situs. Tako razlikujemo uzdužni, poprečni i kosi položaj
- odnos leđa djeteta prema stijenci maternice, što se označuje sa smještaj - positio. Tako leđa mogu biti lijevo sprijeda, lijevo straga, desno sprijeda itd.
- odnos pojedinih dijelova djeteta međusobno označuje se kao držanje - habitus. Tako glavica može biti savijena prema sprijeda, ispružena i savijena put straga, ručice savijene ili ispružene itd.
- odnos između prednjaćeg dijela djeteta prema porođajnom kanalu označuje se kao namještaj - praesentatio. Tako npr. kada glavica prednjači, vodeći dio može biti tjeme, ali i čelo ili lice, a kod zatka voditi može zadak, nožice, koljena i sl.“

(<http://www.poliklinika-harni.hr/39-tjedan-trudnoce.aspx>)

Prilikom porođaja 96% djece se rodi s glavom okrenutom prema dolje, dok 3% djece je okrenuto na zadak, 1% se odnosi na djecu koja su položena u poprečnom položaju. Sada je fetus znatno smanjio svoje aktivnosti, jedine kretnje koje se znaju odviti su povremeni udarci. (<https://www.plivazdravlje.hr/zdravlje-online/kalendar-trudnoce/tjedan/39>)

Kako bi fetus nakon rođenja lakše kontrolirao temperaturu tijela, ono se i dalje deblja i dobiva na težini. Hormoni koji utječu na majku također imaju utjecaja i na dijete. S toga se dijete rađa s blago otečenim prsima i mogućnošću oskudnog mliječnog iscjetka, bez obzira bilo dijete muško ili žensko. Ponekad su djetetu otečene genitalije s pojavom genitalnog iscjetka. Navedene pojave nestaju nakon nekoliko dana od poroda.

(<http://www.roditelji.hr/trudnoca-po-tjednima/3-tromjesecje/2044-39-tjedan-trudnoce/>)



**Slika 38- 39.tjedan  
trudnoće**(<https://www.babycenter.com/39-weeks-pregnant>)

#### **4.13. 40. tjedan trudnoće**

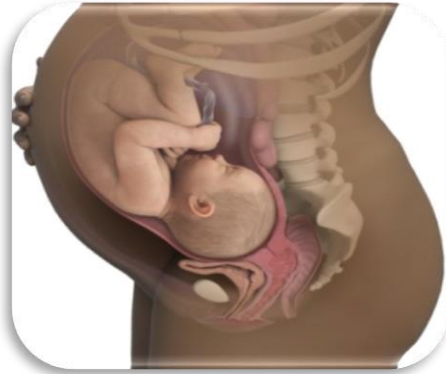Duljina fetusa je otprilike 53 cm i teži oko 3,4 g. Kostri lubanje su mekane i sastoji se od vezivnog prostora zvanog fontanela. Kako bi glava djeteta lakše prošla kroz porođajni kanal kosti glave su elastične. Kada se dijete rodi glava ima izduženi oblik zbog pritiska u porođajnom kanalu, no taj oblik je privremen i glava se s vremenom vrati u normalan oblik. Prilikom prvog udaha djeteta, pupčana vrpca više nije potrebna te ona prestaje s obavljanjem svoje funkcije.

(<http://www.roditelji.hr/trudnoca-po-tjednima/3-tromjesecje/2043-40-tjedan-trudnoce/>)

Od 38. do 40. tjedna potrebno je jednom tjedno ići na ginekološke kontrole kako bi se pratio razvoj i zdravlje djeteta i majke. Međutim, ako je riječ o prenesenoj trudnoći, trudnoća koja je

prešla termin poroda, tada su kontrole češće. Nakon 40. tjedna kontrole se obavljaju svaka 2 dana, a nakon 41. tjedna ginekološke kontrole je potrebno obavljati svaki dan. Do porođaja vode snažne kontrakcije maternice, odnosno trudovi. Javljanje učestalih kontrakcija, svakih 10 minuta najmanje jedna, vaginalno krvarenje ili prsnuće vodenjaka znaci su koji ukazuju da je porod započeo te će uskoro započeti neonatalni period razvoja.

(<https://www.plivazdravlje.hr/zdravlje-online/kalendar-trudnoce/tjedan/40>)



**Slika 39- 40.tjedan**  
**trudnoće**(<https://www.babycenter.com/40-weeks-pregnant>)

## 5. Zaključak

Navedeni prenatalni razvoj djeteta je okviran obrazac razvijanja. Niti jedan plod ne prati isti razvoj, svaki se razvija svojom brzinom i kvalitetom, neki brže, a neki sporije. Kako bi se djetetu omogućio zdrav i siguran razvitak od samog začeća, te kroz cijeli period razvoja u majčinoj utrobi, moraju se napraviti promišljene pripreme prije začeća. Promjena životnog stila, što obuhvaća preispitivanje načina ishrane, sam stil života, prestanak pušenja, minimalni unos alkohola i kofeina, briga o zdravlju i održavanje dobre tjelesne težine ključno je za zdravi razvitak djeteta, sigurnu i uspješnu trudnoću. Stoga, kako bi se buduće dijete zdravo razvijalo, potrebno je, prije začeća, provjeriti zdravlje oba partnera. Veliku važnost predstavljaju ginekološke kontrole i pridržavanje propisanog ponašanja tijekom trudnoće kako bi razvoj protekao uredno i bez posljedica po zdravlje, kako ploda, tako i majke. Zahvaljujući današnjem napretku medicine i razvijenoj medicinskoj tehnologiji, ginekolozi, kao i roditelji, imaju mogućnost pratiti svaki stadij razvijanja djeteta. Točno se može znati što se kod djeteta razvija i kako se ono razvija u određenom tjednu. Time se, dok je dijete još u majčinoj utrobi, mogu otkriti razne komplikacije koje su nastupile prilikom razvoja, te ako je moguće pokušati ih korigirati.

## 6. Literatura

### Knjiga:

- Murkoff, H. i Mazel, S. (2011.). *Što očekivati prije trudnoće*, V.B.Z.d.o.o
- Barnard, C., Illman, J. i suradnici (1982.). *Tijelo kao stroj-Vaše zdravlje, pogled u budućnost*, ČGP DELO, OOUR GLOBUS, Izdavačka djelatnost, Zagreb

### Enciklopedija:

- Konstantinović, Z.(ur.) (1985). Trudnoća. U *Ilustrovana enciklopedija ČOVEK. IRO* „Vuk Karadžić“, Beograd, 1985.
- Prof. dr Grmek, M. D. (ur.) (1974). Placentnainsuficijencija. U Medicinska enciklopedija- dopunski svezak. Jugoslavenski leksikografski zavod, Zagreb, 1974.

### Internetske stranice:

www.eduvizija.hr:

- [http://www.eduvizija.hr/portal/lekcija/8-razred-biologija-zacece-i-razvitak-djeteta-prije-rodenja#tekst\\_lekcije](http://www.eduvizija.hr/portal/lekcija/8-razred-biologija-zacece-i-razvitak-djeteta-prije-rodenja#tekst_lekcije)
- [http://www.eduvizija.hr/portal/lekcija/8-razred-biologija-zacece-i-razvitak-djeteta-prije-rodenja#tekst\\_lekcije](http://www.eduvizija.hr/portal/lekcija/8-razred-biologija-zacece-i-razvitak-djeteta-prije-rodenja#tekst_lekcije)

www.msd-priprucnici.placebo.hr:

- <http://www.msd-prirucnici.placebo.hr/msd-za-pacijente/specificne-bolesti-zena/trudnoca/zacece>
- <http://www.msd-prirucnici.placebo.hr/msd-za-pacijente/specificne-bolesti-zena/trudnoca/zacece>
- <http://www.msd-prirucnici.placebo.hr/msd-za-pacijente/specificne-bolesti-zena/trudnoca/zacece>

www.ehd.org:

- [https://www.ehd.org/resources\\_bpd\\_illustrated.php?page=6&language=20](https://www.ehd.org/resources_bpd_illustrated.php?page=6&language=20)
- [https://www.ehd.org/resources\\_bpd\\_illustrated.php?page=6&language=20](https://www.ehd.org/resources_bpd_illustrated.php?page=6&language=20)
- [https://www.ehd.org/resources\\_bpd\\_illustrated.php?page=7&language=20](https://www.ehd.org/resources_bpd_illustrated.php?page=7&language=20)
- [https://www.ehd.org/resources\\_bpd\\_illustrated.php?page=8&language=20](https://www.ehd.org/resources_bpd_illustrated.php?page=8&language=20)
- [https://www.ehd.org/resources\\_bpd\\_illustrated.php?page=8&language=20](https://www.ehd.org/resources_bpd_illustrated.php?page=8&language=20)



- [https://www.ehd.org/resources\\_bpd\\_illustrated.php?page=9&language=20](https://www.ehd.org/resources_bpd_illustrated.php?page=9&language=20)
- [https://www.ehd.org/resources\\_bpd\\_illustrated.php?page=10&language=20](https://www.ehd.org/resources_bpd_illustrated.php?page=10&language=20)
- [https://www.ehd.org/resources\\_bpd\\_illustrated.php?page=10&language=20](https://www.ehd.org/resources_bpd_illustrated.php?page=10&language=20)
- [https://www.ehd.org/resources\\_bpd\\_illustrated.php?page=10&language=20](https://www.ehd.org/resources_bpd_illustrated.php?page=10&language=20)
- [https://www.ehd.org/resources\\_bpd\\_illustrated.php?page=11&language=20](https://www.ehd.org/resources_bpd_illustrated.php?page=11&language=20)
- [https://www.ehd.org/resources\\_bpd\\_illustrated.php?page=12&language=20](https://www.ehd.org/resources_bpd_illustrated.php?page=12&language=20)
- [https://www.ehd.org/resources\\_bpd\\_illustrated.php?page=13&language=20](https://www.ehd.org/resources_bpd_illustrated.php?page=13&language=20)

www.simbex.hr:

- <https://www.simbex.hr/sve-za-mame-i-bebe/prije-trudnoce/zacece/>

www.trudnoca.net:

- <https://www.trudnoca.net/prenatalni-razvoj-1-tromjesecje/>
- <https://www.trudnoca.net/prenatalni-razvoj-1-tromjesecje/>
- <https://www.trudnoca.net/prenatalni-razvoj-1-tromjesecje/>
- <https://www.trudnoca.net/prenatalni-razvoj-3-tromjesecje/>
- <https://www.trudnoca.net/prenatalni-razvoj-3-tromjesecje/>

www.babycenter.com:

- <https://www.babycenter.com/4-weeks-pregnant>
- <https://www.babycenter.com/5-weeks-pregnant>
- <https://www.babycenter.com/7-weeks-pregnant>
- <https://www.babycenter.com/9-weeks-pregnant>
- <https://www.babycenter.com/10-weeks-pregnant>
- <https://www.babycenter.com/14-weeks-pregnant>

www.plivazdravlje.hr:

- <https://www.plivazdravlje.hr/zdravlje-online/kalendar-trudnoce/tjedan/7>
- <https://www.plivazdravlje.hr/zdravlje-online/kalendar-trudnoce/tjedan/7>
- <https://www.plivazdravlje.hr/zdravlje-online/kalendar-trudnoce/tjedan/8>
- <https://www.plivazdravlje.hr/zdravlje-online/kalendar-trudnoce/tjedan/9>
- <https://www.plivazdravlje.hr/zdravlje-online/kalendar-trudnoce/tjedan/9>
- <https://www.plivazdravlje.hr/zdravlje-online/kalendar-trudnoce/tjedan/10>
- <https://www.plivazdravlje.hr/zdravlje-online/kalendar-trudnoce/tjedan/11>

- <https://www.plivazdravlje.hr/zdravlje-online/kalendar-trudnoce/tjedan/12>
- <https://www.plivazdravlje.hr/zdravlje-online/kalendar-trudnoce/tjedan/13>
- <https://www.plivazdravlje.hr/zdravlje-online/kalendar-trudnoce/tjedan/14>
- <https://www.plivazdravlje.hr/zdravlje-online/kalendar-trudnoce/tjedan/15>
- <https://www.plivazdravlje.hr/zdravlje-online/kalendar-trudnoce/tjedan/16>
- <https://www.plivazdravlje.hr/zdravlje-online/kalendar-trudnoce/tjedan/17>
- <https://www.plivazdravlje.hr/zdravlje-online/kalendar-trudnoce/tjedan/18>
- <https://www.plivazdravlje.hr/zdravlje-online/kalendar-trudnoce/tjedan/19>
- <https://www.plivazdravlje.hr/zdravlje-online/kalendar-trudnoce/tjedan/20>
- <https://www.plivazdravlje.hr/zdravlje-online/kalendar-trudnoce/tjedan/21>
- <https://www.plivazdravlje.hr/zdravlje-online/kalendar-trudnoce/tjedan/22>
- <https://www.plivazdravlje.hr/zdravlje-online/kalendar-trudnoce/tjedan/23>
- <https://www.plivazdravlje.hr/zdravlje-online/kalendar-trudnoce/tjedan/24>
- <https://www.plivazdravlje.hr/zdravlje-online/kalendar-trudnoce/tjedan/25>
- <https://www.plivazdravlje.hr/zdravlje-online/kalendar-trudnoce/tjedan/26>
- <https://www.plivazdravlje.hr/zdravlje-online/kalendar-trudnoce/tjedan/27>
- <https://www.plivazdravlje.hr/zdravlje-online/kalendar-trudnoce/tjedan/28>
- <https://www.plivazdravlje.hr/zdravlje-online/kalendar-trudnoce/tjedan/29>
- <https://www.plivazdravlje.hr/zdravlje-online/kalendar-trudnoce/tjedan/30>
- <https://www.plivazdravlje.hr/zdravlje-online/kalendar-trudnoce/tjedan/31>
- <https://www.plivazdravlje.hr/zdravlje-online/kalendar-trudnoce/tjedan/32>
- <https://www.plivazdravlje.hr/zdravlje-online/kalendar-trudnoce/tjedan/33>
- <https://www.plivazdravlje.hr/zdravlje-online/kalendar-trudnoce/tjedan/34>
- <https://www.plivazdravlje.hr/zdravlje-online/kalendar-trudnoce/tjedan/35>
- <https://www.plivazdravlje.hr/zdravlje-online/kalendar-trudnoce/tjedan/36>
- <https://www.plivazdravlje.hr/zdravlje-online/kalendar-trudnoce/tjedan/37>
- <https://www.plivazdravlje.hr/zdravlje-online/kalendar-trudnoce/tjedan/39>
- <https://www.plivazdravlje.hr/zdravlje-online/kalendar-trudnoce/tjedan/39>
- <https://www.plivazdravlje.hr/zdravlje-online/kalendar-trudnoce/tjedan/40>

[www.krenizdravo.rtl.hr](http://www.krenizdravo.rtl.hr):

- [https://www.krenizdravo.rtl.hr/zdravlje/trudnoca-po-mjesecima-prvo-tromjesecje#prvi\\_mjesec](https://www.krenizdravo.rtl.hr/zdravlje/trudnoca-po-mjesecima-prvo-tromjesecje#prvi_mjesec)

- [https://www.krenizdravo.rtl.hr/zdravlje/trudnoca-po-mjesecima-prvo-tromjesecje#prvi\\_mjesec](https://www.krenizdravo.rtl.hr/zdravlje/trudnoca-po-mjesecima-prvo-tromjesecje#prvi_mjesec)

www.poliklinika-harni.hr:

- <http://www.poliklinika-harni.hr/13-tjedan-trudnoce.aspx>
- <http://www.poliklinika-harni.hr/14-tjedan-trudnoce.aspx>
- <http://www.poliklinika-harni.hr/15-tjedan-trudnoce.aspx>
- <http://www.poliklinika-harni.hr/16-tjedan-trudnoce.aspx>
- <http://www.poliklinika-harni.hr/19-tjedan-trudnoce.aspx>
- <http://www.poliklinika-harni.hr/21-tjedan-trudnoce.aspx>
- <http://www.poliklinika-harni.hr/drugi/22-tjedan-trudnoce.aspx>
- <http://www.poliklinika-harni.hr/23-tjedan-trudnoce.aspx>
- <http://www.poliklinika-harni.hr/24-tjedan-trudnoce.aspx>
- <http://www.poliklinika-harni.hr/25-tjedan-trudnoce.aspx>
- <http://www.poliklinika-harni.hr/26-tjedan-trudnoce.aspx>
- <http://www.poliklinika-harni.hr/29-tjedan-trudnoce.aspx>
- <http://www.poliklinika-harni.hr/30-tjedan-trudnoce.aspx>
- <http://www.poliklinika-harni.hr/32-tjedan-trudnoce.aspx>
- <http://www.poliklinika-harni.hr/34-tjedan-trudnoce.aspx>
- <http://www.poliklinika-harni.hr/36-tjedan-trudnoce.aspx>
- <http://www.poliklinika-harni.hr/37-tjedan-trudnoce.aspx>
- <http://www.poliklinika-harni.hr/38-tjedan-trudnoce.aspx>
- <http://www.poliklinika-harni.hr/39-tjedan-trudnoce.aspx>

www.roditelji.hr:

- <http://www.roditelji.hr/trudnoca-po-tjednima/2-tromjesecje/2066-17-tjedan-trudnoce/>
- <http://www.roditelji.hr/trudnoca-po-tjednima/2-tromjesecje/2065-18-tjedan-trudnoce/>
- [http://www.roditelji.hr/trudnoca-po-tjednima/2-tromjesecje/2064-19-tjedan-trudnoce/#utm\\_source=clanci&utm\\_campaign=pps&utm\\_medium=link&utm\\_content=text-break](http://www.roditelji.hr/trudnoca-po-tjednima/2-tromjesecje/2064-19-tjedan-trudnoce/#utm_source=clanci&utm_campaign=pps&utm_medium=link&utm_content=text-break)
- <http://www.roditelji.hr/trudnoca-po-tjednima/2-tromjesecje/2063-20-tjedan-trudnoce/>

- <http://www.roditelji.hr/trudnoca-po-tjednima/3-tromjesecje/2051-32-tjedan-trudnoce/>
- <http://www.roditelji.hr/trudnoca-po-tjednima/3-tromjesecje/2050-33-tjedan-trudnoce/>
- <http://www.roditelji.hr/trudnoca-po-tjednima/3-tromjesecje/2045-38-tjedan-trudnoce/>
- <http://www.roditelji.hr/trudnoca-po-tjednima/3-tromjesecje/2046-37-tjedan-trudnoce/>
- <http://www.roditelji.hr/trudnoca-po-tjednima/3-tromjesecje/2044-39-tjedan-trudnoce/>
- <http://www.roditelji.hr/trudnoca-po-tjednima/3-tromjesecje/2043-40-tjedan-trudnoce/>

www.healthline.com:

- <https://www.healthline.com/health/pregnancy/vernix-caseosa#1>

## 7. Popis slika

Slika 1- oplodnja jajne stanice spermijem( <a href="https://www.babycenter.com/2-weeks-pregnant">https://www.babycenter.com/2-weeks-pregnant</a> )-----	2
Slika 2- implantacija u sluznicu stijenke maternice (endometrij)( <a href="https://www.babycenter.com/3-weeks-pregnant">https://www.babycenter.com/3-weeks-pregnant</a> )-----	4
Slika 3- embrij-----	5
Slika 4- 5. tjedan trudnoće( <a href="https://www.babycenter.com/5-weeks-pregnant">https://www.babycenter.com/5-weeks-pregnant</a> )-----	6
Slika 5- 6.tjedan trudnoće( <a href="https://www.babycenter.com/6-weeks-pregnant">https://www.babycenter.com/6-weeks-pregnant</a> ) -----	7
Slika 6- 7.tjedan trudnoće( <a href="https://www.babycenter.com/7-weeks-pregnant">https://www.babycenter.com/7-weeks-pregnant</a> )-----	8
Slika 7- 8.tjedan trudnoće( <a href="https://www.babycenter.com/8-weeks-pregnant">https://www.babycenter.com/8-weeks-pregnant</a> )-----	9
Slika 8- 9. tjedan trudnoće( <a href="https://www.babycenter.com/9-weeks-pregnant">https://www.babycenter.com/9-weeks-pregnant</a> )-----	11
Slika 9- 10.tjedan trudnoće( <a href="https://www.babycenter.com/10-weeks-pregnant">https://www.babycenter.com/10-weeks-pregnant</a> ) -----	12
Slika 10- 11.tjedan trudnoće( <a href="https://www.babycenter.com/11-weeks-pregnant">https://www.babycenter.com/11-weeks-pregnant</a> )-----	12
Slika 11- 12.tjedan trudnoće-----	13
Slika 12- 13. tjedan trudnoće( <a href="https://www.babycenter.com/13-weeks-pregnant">https://www.babycenter.com/13-weeks-pregnant</a> )-----	14
Slika 13- 14.tjedan trudnoće( <a href="https://www.babycenter.com/14-weeks-pregnant">https://www.babycenter.com/14-weeks-pregnant</a> )-----	15
Slika 14- 15.tjedan trudnoće( <a href="https://www.babycenter.com/15-weeks-pregnant">https://www.babycenter.com/15-weeks-pregnant</a> )-----	16
Slika 15- 16.tjedan trudnoće( <a href="https://www.babycenter.com/16-weeks-pregnant">https://www.babycenter.com/16-weeks-pregnant</a> )-----	17
Slika 16- 17.tjedan trudnoće( <a href="https://www.babycenter.com/17-weeks-pregnant">https://www.babycenter.com/17-weeks-pregnant</a> )-----	17
Slika 17- 18.tjedan trudnoće( <a href="https://www.babycenter.com/18-weeks-pregnant">https://www.babycenter.com/18-weeks-pregnant</a> )-----	18
Slika 18- 19.tjedan trudnoće( <a href="https://www.babycenter.com/19-weeks-pregnant">https://www.babycenter.com/19-weeks-pregnant</a> )-----	19
Slika 19- 20.tjedan trudnoće( <a href="https://www.babycenter.com/20-weeks-pregnant">https://www.babycenter.com/20-weeks-pregnant</a> )-----	20
Slika 20- 21.tjedan trudnoće( <a href="https://www.babycenter.com/21-weeks-pregnant">https://www.babycenter.com/21-weeks-pregnant</a> )-----	21
Slika 21- 22.tjedan trudnoće( <a href="https://www.babycenter.com/22-weeks-pregnant">https://www.babycenter.com/22-weeks-pregnant</a> )-----	22
Slika 22- 23.tjedan trudnoće( <a href="https://www.babycenter.com/23-weeks-pregnant">https://www.babycenter.com/23-weeks-pregnant</a> )-----	23
Slika 23- 24.tjedan trudnoće( <a href="https://www.babycenter.com/24-weeks-pregnant">https://www.babycenter.com/24-weeks-pregnant</a> )-----	24
Slika 24- 25.tjedan trudnoće( <a href="https://www.babycenter.com/25-weeks-pregnant">https://www.babycenter.com/25-weeks-pregnant</a> )-----	25
Slika 25- 26.tjedan trudnoće( <a href="https://www.babycenter.com/26-weeks-pregnant">https://www.babycenter.com/26-weeks-pregnant</a> )-----	25
Slika 26- 27.tjedan trudnoće( <a href="https://www.babycenter.com/27-weeks-pregnant">https://www.babycenter.com/27-weeks-pregnant</a> )-----	26
Slika 27- 28.tjedan trudnoće( <a href="https://www.babycenter.com/28-weeks-pregnant">https://www.babycenter.com/28-weeks-pregnant</a> )-----	27
Slika 28- 29.tjedan trudnoće( <a href="https://www.babycenter.com/29-weeks-pregnant">https://www.babycenter.com/29-weeks-pregnant</a> )-----	28
Slika 29- 30.tjedan trudnoće( <a href="https://www.babycenter.com/30-weeks-pregnant">https://www.babycenter.com/30-weeks-pregnant</a> )-----	28
Slika 30- 31.tjedan trudnoće( <a href="https://www.babycenter.com/31-weeks-pregnant">https://www.babycenter.com/31-weeks-pregnant</a> )-----	29
Slika 31- 32.tjedan trudnoće( <a href="https://www.babycenter.com/32-weeks-pregnant">https://www.babycenter.com/32-weeks-pregnant</a> )-----	30
Slika 32- 33.tjedan trudnoće( <a href="https://www.babycenter.com/33-weeks-pregnant">https://www.babycenter.com/33-weeks-pregnant</a> )-----	31
Slika 33- 34.tjedan trudnoće( <a href="https://www.babycenter.com/34-weeks-pregnant">https://www.babycenter.com/34-weeks-pregnant</a> )-----	31
Slika 34- 35.tjedan trudnoće( <a href="https://www.babycenter.com/35-weeks-pregnant">https://www.babycenter.com/35-weeks-pregnant</a> )-----	32
Slika 35- 36.tjedan trudnoće( <a href="https://www.babycenter.com/36-weeks-pregnant">https://www.babycenter.com/36-weeks-pregnant</a> )-----	33
Slika 36- 37.tjedan trudnoće( <a href="https://www.babycenter.com/37-weeks-pregnant">https://www.babycenter.com/37-weeks-pregnant</a> )-----	34
Slika 37- 38.tjedan trudnoće( <a href="https://www.babycenter.com/38-weeks-pregnant">https://www.babycenter.com/38-weeks-pregnant</a> )-----	35
Slika 38- 39.tjedan trudnoće( <a href="https://www.babycenter.com/39-weeks-pregnant">https://www.babycenter.com/39-weeks-pregnant</a> )-----	36
Slika 39- 40.tjedan trudnoće( <a href="https://www.babycenter.com/40-weeks-pregnant">https://www.babycenter.com/40-weeks-pregnant</a> )-----	37