

SVEUČILIŠTE U RIJECI  
MEDICINSKI FAKULTET

INTEGRIRANI PREDDIPLOMSKI I DIPLOMSKI  
SVEUČILIŠNI STUDIJ MEDICINE

Filip Tudor

**DISEKCIJA VRATA KOD BOLESNIKA SA SKVAMOZNIM KARCINOMOM**

**GRKLJANA**

Diplomski rad

Rijeka, 2019.

SVEUČILIŠTE U RIJECI  
MEDICINSKI FAKULTET

INTEGRIRANI PREDDIPLOMSKI I DIPLOMSKI  
SVEUČILIŠNI STUDIJ MEDICINE

Filip Tudor

**DISEKCIJA VRATA KOD BOLESNIKA SA SKVAMOZNIM KARCINOMOM**

**GRKLJANA**

Diplomski rad

Rijeka, 2019.

Mentor rada: doc. dr. sc. Milodar Kujundžić, dr. med.

Komentor rada: izv. prof. dr. sc. Tamara Braut, dr. med.

Diplomski rad ocjenjen je dana \_\_\_\_\_ u/na \_\_\_\_\_

\_\_\_\_\_, pred povjerenstvom u sastavu:

1. \_\_\_\_\_

2. \_\_\_\_\_

3. \_\_\_\_\_

Rad sadrži \_\_\_\_\_ stranica, \_\_\_\_\_ slika, \_\_\_\_\_ tablica, \_\_\_\_\_ literaturnih navoda.

## ZAHVALA

Zahvaljujem se svojim mentorima doc. dr. sc. Milodaru Kujundžiću te izv. prof. dr. sc.

Tamari Braut na pomoći, vremenu i savjetima potrebnima za izradu ovog diplomskog rada.

Također, zahvaljujem se dr. Blaženu Marijiću na trudu, volji i brojnim idejama koje su bile od velike pomoći pri pisanju ovog rada.

## SADRŽAJ

<b>1. UVOD</b> .....	<b>1</b>
<b>2. SVRHA RADA</b> .....	<b>1</b>
<b>3. PREGLED LITERATURE NA ZADANU TEMU</b> .....	<b>2</b>
<b>3.1. Anatomija grkljana</b> .....	<b>2</b>
<b>3.2. Limfne regije vrata</b> .....	<b>3</b>
<b>3.3. Skvamozni karcinom grkljana (SKG)</b> .....	<b>6</b>
3.3.1. Epidemiologija.....	6
3.3.2. Rizični čimbenici.....	6
3.3.3. Klinička slika.....	7
3.3.4. Širenje tumora.....	8
3.3.5. Dijagnostika.....	10
3.3.6. Klasifikacija.....	11
3.3.7. Terapija.....	13
3.3.8. Receptor epidermalnog faktora rasta (EGFR) kod SKG-a.....	14
<b>3.4. Disekcije vrata</b> .....	<b>15</b>
3.4.1. Radikalna disekcija vrata.....	18
3.4.2. Modificirana radikalna disekcija vrata (MRDV).....	19
3.4.3. Selektivna disekcija vrata (SDV).....	20
3.4.4. Proširena radikalna disekcija vrata.....	21
<b>4. RASPRAVA</b> .....	<b>21</b>
<b>5. ZAKLJUČAK</b> .....	<b>26</b>
<b>6. SAŽETAK</b> .....	<b>27</b>
<b>7. SUMMARY</b> .....	<b>28</b>
<b>8. LITERATURA</b> .....	<b>29</b>
<b>9. ŽIVOTOPIS</b> .....	<b>36</b>

Popis i objašnjenje kratica:

UJV - unutarnja jugularna vena

SCM - sternokleidomastoidni mišić (lat. *musculus sternocleidomastoideus*)

ACC – zajednička karotidna arterija (lat. *arteria carotis communis*)

SKG - skvamozni karcinom grkljana

GER - gastroezofagealni refluks

HPV - humani papiloma virus (eng. *human pailloma virus*)

CT - kompjuterizirana tomografija (eng. *Computed Tomography*)

MR – magnetska rezonanca (eng. *Magnetic Resonance*)

PET - pozitronska emisijska tomografija (eng. *Positron Emission Tomography*)

EGFR - receptor epidermalnog faktora rasta (eng. *epidermal growth factor receptor*)

RDV - radikalna disekcija vrata

KDV - kurativna disekcija vrata

EDV - elektivna disekcija vrata

MRDV - modificirana radikalna disekcija vrata

SDV - selektivna disekcija vrata

PRDV - proširena radikalna disekcija vrata

LNR - omjer limfnih čvorova (eng. *lymph node ratio*)

## **1. UVOD**

Skvamozni karcinom grkljana (SKG) najčešći je maligni tumor grkljana. Najznačajniji etiološki čimbenici su pušenje i konzumiranje alkohola. SKG može se prezentirati raznim simptomima, a u nekim slučajevima bolesnici se prvi puta javljaju jer su primijetili pojavu čvora na vratu. Tumori glave i vrata, pa tako i SKG, u većini slučajeva metastaziraju limfogeno u regionalne limfne čvorove. Zahvaćenost limfnih čvorova vrata znatno skraćuje preživljenje. Osim klinički vidljivih metastaza, one se mogu javiti i okultno, što je vrlo važno jer utječe na odabir adekvatne terapije. Vratne metastaze mogu se liječiti na razne načine. Kirurški se vratne metastaze uklanjaju zahvatom koji se naziva disekcija vrata. Kroz povijest, disekcija vrata je znatno napredovala te danas postoje razni tipovi. Svaki tip disekcije ima svoju indikaciju ovisno o primarnom sjelju tumora, stadiju tumora itd.

## **2. SVRHA RADA**

Svrha rada je prikazati osnovne značajke skvamoznog karcinoma grkljana te tipove disekcija vrata koje se izvode kod bolesnika sa skvamoznim karcinomom grkljana ovisno o primarnom sjelju te o stadiju tumora.

### 3. PREGLED LITERATURE NA ZADANU TEMU

#### 3.1. Anatomija grkljana

Grkljan je dio gornjeg dišnog sustava te se nalazi u prednjem dijelu vrata u visini od trećega do šestoga vratnoga kralješka. Smješten je u sredini ispod jezične kosti, s kojom je povezan sindezmotički te pomoću mišića. Cjevasta je oblika, prema gore se nastavlja u hipofarinks, a prema dolje u dušnik. Sastoji se od pet velikih hrskavica (epiglottis, dvije aritenoidne hrskavice, krikoidna hrskavica i tiroidna hrskavica), četiri male hrskavice (dvije kornikulatne i dvije kuneiformne hrskavice), mišića i potpornih elemenata u vidu membrana i ligamenata. Unutarnju stranu grkljana prekriva sluznica (1).

Mišići grkljana dijele se na vanjske i unutarnje. Vanjski vežu grkljan s okolnim strukturama vrata, omogućuju mu kretanje u kranijalnome i kaudalnome smjeru ili ga fiksiraju tijekom fonacije. Tu pripadaju *m. omohyoideus*, *m. sternohyoideus*, *m. sternothyroideus*, *m. thyrohyoideus*, *m. digastricus*, *m. mylohyoideus*, *m. stylohyoideus* i *m. geniohyoideus*. S obzirom na dvojaku zadaću grkljana, unutarnje mišiće možemo podijeliti u respiratorne i fonatorne. Respiratorni mišići (parni *m. cricoarytaenoideus posterior*) abduciraju glasiljke i omogućavaju nesmetan prolazak zraka kod disanja. Fonatorni mišići sužavaju procjep između glasiljki, a same glasiljke dobivaju potrebnu napetost, što je nužno da prolazak zraka izazove njihovo titranje. Stoga se fonatorni mišići dijele na adduktore (*m. cricoarytaenoideus lateralis*, *m. arytaenoideus transversus*) i tenzore (*m. cricothyreoideus* i *m. vocalis*) (2).

Grkljan irigiraju dvije glavne arterije. Veći dio opskrbljuje *a. laryngea superior* iz gornje štitne arterije, a manji dio donja istoimena žila, *a. laryngea inferior*, koja je grana donje štitne arterije. Vene prate arterije te se ulijevaju u gornje odnosno donje vene štitne žlijezde.

Mišiće grkljana opskrbljuju *n. laryngeus inferior* i *n. laryngeus superior*, grane *n. vagusa*. *N. laryngeus superior*, preko svog vanjskog ogranka, inervira *m. cricothyreoideus* dok ostale



mišiće inervira *n. laryngeus inferior*. Sluznica iznad glasnica inervirana je unutarnjim ogrankom *n. laryngeusa superiora*, dok infraglotičku regiju inervira *n. laryngeus inferior* (2).

S kliničkog gledišta grkljan je podijeljen na tri regije:

- 1) supraglotis - lingvalna i laringealna ploha epiglotisa, ariepigotidni nabori, aritenoidi, ventrikularni nabori te Morgagnijevi ventrikuli;
- 2) glotis – vokalni nabori, prednja i stražnja komisura;
- 3) subglotis – od donje granice glotisa do donjeg ruba krikoidne hrskavice (1)

Grkljan prekrivaju dvije vrste epitela: višeredni cilindrični s trepetiljkama te mnogoslojni pločasti epitel. Starenjem, udio mnogoslojnog pločastog epitela se povećava, a mjesto gdje jedan epitel prelazi u drugi naziva se zona transformacije.

### **3.2. Limfne regije vrata**

Na jednoj strani vrata ima oko 100 limfnih čvorova. Za kliničke potrebe oni su podijeljeni u nekoliko regija.

Regija I obuhvaća dvije podregije: submentalnu (IA) i submandibularnu (IB). Regija IA odgovara submentalnom trokutu i ograničena je prednjim trbusima digastričnih mišića te jezičnom kosti. Regija IB odgovara submandibularnom trokutu te je ograničena prednjim i stražnjim trbuhom digastričnog mišića, tijelom mandibule te vertikalnom ravninom koja prolazi kroz stražnji rub submandibularne žlijezde.

Regija II se nalazi uz gornju trećinu unutarnje jugularne vene (UJV) te se posljedično često naziva gornja jugularna regija. Granicu joj čine anteromedijalno vertikalna ravnina koja prolazi kroz stražnji rub submandibularne žlijezde, gore baza lubanje, posterolateralno stražnji rub *m. sternocleidomastoideusa* (SCM), a dolje linija koja prolazi donjim rubom jezične kosti. Ona se još može podijeliti na regiju IIA koja se nalazi ispred *n. accessoriusa* te na regiju IIB koja se nalazi iza navedenog živca .

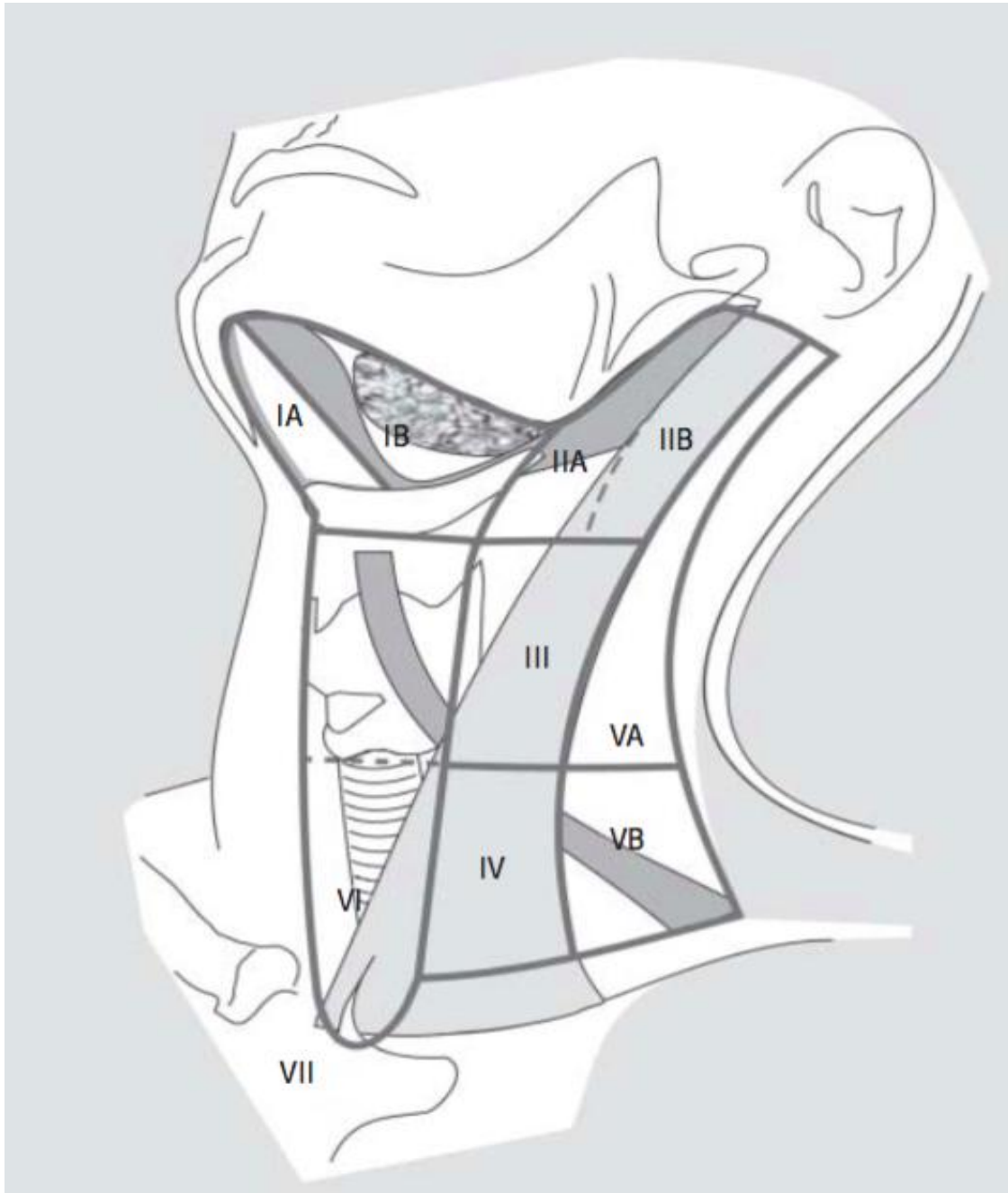
Regija III se još naziva srednja jugularna regija. Prema gore je ograničena linijom koja prolazi donjim rubom jezične kosti, prema naprijed (medijalno) medijalnim rubom *a. carotis communis* (ACC), prema dolje linijom koja prolazi kroz donji rub luka prstenaste hrskavice te prema nazad (lateralno) stražnji rub SCM-a.

Regija IV (donja jugularna regija) je prema gore ograničena linijom koja prolazi kroz donji rub luka prstenaste hrskavice, prema naprijed (medijalno) medijalnim rubom ACC-a, prema dolje ključnom kosti te prema nazad (lateralno) stražnjim rubom SCM-a.

Regija V obuhvaća limfne čvorove stražnjeg vratnog trokuta. Od regije II, III i IV je ograničena stražnjim rubom SCM-a, prema dolje ključnom kosti a straga prednjim rubom *m. trapeziusa*. Linija koja prolazi donjim rubom luka prstenaste hrskavice dijeli ovu regiju na regije VA i VB. Regija VA obuhvaća limfne čvorove oko *n. accessoriusa* a regija VB limfne čvorove oko *a. transverse colli*.

Regija VI ili prednja regija vrata obuhvaća pretrahealne, paratrahealne, prekrikoidne te peritireoidne limfne čvorove. Proteže se od jezične kosti do prsne kosti a lateralno ju ograničuje medijalni rub ACC-a (3,4).

Regiju VII čine medijastinalni limfni čvorovi koji se nalaze iza prsne kosti (5).



**Slika 1. Limfne regija vrata**

(preuzeto iz: Robbins KT, Shaha AR, Medina JE, Califano JA, Wolf GT, Ferlito A, Som PM, Day TA. Consensus Statement on the Classification and Terminology of Neck Dissection. Arch Otolaryngol Head Neck Surg. 2008;134(5):536-538.)

### **3.3. Skvamozni karcinom grkljana (SKG)**

SKG najčešći je histološki tip malignih tumora grkljana (85% do 95% ) (6). Primarno sijelo različito je u različitim populacijama. U SAD-u, Kanadi, Engleskoj i Švedskoj glotis je češće zahvaćen od supraglotisa, dok je u Francuskoj, Italiji, Španjolskoj i Finskoj supraglotis najčešće sijelo. Primarni subglotički SKG rijedak je u svim populacijama (6).

#### **3.3.1. Epidemiologija**

SKG se pojavljuje češće u muškaraca (5.8 na 100 000) nego u žena (1.2 na 100 000) (7). Ranija pojavnost, viša incidencija te veća smrtnost primijećena je kod pripadnika crne rase u odnosu na pripadnike bijele rase (8,9). SKG je jedan od rijetkih maligniteta čije se petogodišnje preživljenje smanjilo u proteklih 40 godina. Jedan od mogućih razloga za to je da se kod približno 60% bolesnika dijagnosticira u visokom stadiju (stadij III ili IV) (10).

#### **3.3.2. Rizični čimbenici**

Pušenje i konzumiranje alkohola predstavljaju glavne čimbenike rizika za razvoj SKG-a. Rizik je proporcionalan intenzitetu i trajanju konzumiranja. S prestankom konzumiranja rizik polagano opada i vraća se na nulu tek nakon 20 godina. Dokazano je da pušenje češće uzrokuje nastanak SKG-a u glotisu dok konzumiranje alkohola u supraglotisu (5). Gastroezofagealni refluks (GER) dovodi do vraćanja kiseline u ždrijelo te posljedično uzrokuje nadražaj grkljana. U pojedinim literaturama GER se spominje kao siguran rizični čimbenik za razvoj SKG-a dok neki drugi autori smatraju kako GER još uvijek nije zasigurno dokazan kao jedan od potencijalnih rizičnih čimbenika. Osim što je humani papiloma virus (HPV) uzročnik karcinoma vrata maternice sve se više radova objavljuje na temu povezanosti HPV-a s karcinomom grkljana. U najvećem broju slučajeva izoliran je HPV tip 16 (11). Prehrambene navike isto igraju ulogu u nastanku karcinoma: konzumacija voća i povrća

smanjuje dok konzumacija crvenog mesa i proizvoda bogatih mastima povećava rizik od nastanka SKG-a. Također kao potencijalno štetni čimbenici, navode se izlaganje azbestu, policikličkim aromatskim ugljikovodicima te prašini u tekstilnoj industriji (12).

### **3.3.3. Klinička slika**

Klinička slika kod SKG-a veoma zavisi o mjestu pojave tumora. Glavni simptom glotičkog SKG-a je promuklost koja se javlja vrlo rano u bolesti jer se normalne vibracijske karakteristike glasnica mijenjaju pojavom i najmanje lezije. Zato bolesnici s glotičkim SKG-om traže pomoć u ranom stadiju te se na vrijeme otkrivaju. U manjem broju slučajeva, ako se simptomi ignoriraju ili pripisuje nekoj alternativnoj dijagnozi, bolesnici se javljaju u visokom stadiju sa drugim simptomima, npr. dispneja ili stridor. Glotički SKG ostaje dugo vrijeme lokaliziran zbog povoljnih anatomske odnosa i čvrstih barijera: ligamenata, membrana, hrskavica.

Supraglotički SKG može isto uzrokovati disfoniju ali se češće manifestira s nekim drugim simptomima: disfagija, odinofagija, otalgija, stridor, dispneja, hemoptiza. Nerijetko se bolesnici sa supraglotičkim SKG-om prvi puta javljaju zbog vratne limfadenopatije, bez laringofaringealnih simptoma. Da bi uzrokovao opstruktivne smetnje supraglotički SKG mora dovoljno narasti, a u tom trenutku često je već metastazirao putem bogate limfatične mreže u vratne limfne čvorove.

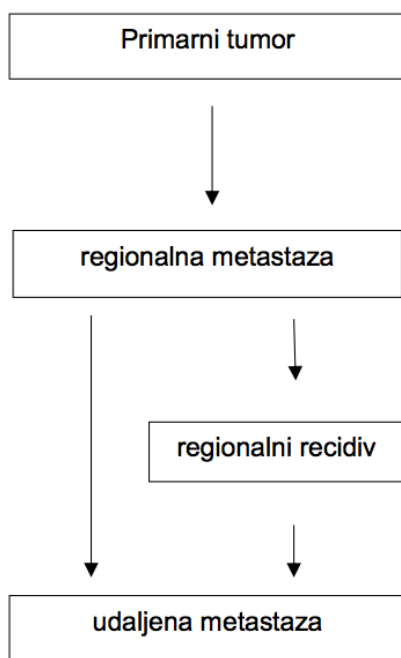
Subglotički SKG se često manifestira u uznapredovalom stadiju s dispnejom i stridorom kao prvim simptomima. Kako je početak bolesti postepen i podmukao često se krivo dijagnosticira kao astma ili neka druga bolest pluća (5, 12, 13).

Kod pregleda grkljana SKG se može pojaviti kao ulceracija, egzofitična, sesilna ili polipozna lezija. U nekim slučajevima lezija epitela se ne može uočiti jer je primarno sijelo u

Morgagnijevom ventrikulu. U tom slučaju ispunjenost ventrikula jedini je očiti nalaz u pregledu.

### 3.3.4. Širenje tumora

Od presudne je važnosti poznavati obrasce širenja tumora pojedinih područja. U većini slučajeva primarni tumori glave i vrata prvo daju regionalne metastaze a tek kada probiju barijeru limfnog čvora mogući je pronalazak i udaljenih metastaza , tj. ako tumor nije zahvatio regionalne limfne čvorove vrlo je mala šansa da je dao udaljene metastaze (14,15).



**Slika 2. Najčešći način širenja karcinoma glave i vrata**

(preuzeto iz: Šoša T, Sutlić Ž, Stanec Z, Tonković I i suradnici. Kirurgija. Zagreb: Naklada Ljevak; 2007.)

Incidencija vratnih metastaza kao i regije koje su zahvaćene veoma zavise o primarnom sijelu tumora. Zbog bogate limfne mreže supraglotički SKG ima najveću incidenciju vratnih metastaza, kako klinički pozitivnih tako i okultnih. Incidencija okultnih metastaza veća je kod

bolesnika s većim primarnim tumorom: za T1 je od 0% do 14%, za T2 od 20% do 21%, za T3 od 28% do 35%, za T4 od 40% do 75% (16,17). Supraglotički SKG najčešće metastazira u regije II,III i IV. Regije I i V rijetko su zahvaćene i često jedino kad su metastazama zahvaćeni limfni čvorovi iz drugih regija. Supraglotički SKG učestalo daje bilateralne metastaze, palpabilne i okultne (5, 12).

Glotični SKG rijetko metastazira u vratne limfne čvorove. U jednom američkom istraživanju od ukupno 910 bolesnika incidencija palpabilnih metastaza bila je 5.9%, a za okultne metastaze 18%. Kao i kod supraglotičkog SKG-a incidencija korelira sa veličinom primarnog tumora: za T1 0.1%, za T2 5%, za T3 18% te za T4 stadij 32% (5). Glotički SKG također najčešće metastazira u regije II, III i IV ali i u regiju VI - prelarigealne, pretrahealne i paratrahealne limfne čvorove. Bilateralne te kontralateralne metastaze se rijetko javljaju (5, 12, 13).

Subglotički SKG se javlja vrlo rijetko pa su tako i saznanja o tumoru u toj regija utemeljena na malom broju pacijenata. Regija VI (paratrahealni limfni čvorovi) i regija VII najčešće su zahvaćene. Regije II, III i IV sekundarno su zahvaćene. Incidencija vratnih metastaza razlikuje se u raznim literaturama i varira od 4.3% do 25% (18-20). Harisson je u svom istraživanju čak u 50% slučajeva pronašao metastaze u paratrahealne limfne čvorove dok je incidencija u regijama II, III i IV, koje su bile zahvaćene isključivo nakon što su bili zahvaćeni i paratrahealni limfni čvorovi, relativno niska (21).

Udaljene metastaze uključuju hematogene ali i limfogene metastaze u limfne čvorove u bilo koju regiju izuzev vrata. Najčešće sjelo hematogenih metastaza su pluća. Jetra i kosti (rebra, kralješci i lubanja) su puno rjeđe zahvaćeni. Mediastinum je najčešće sjelo udaljenih limfogenih metastaza iako one nisu česti nalaz kod inicijalne prezentacije bolesnika. Incidencija udaljenih metastaza ovisi o regiji u kojoj se tumor nalazi. Supraglotički SKG češće daje udaljene metastaze s incidencijom od 3,7% do 15% dok glotični SKG nešto rjeđe s

incidencijom od 3,1% do 8,8% (22, 23). Učestalost udaljenih metastaza kod subglotičkog SKG-a nije točno poznata zbog rijetkog javljanja tumora u toj regiji ali prema nekim radovima (23) incidencija iznosi 14,3%. Veliki primarni tumor (T4), zahvaćenost vratnih limfnih regija (N2, N3), dugo trajanje bolesti, ekstrakapsularno širenje te lokalni recidiv tumora su sve faktori koji su povezani s većom učestalošću udaljenih metastaza.

### **3.3.5. Dijagnostika**

Kao i kod drugih bolesti dijagnostički postupak započinje uzimanjem iscrpne anamneze. Treba tražiti simptome karakteristične za rani SKG, poput promuklosti, ali i one koje se javljaju u uznapredovalom stadiju, poput stridora i dispneje. Dodatni podaci o izlaganju rizičnim faktorima, pušenju i konzumiranju alkohola, zatim o lijekovima koje se koriste, kardiovaskularnim, plućnim ili bubrežnim bolestima također su vrlo bitni za odabir najbolje terapije. Klinički pregled otorinolaringologa je esencijalan. Obično se prvo pokuša s indirektnom laringoskopijom, pomoću laringalnog zrcala, a ako se ne uspije pokuša se sa direktnom fleksibilnom fiberendoskopijom. Glasnice se promatraju u mirovanju i pri pokretanju jer je vrlo bitno procijeniti mobilnost glasnica radi procjene proširenosti tumora. Sljedeći dijagnostički postupak je mikrolaringoskopija s uzimanjem biopsije. Patohistološki pregled bioptata od presudne je važnosti. Iako većina SKG imaju karakteristični izgled, razne bolesti u diferencijalnoj dijagnozi mogu oponašati SKG. Upalna stanja poput gljivičnih infekcija, Wegenerova granulomatoza, sarkoidoza, amiloidoza često se zamjenjuju za SKG. Papilomatoza može nalikovati verukoznom karcinomu te se mora isključiti prije nego što se započne s terapijom. Također bitno je razlikovati premaligne lezije, karcinome in situ te invazivne karcinome jer se terapija razlikuje kod pojedinih slučajeva (13).

Od radiološke dijagnostike najčešće se upotrebljavaju kompjuterizirana tomografija (CT) i magnetska rezonanca (MR). CT je superiorniji pri pregledavanju koštanih struktura, poput



okoštalih hrskavica i kalcifikata dok je MR bolji za razlikovanje mekih tkiva te procjene invazije hrskavice. Pozitronska emisijska tomografija (PET) isto je vrlo korisna metoda. PET može razlikovati malignitet i neki drugi patološki proces, poput upale. Posebno je koristan kad se koristi zajedno s CT-om (PET-CT) kada se može vrlo precizno prikazati anatomija suspektnog područja. Također je veoma koristan u *stagingu* malignih tumora, osobito u detekciji regionalnih i udaljenih metastaza, zatim u detekciji tumora nepoznatog podrijetla te u detekciji rezidualnog ili rekurentnog karcinoma, što je posebice teško nakon zračenja grkljana (5).

Pregled vrata započinje palpacijom. Pregledavaju se svi limfni čvorovi glave i vrata te se ocjenjuje njihova veličina, konzistencija, bolnost i pomičnost. Pomičnost se procjenjuje u odnosu na podlogu, kožu i prema drugim limfnim čvorovima. Radiološka dijagnostika bitna je za *staging* vrata kao i za detekciju udaljenih metastaza. U jednom istraživanju CT i MR su se pokazali podjednako dobri te superiorniji od kliničkog pregleda i ultrazvuka (UZV) za detekciju vratnih metastaza kod SKG-a. Međutim, iglena aspiracija vođena UZV-om i PET su se pokazali kao najpreciznije metode (24).

### **3.3.6. Klasifikacija**

Za klasificiranje malignih tumora najčešće se koristi TNM klasifikacija. Ona uzima u obzir veličinu primarnog tumora (T), prisutnost regionalnih metastaza (N) te prisutnost udaljenih metastaza (M). Razlikuju se klinička i patološka TNM klasifikacija. Klinička TNM klasifikacija se određuje prije same terapije. Ona se određuje na temelju fizikalnog pregleda, laboratorijskih testova, radioloških metoda i biopsije. Ona određuje inicijalni terapijski plan. Patološka TNM klasifikacija se određuje nakon operacije, detaljnim pregledom cijelog tumora i drugih odstranjenih struktura. Na temelju nje izrađuje se daljnji plan terapije (adjuvantna terapija, ponovno operacija itd.) (25).

## Tablica 1. TNM klasifikacija karcinoma grkljana

(preuzeto iz: Brierley JD, Gospodarowicz MK, Wittekind C. TNM classification of malignant tumours. 8th ed. O'Sullivan B, Mason M, Asamura H, Lee A, Van Eycken E, Denny L, et al., editors. Oxford: Wiley Blackwell; 2017.)

<b>T – primarni tumor</b>
TX primarni tumor ne može se odrediti
T0 nema dokaza o primarnom tumoru
Tis carcinoma in situ
<b>Supraglotis:</b>
T1 tumor limitiran na jedno mjesto subglotisa s normalnom pokretljivošću glasnica
T2 tumor invadira sluznicu više od jednog mjesta supraglotisa, glotisa ili regiju izvan supraglotisa (bazu jezika, valemulu i sl.) bez fiksacije larinksa
T3 tumor limitiran na larinks s fiksacijom glasnica i/ili invadira postkrikoidno područje, preepiglottični prostor, paraglotični prostor i/ili unutarnji korteks tiroidne hrskavice
T4a tumor infiltrira tiroidnu hrskavicu i/ili strukture iza larinksa (traheju, meka tkiva vrata, duboke mišiće jezika, infrahioidne mišiće, štitnjaču, jednjak)
T4b tumor infiltrira prevertebralni prostor, karkoidnu arteriju ili medijastinalne strukture
<b>Glottis:</b>
T1a tumor zahvaća jednu glasnicu
T1b tumor zahvaća obje glasnice
T2 tumor se širi u supraglotis i/ili subglottis, i/ili prisutna narušena mobilnost glasnica
T3 tumor limitiran na larinks s fiksacijom glasnica i/ili invadira paraglotični prostor i/ili unutarnji korteks tiroidne hrskavice
T4a tumor se širi kroz vanjski korteks tiroidne hrskavice, i/ili invadira tkiva iza larinksa (traheju, meka tkiva vrata, mišiće jezika, infrahioidne mišiće, štitnjaču, jednjak)
T4b tumor infiltrira prevertebralni prostor, karotidnu arteriju ili medijastinalne strukture
<b>Subglottis:</b>
T1 tumor ograničen na subglottis
T2 tumor se širi u glasnice, s normalnom ili narušenom mobilnošću glasnica
T3 tumor limitiran na larinks s fiksacijom glasnica
T4a tumor invadira tiroidnu ili krikoidnu hrskavicu i/ili invadira tkiva iza larinksa (traheju, meka tkiva vrata, mišiće jezika, infrahioidne mišiće, štitnjaču, jednjak)
T4b tumor infiltrira prevertebralni prostor, karkoidnu arteriju ili medijastinalne strukture
<b>N – regionalni limfni čvorovi</b>
NX postojanje metastaza u regionalnim limfnim čvorovima ne može se odrediti
N0 nema metastaza u regionalnim limfnim čvorovima
N1 metastaza u jednom ipsilateralnom limfnom čvoru do uključivo 3 cm promjera bez ektranodalnog širenja
N2a metastaza u jednom ipsilateralnom limfnom čvoru veća od 3 cm, manja od 6 cm u promjeru bez ektranodalnog širenja
N2b metastaze u više ipsilateralnih limfnih čvorova do uključivo 6 cm u promjeru bez ektranodalnog širenja
N2c metastaze u bilateralnim i kontralateralnim limfnim čvorovima do uključivo 6 cm u promjeru bez ektranodalnog širenja
N3a metastaza u limfnom čvoru veća od 6 cm u promjeru bez ektranodalnog širenja
N3b metastaza u limfnom čvoru veća od 6 cm u promjeru s ektranodalnim širenjem
<b>M – udaljene metastaze</b>
M0 nema udaljenih metastaza
M1 prisutne udaljene metastaze

### 3.3.7. Terapija

Kirurški postupci i radioterapija su najčešće korišteni oblici terapije. U ranim stadijima tumora (T1 i T2) bolesnici mogu birati između te dvije opcije. Nijedna studija nije dala prednost jednom obliku liječenja nad drugim (5, 13). Ipak, ova dva oblika terapije razlikuju se u pojedinim čimbenicima. Kirurško liječenje kraće traje, zahtjeva kratki boravak u bolnici dok radioterapija traje 6 do 7 tjedana (13). Također, postoperativna kontrola je bolja nakon kirurškog liječenja dok postradijacijski edem često otežava praćenje i rano otkrivanje mogućeg recidiva. S druge strane radioterapija je poštjednija i često je prisutna viša kvaliteta glasa nakon provedene terapije.

Kod većih stadija tumora najčešće se primjenjuju razni kirurški zahvati uz disekciju vrata. Kirurški zahvati mogu se podijeliti na parcijalne i totalne laringektomije.

Od parcijalnih laringektomija u većini slučajeva se primjenjuju: kordektomija, supraglotička laringektomija, vertikalna parcijalna laringektomija. Nakon ovih zahvata bolesnici se mogu hraniti i disati prirodnim putem, a i govor je očuvan. S ovim zahvatima se primjenjuje i traheotomija koja je najčešće privremena, a u ranom periodu nakon operacije bolesnici se hrane preko nazogastrične sonde. U današnje vrijeme kordektomija se najčešće izvodi laringomikroskopski, klasičnom ili laserskom resekcijom. Prednosti endoskopskog zahvata su brojne: bolesnici se puno brže oporavljaju, nema potrebe za traheotomijom, zahvat zahtjeva kratki boravak u bolnici. Kordektomija se primjenjuje kod tumora koji nisu invadirali dublje strukture, tj. glasnice su pokretne (T1). Supraglotička laringektomija je zahvat kojim se odstranjuje jezična kost, epiglotis, tireohoidna membrana, preepiglotički prostor, gornja polovica štitne hrskavice te ventrikularni nabori. Ovaj tip zahvata se primjenjuje kod supraglotičkih karcinoma (T2, T3). Vertikalnom parcijalnom laringektomijom odstranjuje se većina ipsilateralne štitne hrskavice, vokalni te ventrikularni nabori. Najčešće se primjenjuje kod karcinoma glasnice koji zahvaća prednju komisuru. Ovaj zahvat, ako je potrebno, može

se proširiti i u frontolateralnu laringektomiju. U tom zahvatu odstranjuju se prednja komisura i prednji dio zdrave glasnice. Nakon odstranjenja tumora defekt se može primarno zatvoriti ili se može napraviti rekonstrukcija raznim režnjevima.

Totalna laringektomija je preporučena za bolesnike s uznapredovalim tumorom (T3, T4). Redovito se primjenjuje uz disekciju vrata i postoperativnu radioterapiju. Uklanjaju se cijeli grkljan, uključujući jezičnu kost i krikoidnu hrskavicu. Nakon toga zahvata dišni i probavni putovi potpuno su razdvojeni, a disanje se provodi preko trajne traheostome (1, 5, 12, 13).

### **3.3.8. Receptor epidermalnog faktora rasta (EGFR) kod SKG-a**

U današnje vrijeme opće je poznato da skvamozni karcinomi glave i vrata slijede određeni obrazac kancerogeneze u kojem je metastaziranje završni korak. Smatra se da nastaju iz premalignih lezija (displazija) u kojima je došlo do određenih genetskih promjena. Sam proces kancerogeneze započinje inaktivacijom određenog tumor supresor gena ili aktivacijom onkogeno te posljedičnim nastankom invazivnog staničnog tipa. U proces metastaziranja uključene su brojne promjene u ekspresiji molekula i signalnih puteva koje rezultiraju nastankom invazivnih stanica raka, povećanom angiogenezom, limfoangiogenezom itd (26, 27).

Jedna od takvih molekula je EGFR, koji je predmet brojnih današnjih istraživanja. EGFR je transmembranski glikoprotein smješten na membrani epitelnih stanica te je građen od izvanstanične, transmembranske i unutarstanične domene. Izvanstanična domena veže razne ligande (transformirajući faktor rasta  $\alpha$ , epidermalni faktor rasta) dok unutarstanična domena aktivira signalne putove: MAPK, STAT i PI3K signalni put. EGFR pripada skupini tirozinkinaznih receptora te regulira brojne važne funkcije u normalnoj stanici: rast, diferencijaciju, preživljenje. Pokazalo se da je EGFR prekomjerno izražen ili neprimjereno i trajno stimuliran u više od 90% slučajeva skvamoznih karcinoma glave i vrata (28). Bolesnici

s EGFR pozitivnim tumorima pokazuju lošiju prognozu od onih gdje EGFR nije izražen. Kod njih tumori pokazuju veću rezistenciju na radioterapiju, češće i brže recidiviraju, te ranije metastaziraju (29, 30)

### **3.4. Disekcije vrata**

Od davnina je već poznato da tumori glave i vrata metastaziraju u regionalne limfne čvorove te su se oni odstranjivali kao dio terapije. 1906. godine Amerikanac Crile opisao je sustavno odstranjenje svih limfnih čvorova između donje čeljusti i ključne kosti zajedno sa svim limfnim žilama koje ih povezuju. Crile je također otkrio da su se tek u 1% bolesnika, koji su umrli od karcinoma glave i vrata, u obdukcijama našle udaljene metastaze te je zaključio kako su vratni limfni čvorovi izrazito važna barijera širenja tumora prema ostatku tijela. Unatoč tome ova operacija nije još gotovo pola stoljeća primjenjivana kao dio standardne terapije.

Operaciju je popularizirao otac suvremene kirurgije glave i vrata, Amerikanac Hayes Martin 1951. godine. On je dao detaljan pregled navedene operacije te prvi objavio rezultate liječenja u poznatom časopisu *Cancer*. Operaciju je nazvao radikalnom disekcijom vrata (RDV). Uključivala je odstranjenje svih 5 regija limfnih čvorova vrata te još tri nelimfatične strukture: *n. accessorius*, *v. jugularis interna* i *m. sternocleidomastoideus*. Nužnost odstranjenja nelimfatičnih struktura objasnio je postojanjem metastaza koje su bile u kontaktu s navedenim strukturama te su morale biti žrtvovane da bi se postigli zdravi rubovi.

Višegodišnja iskustva pokazala su da ponekad ovako radikalna zahvat nije nužan. Žrtvovanje nelimfatičkih struktura uzrokovalo je estetske ali i funkcionalne nedostatke (venski zastoj krvi, nemogućnost podizanja ruke iznad horizontale). Zbog toga predlagali su se razni načini na koji bi se mogli smanjiti takvi nedostaci a opet postići potpuna ekscizija tumora i metastaza. Uslijedili su opisi različitih varijacija RDV-a s ciljem očuvanja što više tkiva,

osobito kod bolesnika koji nisu imali klinički uočljive metastaze na vratu. Uvođenje raznih novih tipova operacija rezultiralo je nastankom potpunih terminoloških nesuglasica koja je riješena 1991. godine a onda još izmijenjena 2001. godine kada Američka akademija za otorinolaringologiju i kirurgiju glave vrata predlaže 4 kategorije disekcije vrata (31).

**Tablica 2. Podjela disekcija vrata (stara)**

(preuzeto iz: K. Thomas Robbins, Garry Clayman, Paul A. Levine, et al. Neck Dissection Classification Update Revisions Proposed by the American Head and Neck Society and the American Academy of Otolaryngology–Head and Neck Surgery. *Arch Otolaryngol Head Neck Surg.* 2002;128(7):751-758.)

<b>Klasifikacija iz 1991. godine</b>	<b>Klasifikacija iz 2001. godine</b>
1. Radikalna disekcija vrata	1. Radikalna disekcija vrata
2. Modificirana radikalna disekcija vrata	2. Modificirana radikalna disekcija vrata
3. Selektivna disekcija vrata a) Supraomohoidna b) Lateralna c) Posterolateralna d) Prednja	3. Selektivna disekcija vrata: svaka varijacija je opisana upotrebom kratice "SDV" i zgrade u kojoj je označeno koje su regije ili podregije uklonjene
4. Proširena disekcija vrata	4. Proširena disekcija vrata

Kako su se disekcije vrata razvijale tako se i mijenjao opseg zahvata, tj. pokušavalo se sačuvati što više zdravog tkiva. Sukladno s time pojavila se potreba za novim nazivljem operacijskih zahvata. Također, u različitim dijelovima svijeta iste operacije drugačije su se nazivale što je često znalo uzrokovati pomutnju te je radi toga jedna veća skupina

otorinolaringologa, iz različitih dijelova svijeta, 2010. godine preporučilo novu klasifikaciju za internacionalnu upotrebu (32).

### Tablica 3. Podjela disekcija vrata (nova)

(preuzeto iz: Ferlito, A., Robbins, K. T., Shah, J. P., Medina, J. E., Silver, C. E., Al-Tamimi, S. et al. *Proposal for a rational classification of neck dissections*. *Head & Neck*. 2011 Mar;33(3):445-50)

Proposed nomenclature	Nomenclature recommended by AAO-HNS/AHNS
ND (I–V, SCM, IJV, CN XI)	Radical neck dissection
ND (I–V, SCM, IJV, CN XI, and CN XII)	Extended neck dissection with removal of the hypoglossal nerve
ND (I–V, SCM, IJV)	Modified radical neck dissection with preservation of the spinal accessory nerve
ND (II–IV)	Selective neck dissection (II–IV)
ND (II–IV, VI)	Selective neck dissection (II–IV, VI)
ND (II–IV, SCM)	NA
ND (I–III)	Selective neck dissection (I–III)
ND (I–III, SCM, IJV, CN XI)	NA
ND (II, III)	Selective neck dissection (II, III)
ND (IIA, III)	Selective neck dissection (IIA, III)
ND (VI)	Selective neck dissection (VI)
ND (VI, VII)	Selective neck dissection (VI, VII)

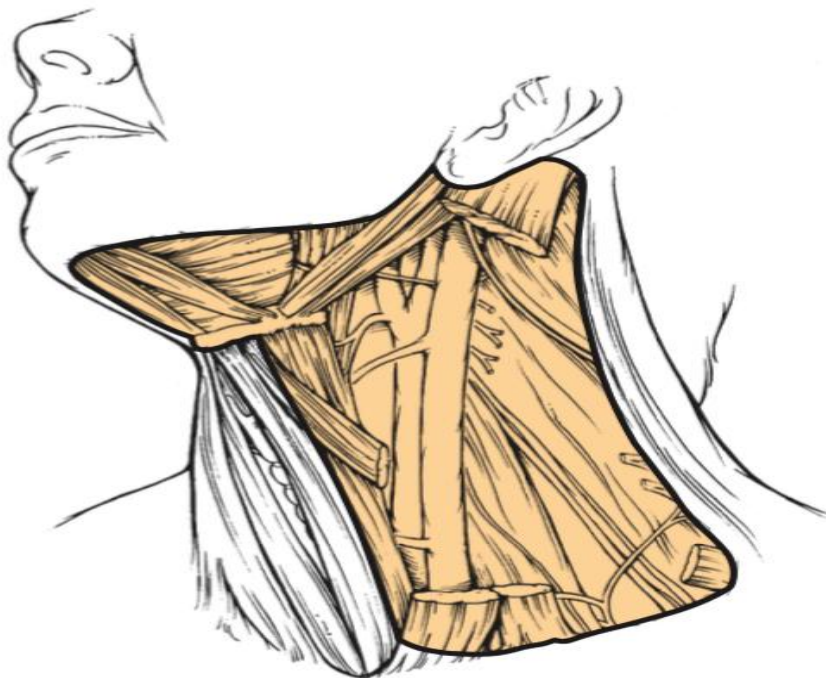
*Abbreviations: AAO-HNS, American Academy of Otolaryngology–Head and Neck Surgery; AHNS, American Head and Neck Society; ND, neck dissection; SCM, sternocleidomastoid muscle; IJV, internal jugular vein; CN XII, hypoglossal nerve; CN XI, spinal accessory nerve; NA, not available.*

*Note: Other suggested acronyms: SAN, spinal accessory nerve; ECA, external carotid artery; ICA, internal carotid artery; CCA, common carotid artery; CN VII, facial nerve; CN X, vagus nerve; SN, sympathetic nerve chain; PN, phrenic nerve; SKN, skin; PG, parotid gland; SG, submandibular gland; DCM, deep cervical muscles.*

Osim prema opsegu operacije disekcije vrata mogu se podijeliti i s obzirom na indikaciju za operaciju. Kod bolesnika s pozitivnim metastazama u limfnim čvorovima vrata izvodi se kurativna disekcija vrata (KDV). Disekcija vrata koja se izvodi kod bolesnika s klinički negativnim vratom, naziva se elektivna disekcija vrata (EDV).

### 3.4.1. Radikalna disekcija vrata

RDV je zahvat kojim se odstranjuju sve grupe ipsilateralnih vratnih limfnih čvorova koje se prostiru od tijela mandibule superiorno do ključne kosti inferiorno te od kontralateralnog prednjeg trbuha *m. digastricus* i lateralnog ruba infrahioidnih mišića medijalno do prednjeg ruba *m. trapezius* lateralno. Uključuje uklanjanje regija limfnih čvorova od I do V, *n. accessorius*, UJV-a te SCM-a. Zbog žrtvovanja nelimfatičkih struktura nastaju kako estetski tako i funkcionalni nedostaci. *N. accessorius* inervira SCM te *m. trapezius* te njegovim uklanjanjem dolazi do narušavanja funkcionalnosti ramenog obruča. Ekscizija UJV-a, pogotovo obostrano, uzrokuje edem lica te nerijetko neurološke ispade pa bi se svakako trebalo voditi računa o očuvanju barem jednog UJV-a. U današnje vrijeme se RDV sve rjeđe koristi ali ipak ostaje indicirana kod bolesnika s metastazama koje probijaju čahuru limfnih čvorova te su u tijesnoj vezi s akcesornim živcem i UJV-om.



**Slika 3. Radikalna disekcija vrata**

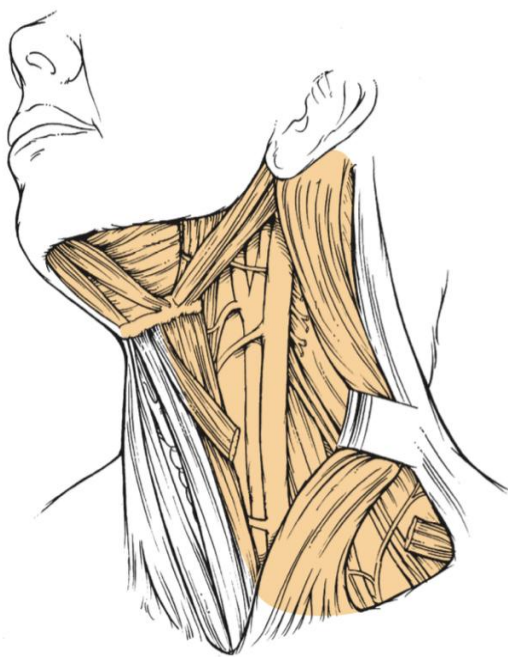
(preuzeto iz : Flint PW, Haughey BH, Lund VJ, Niparko JK, Robbins KT, Thomas JR, et al.

Cummings Otolaryngology: Head and Neck Surgery. Sixth edit. 2015.)

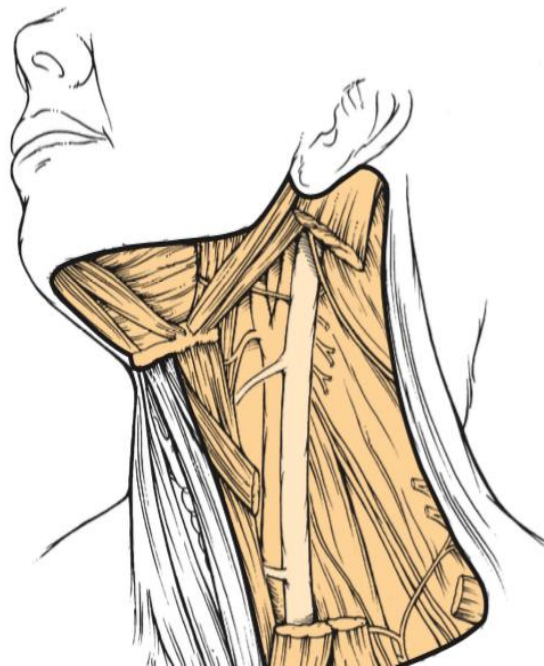

### 3.4.2. Modificirana radikalna disekcija vrata (MRDV)

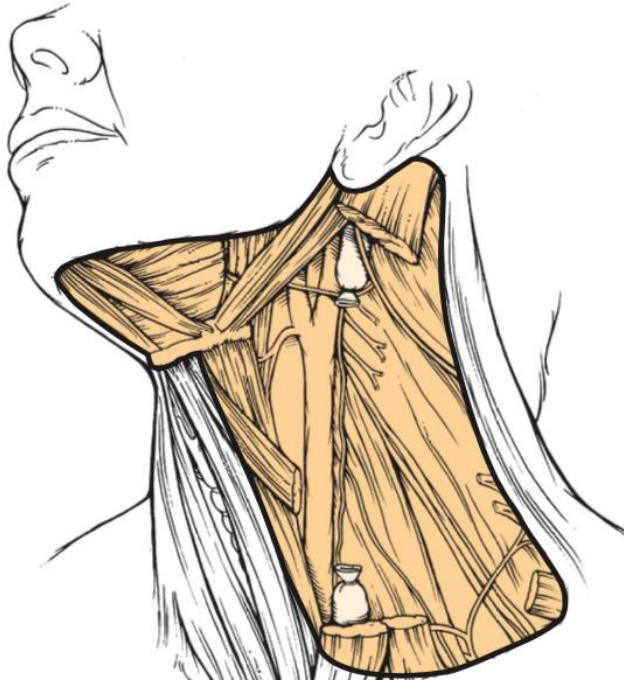MRDV je zahvat kojim se odstranjuje svih pet regija vrata uz očuvanje barem jedne od sljedećih struktura: n. accessorius, UJV te SCM. Glavna svrha ovog zahvata je smanjenje morbiditeta koji nastaje uklanjanjem n. accessoriusa. Manji problemi nastaju kada se odstrane UJV ili SCM ali pri obostranom uklanjanju isto nastaju komplikacije koje su prije navedene.



**Slika 4. Modificirana radikalna disekcija vrata uz očuvanje n. accessoriusa, UJV i SCM**  
(preuzeto iz: : Flint PW, Haughey BH, Lund VJ, Niparko JK, Robbins KT, Thomas JR, et al. Cummings Otolaryngology: Head and Neck Surgery. Sixth edit. 2015.)



**Slika 5. Modificirana radikalna disekcija vrata uz očuvanje n. accessoriusa i UJV**  
(preuzeto iz: : Flint PW, Haughey BH, Lund VJ, Niparko JK, Robbins KT, Thomas JR, et al. Cummings Otolaryngology: Head and Neck Surgery. Sixth edit. 2015.)



**Slika 6. Modificirana radikalna disekcija vrata uz očuvanje *n. accessoriusa***

(preuzeto iz: : Flint PW, Haughey BH, Lund VJ, Niparko JK, Robbins KT, Thomas JR, et al. Cummings Otolaryngology: Head and Neck Surgery. Sixth edit. 2015.)

### **3.4.3. Selektivna disekcija vrata (SDV)**

SDV je zahvat kojim se odstranjuju limfni čvorovi vrata uz očuvanje barem jedne regije te svih triju nelimfatičnih struktura (*n. accessorius*, UJV, SCM). Izbor grupa pojedinih limfnih čvorova koji se odstranjuju ovisi o primarnom sijelu tumora budući da je za većinu tumora put metastaziranja poznat. Kao i kod drugih disekcija limfni čvorovi se odstranjuju zajedno sa limfnim putovima. Kod bolesnika koji nemaju klinički pozitivan vrat SND je pokazana kao jednako dobra opcija kao MRDV i RDV. Budući da su nelimfatičke strukture sačuvane, postoperativno bolesnici nemaju nikakve funkcionalne niti estetske nedostatke. Prema nekim kirurzima SND je odgovarajuća metoda liječenja i kod klinički pozitivnog vrata, ali uz odsutnost fiksiranih čvorova, ekstrakapsularnog širenja tumora ili masivne limfadenopatije. Prema njihovom mišljenju, SND uz postoperativno zračenje pokazuje rezultate slične onima nakon RDV. Rutinski se ipak RDV koristi kod klinički pozitivnog vrata (33).

#### **3.4.4. Proširena radikalna disekcija vrata**

RDV može se proširiti ekscizijom neke druge nelimfatičke strukture ili limfnih čvorova koji se ne uklanjaju pri izvođenju standardne operacije. U većini slučajeva PRDV je potrebna kod bolesnika s tumorom visokog stadija (N2, N3). Od dodatnih limfnih čvorova najčešće se uklanjaju retrofaringealni, parafaringealni, preaurikularni i facijalni. Od nelimfatičnih struktura to mogu biti koža, *m. digastricus*, *n. hypoglossus*, *n. vagus*, *truncus sympathicus*, *a. carotis communis* ili *a. carotis interna* itd. I u današnje vrijeme postoje brojne nesuglasice oko resekcije ACC-a ili unutarnje karotidne arterije. Neki kirurzi smatraju da njihova ekscizija nije opravdana. Njihovim uklanjanjem povećava se mortalitet i povećana je šansa od cerebralnih komplikacija. Također, postavlja se pitanje je li bolesnicima sa tako lošom prognozom potrebno uzrokovati potencijalno dodatne komplikacije (5, 34, 35). S druge strane, istraživanja drugih kirurga pokazala su manju učestalost postoperativnih komplikacija i bolje preživljenje kod bolesnika kod kojih je vršena resekcija ACC-a (36). Kod bolesnika kod kojih je potrebno ukloniti ACC, a to nije moguće, npr. radi stenoze kontralateralne istoimene arterije, potrebno je napraviti rekonstrukciju arterije. Rekonstrukcija se izvodi pomoću grafta vene safene, a ako je nadležna koža oštećena od radioterapije ili je resecirana potrebno je graft prekriti miokutanom reznjem (5).

#### **4. RASPRAVA**

Uloga EDV-a kod bolesnika sa SKG-om i danas je kontroverzna, različite varijacije tipova i veličine same disekcija se razvijaju. EDV se odnosi na disekciju vratnih limfnih čvorova u odsutnosti metastaza, u svrhu terapije ili *staginga*. To je opći naziv koji obuhvaća bilo koji tip disekcije: RDV, MRDV ili SDV. U današnje vrijeme RDV nije indiciran za liječenje bolesnika s klinički negativnim vratom. Unazad nekoliko godina, MRDV s očuvanjem svih triju nelimfatičnih struktura se koristila kao metoda izbora. Daljnja istraživanja pokazala su

kako je MDRV preopširan zahvat budući da SKG vrlo rijetko metastazira u regije I i V, osobito kod odsutnosti metastaza u vratu. Kirurzi iz Teksasa (*M.D. Anderson Cancer Center*) preporučili su uklanjanje jedino onih limfnih čvorova koji, prema primarnom sijelu tumora, imaju najveću šansu biti zahvaćeni metastazama. Morbiditet kod takvog zahvata, u rukama iskusnog kirurga, je minimalan.

EDV je preporučen kod bolesnika sa supraglotičkim SKG-om (T2-T4) (37). Budući da je poznato u koje regije supraglotički SKG najčešće metastazira, metoda izbora je bilateralni SDV s uklanjanjem regija II, III i IV. Dosta se nesuglasica razvilo oko toga treba li se zaista vršiti bilateralna disekcija ili je ipsilateralna dovoljna. Mnogi kirurzi su smatrali kako je bilateralna disekcija preopširan i nepotreban zahvat. DeSanto je preporučio da se treba napraviti ipsilateralna elektivna disekcija te ako se na smrznutim rezovima pri patološkom pregledu dokažu metastaze treba napraviti i kontralateralnu disekciju (38). Ipak, studije su pokazale kako bilateralna disekcija smanjuje neuspješnost operacije s 20% (kod bolesnika kod kojih su se javile metastaze na kontralateralnoj strani vrata) na 8% (39, 40) te je tako bilateralni SDV posto dio standardne terapije. Tijekom godina različite varijacije SDV-a su objavljivane. Tu je u svom radu opisao uklanjanje samo regije II (gornja disekcija vrata) kao metodu izbora za N0 supraglotičke karcinome (41). Ambrosch je zastupao uklanjanje regija II i III (30). Ferlito i Rinaldo su preporučili uklanjanje i regije VI budući da to ne uzrokuje nikakve morbiditete, niti znatno produljuje operaciju a donosi dodatne korisne informacije (42). Jedna multicentrična prospektivna studija, u kojoj su uspoređivani rezultati MDRV-a i SDV-a s uklanjanjem regija II, III i IV kod bolesnika s N0 supraglotičkim SKG-om, je pokazala kako se petogodišnje preživljenje, učestalost lokalnog recidiva te postoperativnih komplikacija vrlo malo razlikuju u obje grupe (43). Ti rezultati su potvrdili uspješnost SDV-a te se danas u mnogo institucija diljem svijeta bilateralni SDV s uklanjanjem regija II, III i IV

koristi kao standardna terapija kod bolesnika sa supraglotičkim SKG-om i klinički negativnim vratom.

Budući da je glotis slabo opskrbljen limfnom mrežom, incidencija vratnih metastaza niža je nego u supraglotičkih i subglotičkih karcinoma. Ipak, kad se metastaze nađu najčešće su smještene u prelaringealnim, pretrahealnim te paratrahealnim limfnim čvorovima (regija VI) uz gornje, srednje i donje jugularne limfne čvorove (regije II, III i IV). Okultne metastaze kod T1 i T2 tumora su vrlo rijetke te je EDV kod N0 vrata nepotrebna. T3 glotički SKG je dosta kontroverzan. I kod njega se rijetko nalaze metastaze osim u slučaju transglotičkog širenja kada je incidencija metastaza nešto viša. Ipak u većini centara svijeta vrši se disekcija vrata i kod T3 i T4 veličine tumora. Metoda izbora je ipsilateralni SDV s uklanjanjem regija II,III,IV i VI (5).

Subglotički karcinom primarno se širi u regiju VI i regiju VII. O jugularnim limfnim čvorovima treba pomišljati nakon što su se isključili limfni čvorovi u regiji VI. EDV bi trebao uključivati uklanjanje limfnih čvorova iz regija VI i VII te one uz UJV (regije II-IV) (19-21).

Bolesnici s kliničkim pozitivnim vratom podvrgnuti su operacijama nešto većeg opsega, ovisno u kojem stadiju se bolesnik prezentira. U većini slučajeva se uklanjaju regije od I do V, u sklopu RDV-a ili jedne od varijanti MRDV-a. Stanje nelimfatičnih struktura uvjetovat će odabir tipa disekcije.

Kod bolesnika sa N2 i N3 supraglotičkim SKG-om najčešće se izvodi ipsilateralni MRDV s očuvanjem nelimfatičnih struktura te kontraletaralni SDV (II – IV) u slučaju klinički negativne kontraletaralne strane vrata. Metoda izbora kod bolesnika s N1 supraglotičkim SKG-om je ista kao i kod klinički negativnog vrata, tj. bilateralna selektivna disekcija (II – IV) (5, 44, 18).

Klinički pozitivan vrat, neovisno o broju i veličini zahvaćenih limfnih čvorova, kod bolesnika s glotičkim SKG-om zahtijeva RDV ili MRDV. Budući da glotički SKG rijetko metastazira na kontralateralnu stranu, ipsilateralna disekcija je dovoljna. Malo je istraživanja rađeno na temu subglotičkog SKG-a te nema standardizirane terapije vrata. Obično se uklanjaju sve limfatičke regije, uključujući regije VI i VII, a često se operacija nadopunjuje zračenjem.

Terapija N- vrata znatno se mijenjala kroz povijest. Od RDV-a, kao najopsežnije operacije, preko MRDV-a pa sve do SDV-a, kao najpoštednijeg tipa operacije. Ovo načelo, očuvanje zdravog tkiva da bi se smanjili bilo kakvi oblici deformiteta uz postizanje onkološke sigurnosti, sve više se pokušava primijeniti i kod N+ vrata. MRDV se često pokaže kao preopširan zahvat budući da mnoštvo limfnih čvorova koji su izvađeni, patološki se pokažu zdravi. Radi toga sve više kirurga zastupa SDV kao metodu izbora kod klinički pozitivnog vrata. Neki kirurzi smatraju SDV metodu izbora za N1 vrat dok drugi proširuju indikacije za SDV i koriste ju čak i kod N2a i N2b stadija (45-47). Iako RDV i MRDV nedvojbeno predstavljaju odgovarajuću terapijsku mogućnost za mnoge bolesnike, SDV, koji se može proširiti ako je potrebno i ukloniti *n. accessorius*, UJV, SCM ali i druge strukture, u nekim okolnostima može ponuditi učinkovitiji i djelotvorniji tretman prilagođen zahtjevima određene situacije (44, 18).

Zbog relativno visoke učestalosti recidiva, bolesnici sa skvamoznim karcinomom glave i vrata imaju lošu prognozu i nisko preživljenje te često podliježu opsežnoj terapiji koja uključuje operaciju, kemoterapiju i radioterapiju. Iz tog razloga sve je veći broj studija koje pokušavaju pronaći novi, bolji, optimalni prognostički čimbenik (48, 49). Do sada mnogi su čimbenici bili uzeti u obzir: TNM *staging*, dob, spol, sijelo tumora, limfovaskularna invazija, perineuralna invazija, zahvaćenost limfnih čvorova itd. Novije studije pokazuju kako bi omjer limfnih čvorova (LNR) mogao bi adekvatan, nezavisan prognostički čimbenik za ukupno preživljenje kod bolesnika sa skvamoznim karcinomom glave i vrata (50, 51, 52). Omjer

limfnih čvorova definira se kao omjer između pozitivnih, tumorom zahvaćenih limfnih čvorova te ukupno uklonjenih limfnih čvorova. U jednoj studiji navode kako bi LNR mogao biti posebno primjenjiv za procjenu rizika recidiva kod bolesnika s N1 stadijem te da bi se trebao koristiti kao dodatni čimbenik uz konvencionalni TNM *staging* (53). U drugoj studiji predlažu intenzivniju adjuvantnu kemoterapiju i radioterapiju kod bolesnika sa većim LNR (51). LNR se nameće kao optimalni prognostički čimbenik, posebice za bolesnike s lošijim ishodom. Implementacija LNR-a kod bolesnika sa SKG-om mogla bi biti tema vrijedna budućih istraživanja.

Kod klinički negativnog vrata, česta je nedoumica kirurga treba li se uopće vršiti EDV. Radi procjene opsega te uopće nužnosti disekcije kod bolesnika s karcinomom usne šupljine kao vrijedan alat pokazao se Martinez-Gimenov sustav bodovanja koji uzima u obzir razne parametre: intravaskularnu invaziju, T kategoriju, stupanj diferencijacije, debljinu tumora, tumorski tip, perineuralno širenje te upalnu infiltraciju (54). Pokazao se kao vrlo dobar indikator za procjenu mikrometastaza što je vrlo važno jer konvencionalne radiološke pretrage njih ne mogu detektirati. Buduće studije su potrebne radi primjene navedenoga sustava kod bolesnika sa SKG-om.

Razvitkom moderne biologije sve se veći značaj pridaje molekularnim biomarkerima kao prognostičkim i dijagnostičkim prediktorima kod bolesnika sa skvamoznim karcinomom glave i vrata. Oni su pojačano izraženi već u prekancerozama što je vrlo značajno jer se preživljenje kod SKG-a bitno smanjuje s porastom stadija tumora. Među mnogima, posebno mjesto zauzima membranski EGFR radi mogućeg djelovanja na njega putem inhibitora tirozin kinaza ili monoklonskih protutjiela. G. Almadori i suradnici napravili su istraživanje o povezanosti EGFR-a s pojavom vratnih metastaza kod bolesnika sa SKG-om. Istraživanje je provedeno na 140 bolesnika s praćenjem od 2 do 84 mjeseca nakon kirurškog zahvata. Rezultati su pokazali da je veća pojavnost metastaza kod bolesnika s pozitivnim EGFR-om. U

svom radu predložili su da se prisutnost EGFR-a uzme u obzir pri odabiru najbolje terapije, tj. da se razmisli o agresivnijem zahvatu (bilateralna disekcija vrata, disekcija vrata s radijacijom nakon zahvata) u slučaju EGFR pozitivnog tumora (55).

Neka novija istraživanja također su pokazala nepovoljan učinak ekspresije EGFR-a kod bolesnika sa SKG-om. 2014. godine objavljeno je istraživanje o povezanosti EGFR-a i nekih drugih markera na prognozu SKG-a. Rezultati su pokazali da EGFR pozitivni tumori pokazuju nepovoljan odgovor na radioterapiju i kemoterapiju te bolesnici s EGFR pozitivnim tumorom imaju smanjeno preživljenje (56). S druge strane, Karpathiou i suradnici pokazali su u svom istraživanju da je EGFR bio prekomjerno izražen u gotovo pola primarnih tumora i njihovih metastaza te su ti bolesnici pokazali bolji odgovor na radioterapiju. Također, utvrdili su povezanost HPV negativnih i EGFR pozitivnih tumora i zaključili da je potencijalni učinak anti EGFR terapije bolji kod HPV negativnih tumora (57). T. Braut i suradnici objavili su istraživanje gdje su opisali da bi prekomjerna ekspresija citoplazmatskog EGFR-a zajedno sa genskom amplifikacijom mogao biti dobar dijagnostički alat za probir bolesnika pogodnih za ciljanu anti-EGFR terapiju (58). U današnje vrijeme provode se brojna istraživanja o mogućoj ciljanoj terapiji kod EGFR pozitivnih tumora. Monoklona protutijela, poput Cetuksimaba, već se koriste u terapiji skvamoznih karcinoma glave i vrata. Cetuksimab djeluje specifično na membranski EGFR tako da blokira djelovanje endogenih liganda (59). Veliki problem predstavljaju tumori rezistentni na ovakvu terapiju. Mogući razlog rezistencije je nuklearna ekspresija EGFR-a (59, 60). Malo je radova objavljeno na navedenu temu, a posebice malo o utjecaju nuklearnog EGFR-a na SKG te su dodatne studije potrebne.

## **5. ZAKLJUČAK**

Kod klinički negativnog vrata EDV se vrši kod bolesnika sa SKG-om: supraglotisa (T2-T4), glotisa (T3, T4) i subglotisa (T3, T4). Metoda izbora kod supraglotičkog SKG-a je bilateralni



SDV (II, III i IV), kod glotičkog SKG-a ipsilateralni SDV (II, III, IV i VI) a kod subglotičkog SKG-a SDV (II-IV, VI i VII).

Bolesnici s klinički pozitivnim vratom izvrgnuti su radikalnijem zahvatu. Standardno se, neovisno o sijelu, uklanjaju regije od I do V, u sklopu RDV-a ili jedne od varijanti MRDV-a. Jedino se kod supraglotičkog SKG-a niskog stadija (N1) upotrebljava bilateralni SDV (II-IV). Ukoliko je zahvaćena samo jedna strana vrata, kod supraglotičkog sijela SKG-a tretira se i kontralateralna strana vrata sa SDV-om (II-IV) dok je kod glotičkog sijela SKG-a ipsilateralna disekcija dovoljna. Kod subglotičkog sijela SKG-a uz uklanjanje prvih pet regija potrebno je ekscidirati regije VI i VII.

Novo metode stalno se traže kako bi se spriječio premali, odnosno preveliki opseg zahvata te kako bi se pronašla adekvatna, optimalna terapija.

## **6. SAŽETAK**

Skvamozni karcinom grkljana najčešći je maligni tumor grkljana. Brojni čimbenici utječu na pojavu bolesti ali najistaknutiji su pušenje i konzumiranje alkohola. U većini slučajeva javlja se u starijih muškaraca koji kroz dugi niz godina redovito puše i konzumiraju alkohol. Klinička slika veoma zavisi o primarnom sijelu tumora. U nekim regijama tumor se detektira rano zbog ranog javljanja simptoma dok u drugih regija, prvi znak može biti pojava čvorića na vratu. Kao i u drugih tumora glave i vrata, mjesto pojave limfogenih metastaza može se predvidjeti zbog poznatog puta širenja pojedinih regija. To se iskorištava radi preventivnog (elektivnog) ali i kurativnog liječenja. Uklanjanje limfnih čvorova vrata još je od davnina poznata operacija pod nazivom disekcija vrata. U prošlosti je to bila vrlo radikalna operacija s uklanjanjem svih limfnih regija vrata i nekih nelimfatičkih struktura. S vremenom, sakupljanjem različitih iskustva i znanja, te operacije postaju sve poštenije. Shvaćeno je da je moguće dobiti isti rezultat ali uz puno manje funkcionalnih i estetskih deformiteta. Tako se

od uklanjanja svih limfnih regija vrata i nekih nelimfatičkih struktura (radikalna disekcija vrata) došlo do uklanjanja samo pojedinih regija i očuvanja nelimfatičkih struktura (selektivna disekcija vrata). U današnje vrijeme traže se nove metode kako bi se postigao optimalan opseg zahvata i pronašla adekvatna terapija.

Ključne riječi: skvamozni karcinom grkljana, vratne metastaze, disekcija vrata

## **7. SUMMARY**

Squamous cell carcinoma of the larynx is the most often malignant tumor of the larynx. Numerous factors affect the occurrence of this disease but the most important ones are smoking and drinking alcohol. In most cases, it occurs in older men who smoke and drink alcohol on a daily basis for a long time. Clinical finding depends on the localization of the primary tumor. In some regions, the tumor is detected early due to early symptoms, while in the other regions, the first sign may be appearance of the nodule on the neck. As in the other head and neck tumors, the site of lymphatic metastases can be predicted due to the known route of spreading of certain regions. This is used for preventive (elective) but also for a curative treatment. Removal of the lymph nodes of the neck has long been known as an operation called neck dissection. In the past, it was a very radical operation with the removal of all lymphatic regions of the neck and some nonlymphatic structures. Over time, by gathering different experiences and knowledges, these operations become more and more spared. It is understood that it is possible to obtain the same result but with much less functional and aesthetic deformities. With time, radical neck dissection, in which all lymph node regions and some nonlymphatic structures were removed, was replaced with selective neck dissection, in which only certain regions were removed and nonlymphatic structures were preserved. Nowadays, new methods are being sought in order to achieve the optimal extent of the procedure and find adequate therapy.

Key words: laryngeal squamous cell carcinoma, cervical metastases, neck dissection

## 8. LITERATURA

1. Bumber Ž, Katić V, Nikšić-Ivaničić M, Pegan B, Petric V, Šprem N i suradnici. Otorinolaringologija. Zagreb: Naklada Ljevak; 2004.
2. Križan Z. Kompendij anatomije čovjeka. 3. izd. 2. dio, Pregled građe glave, vrata i leđa: za studente opće medicine i stomatologije. Zagreb: Školska knjiga; 1997
3. Robbins KT, Shaha AR, Medina JE, Califano JA, Wolf GT, Ferlito A, Som PM, Day TA; Committee for Neck Dissection Classification, American Head and Neck Society. Consensus Statement on the Classification and Terminology of Neck Dissection. Arch Otolaryngol Head Neck Surg. 2008 May;134(5):536-8.
4. Anniko, M., Bernal-Sprekelsen, M., Bonkowsky, V., Bradley, P.J., Iurato, S. Otorhinolaryngology, Head and Neck Surgery. Springer-Verlag Berlin Heidelberg. 2010.
5. Flint PW, Haughey BH, Lund VJ, Niparko JK, Robbins KT, Thomas JR, et al. Cummings Otolaryngology: Head and Neck Surgery. Sixth edit. 2015.
6. Barnes L, Tse LY, Hunt JL, et al: Tumours of the hypopharynx, larynx and trachea: introduction. In Barnes L, Eveson J, Reichart P, et al, editors: World Health Organization Classification of Tumours. Pathology and Genetics of Head and Neck Tumours, Lyon, 2005, IARC Press, pp 111–117.
7. Siegel RL, Miller KD, Jemal A. Cancer statistics, 2016. CA Cancer J Clin. 2016; 66: 7–30.
8. Shin JY, Truong MT. Racial disparities in laryngeal cancer treatment and outcome: a population-based analysis of 24,069 patients. Laryngoscope. 2015; 125: 1667–1674.
9. DeSantis C, Naishadham D, Jemal A. Cancer statistics for African Americans, 2013. CA Cancer J Clin. 2013; 63: 151–166.
10. Groome PA, O'Sullivan B, Irish JC, et al. Management and outcome differences in supraglottic cancer between Ontario, Canada, and the Surveillance, Epidemiology, and End Results areas of the United States. J Clin Oncol. 2003; 21: 496–505.

11. Isayeva T, Li Y, Maswahu D, Brandwein-Gensler M. Human papillomavirus in non-oropharyngeal head and neck cancers: a systematic literature review. *Head Neck Pathol.* 2012; 6 Suppl 1:S104-120
12. Steuer CE, El-Deiry M, Parks JR, Higgins KA, Saba NF. An update on larynx cancer. *CA Cancer J Clin.* 2017 Jan; 67(1): 31-50.
13. Wackym, P. Ashley; Snow, Jr., James B. Ballenger's Otorhinolaryngology: Head and Neck Surgery. People's Medical Publishing House-USA, 2016
14. Šoša T, Sutlić Ž, Stanec Z, Tonković I, Suradnici. *Kirurgija.* Zagreb: Naklada Ljevak; 2007.
15. Kamaljit K, Nishi S, Bapna AS. Nodal metastases from laryngeal carcinoma and their correlation with certain characteristics of the primary tumor. *Indian J Otolaryngol Head Neck Surg.* 2002 Oct; 54(4): 255–263.
16. Esposito ED, Motta S, Cassiano B, et al: Occult lymph node metastases in supraglottic cancers of the larynx. *Otolaryngol Head Neck Surg.* 2001; 124(3): 253–257.
17. Redaelli de Zinis LO, Nicolai P, Barezzani MG, Tomenzoli D, Antonelli AR. Incidence and distribution of lymph node metastases in supraglottic squamous cell carcinoma: therapeutic implications. *Acta Otorhinolaryngol Ital.* 1994; 14 (1): 19–27.
18. Ferlito A, Silver CE, Rinaldo A, Smith RV. Surgical Treatment of the Neck in Cancer of the Larynx. *ORL J Otorhinolaryngol Relat Spec.* 2000 Jul-Aug;62(4):217-25.
19. . Dahm JD, Sessions DG, Paniello RC, Harvey J. Primary subglottic cancer. *Laryngoscope.* 1998; 108:741–746
20. Mårtensson B, Fluor E, Jacobsson F. Aspects on treatment of cancer of the larynx. *Ann Otol Rhinol Laryngol.* 1967; 76: 312–329
21. Harrison DFN. The pathology and management of subglottic cancer. *Ann Otol Rhinol Laryngol.* 1971; 80:6–12

22. Spector JG, Sessions DG, Haughey BH, Chao KS, Simpson J, El Mofty S, Perez CA. Delayed regional metastases, distant metastases, and second primary malignancies in squamous cell carcinomas of the larynx and hypopharynx. *Laryngoscope*. 2001; 111 (6): 1079–1087.
23. Merino OR, Lindberg RD, Fletcher GH. An analysis of distant metastases from squamous cell carcinoma of the upper respiratory and digestive tracts. *Cancer*. 1977; 40 (1): 145–151.
24. Kau RJ, Alexiou C, Stimmer H, Arnold W. Diagnostic procedures for detection of lymph node metastases in cancer of the larynx. *ORL J Otorhinolaryngol Relat Spec*. 2000; 62 (4): 199–203.
25. Brierley JD, Gospodarowicz MK, Wittekind C. TNM classification of malignant tumours. Eighth edition. Oxford, UK; Hoboken, NJ : John Wiley & Sons, Inc., 2017. Dostupno na: <https://download.e-bookshelf.de/download/0008/3525/21/L-G-0008352521-0017009257.pdf>
26. Jimenez L, Jayakar SK, Ow TJ, Segall JE: Mechanisms of Invasion in Head and Neck Cancer. *Archives of pathology & laboratory medicine* 2015, 139(11):1334- 1348.
27. Gale N, Gnepp DR, Poljak M i sur. Laryngeal Squamous Intraepithelial Lesions: An Updated Review on Etiology, Classification, Molecular Changes, and Treatment. *Adv Anat Pathol* 2016, 23(2):84-91.
28. Molinolo AA, Amornphimoltham P, Squarize CH, Castilho RM, Patel V, Gutkind JS: Dysregulated molecular networks in head and neck carcinogenesis. *Oral Oncol* 2009, 45(4-5):324-334.
29. Grandis JR, Sok JC. Signaling through the epidermal growth factor receptor during the development of malignancy. *Pharmacol Ther*. 2004 Apr; 102(1): 37-46.
30. Szentkúti G, Dános K, Brauswetter D, Kiszner G, Krenács T, Csákó L, Répássy G, Tamás L. Correlations between prognosis and regional biomarker profiles in head and neck squamous cell carcinomas. *Pathol Oncol Res*. 2015 Jul; 21(3): 643-50.

31. Robbins KT, Clayman G, Levine PA, Medina J, Sessions R, Shaha A, Som P, Wolf GT; American Head and Neck Society; American Academy of Otolaryngology--Head and Neck Surgery. Neck Dissection Classification Update Revisions Proposed by the American Head and Neck Society and the American Academy of Otolaryngology--Head and Neck Surgery. *Arch Otolaryngol Head Neck Surg.* 2002 Jul; 128(7) :751-8
32. Ferlito A, Robbins K T, Shah J P, Medina J E, Silver C E, Al-Tamimi S, ... Rinaldo, A. Proposal for a rational classification of neck dissections. *Head Neck.* 2011 Mar;33(3):445-50.
33. Ambrosch P, Kron M, Pradier O, Steiner W. Efficacy of selective neck dissection: A review of 503 cases of elective and therapeutic treatment of the neck in squamous cell carcinoma of the upper aerodigestive tract. *Otolaryngol - Head Neck Surg.* 2001; 124(2): 180–7.
34. Carter RL, Barr LC, O'Brien CJ, et al: Transcapsular spread of metastatic squamous cell carcinoma from cervical lymph nodes. *Am J Surg.* 1985; 150: 495–499,
35. Shaha AR , Extended neck dissection. *J Surg Oncol.* 1990 Dec; 45(4): 229-33.
36. McCready RA, Miller SK, Hamaker RC, et al: What is the role of carotid arterial resection in the management of advanced cervical cancer? *J Vasc Surg.* 1989; 10: 274–280,
37. Pillsbury HC III, Clark M: A rationale for therapy of the N0 neck. *Laryngoscope* 1997; 107: 1294–1315.
38. DeSanto LW, Magrina C, O'Fallon WM: The 'second' side of the neck in supraglottic cancer. *Otolaryngol Head Neck Surg.* 1990; 102: 351– 361.
39. Chiu RJ, Myers EN, Johnson JT: Efficacy of routine bilateral neck dissection in the management of supraglottic cancer. *Otolaryngol Head Neck Surg.* 2004; 131: 485–488.
40. Weber PC, Johnson JT, Myers EN: The impact of bilateral neck dissection on pattern of recurrence and survival in supraglottic carcinoma. *Arch Otolaryngol Head Neck Surg.* 1994; 120: 703–706.

41. Tu G: Upper neck (level II) dissection for N0 neck supraglottic carcinoma. *Laryngoscope*. 1999; 109: 467–470.
42. Ambrosch P, Freudenberg L, Kron M, Steiner W: Selective neck dissection in the management of squamous cell carcinoma of the upper aerodigestive tract. *Eur Arch Otorhinolaryngol*. 1996; 253: 329–335.
43. Brazilian Head and Neck Cancer Study Group: End results of a prospective trial on elective lateral neck dissection vs. type III modified radical neck dissection in the management of supraglottic and transglottic carcinomas. *Head Neck*. 1999; 21: 694–702
44. Meccariello, Giuseppe & Vito, Andrea & Cammaroto, Giovanni & Savini, Stefano & Vicini, Claudio. (2018). Neck dissection in laryngeal cancer.
45. Shah JP, Medina JE, Shaha AR, Schantz SP, Marti JR: Cervical lymph node metastasis. *Curr Probl Surg* 1993;30:284–335.
46. Jesse RH, Ballantyne AJ, Larson D: Radical or modified neck dissection: A therapeutic dilemma. *Am J Surg* 1978;136:516–519.
47. Spiro RH, Gallo O, Shah JP: Selective jugular node dissection in patients with squamous carcinoma of the larynx or pharynx. *Am J Surg* 1993;166:399–402.
48. Cadoni G, Giraldi L, Petrelli L, Pandolfini M, Giuliani M, Paludetti G, et al. Prognostic factors in head and neck cancer: A 10-year retrospective analysis in a single-institution in Italy. *Acta Otorhinolaryngol Ital*. 2017;37:458–66.
49. Axelsson L, Nyman J, Haugen-Cange H, Bove M, Johansson L, De Lara S, et al. Prognostic factors for head and neck cancer of unknown primary including the impact of human papilloma virus infection. *J Otolaryngol Head Neck Surg*. 2017;46:45.
50. Sano D, Yabuki K, Takahashi H, Arai Y, Chiba Y, Tanabe T, Nishimura G, Oridate N. Lymph node ratio as a prognostic factor for survival in patients with head and neck squamous cell carcinoma. *Auris Nasus Larynx*. 2018 Aug;45(4):846-853.

51. Eshraghi Samani R, Shirkhoda M, Hadji M, Beheshtifard F, Hamedani SMMG, Momen A, Mollashahi M, Zendehtdel K. The prognostic value of lymph node ratio in survival of head and neck squamous cell carcinoma. *J Res Med Sci*. 2018 Apr 26;23:35.
52. Chen CC, Lin JC, Chen KW. Lymph node ratio as a prognostic factor in head and neck cancer patients. *Radiat Oncol*. 2015 Aug 25;10:181.
53. Ebrahimi A, Clark JR, Zhang WJ, Elliott MS, Gao K, Milross CG, Shannon KF. Lymph node ratio as an independent prognostic factor in oral squamous cell carcinoma. *Head Neck*. 2011 Sep;33(9):1245-51.
54. Martinez Gimeno C, Rodriguez Delgado LE, Perera Molinero A, i sur. A new method for prediction of cervical node metastases in squamos cell carcinoma of the oral cavity: A combination of Martinez-Gimeno Scoring system and clinical palpation. *J Craniomaxillofac Surg* 2011; 39 (7): 534-7.
55. Almadori G, Cadoni G, Galli J, Ferrandina G, Scambia G, Exarchakos G, Paludetti G, Ottaviani F. Epidermal growth factor receptor expression in primary laryngeal cancer: an independent prognostic factor of neck node relapse. *Int J Cancer*. 1999 Apr 20; 84(2):188-91.
56. Bradford CR, Kumar B, Bellile E et al. Biomarkers in advanced larynx cancer. *Laryngoscope*. 2014 Jan;124(1):179-87.
57. Karpathiou G, Stachowitz ML, Dumollard JM, Gavid M, Froudarakis M, Prades JM, Peoc'h M. Gene Expression Comparison Between the Primary Tumor and its Lymph Node Metastasis in Head and Neck Squamous Cell Carcinoma: A Pilot Study. *Cancer Genomics Proteomics*. 2019 May-Jun;16(3):155-161.
58. Braut T, Krstulja M, Rukavina KM, Jonjić N, Kujundžić M, Manestar ID, Katunarić M, Manestar D. Cytoplasmic EGFR staining and gene amplification in glottic cancer: a better indicator of EGFR-driven signaling? *Appl Immunohistochem Mol Morphol*. 2014 Oct; 22(9): 674-80.



59. Hoesli RC, Moyer JS. Immunotherapy for Head and Neck Squamous Cell Carcinoma. *Current oral health reports*. 2016;3(2):74-81.
60. Pereira NB, de Melo do Carmo AC, Diniz MG i sur. Nuclear localization of epidermal growth factor receptor (EGFR) in ameloblastomas. *Oncotarget*. 2015;6(12):9679-9685.

## 9. ŽIVOTOPIS

Filip Tudor rođen je u Rijeci 21.2.1995. Osnovnu školu upisuje 2001. godine u Rijeci. 2009. godine završava osnovnu školu te iste godine upisuje gimnaziju Andrije Mohorovičića u Rijeci. Maturira 2013. godine. Akademske godine 2013./2014. upisuje integrirani preddiplomski i diplomski sveučilišni studij Medicina kao redovan student. Za vrijeme studija obnašao je dužnost demonstratora na katedri anatomije, histologije i embriologije te interne medicine. Prima Dekanovu nagradu za petu godinu studija. Za vrijeme studija više puta prima stipendiju za izvrsnost Sveučilišta u Rijeci. Od vannastavne kliničke prakse dva puta po tri tjedna provodi u sveučilišnoj bolnici LKH u Grazu u sklopu *observership* programa.

Od vannastavnih aktivnosti redovito se bavi skijanjem. Od sedme do petnaeste godine bio je aktivni natjecatelj te član Hrvatske skijaške reprezentacije tri godine. Trenutno je član Hrvatskog zbora učitelja i trenera sportova na snijegu te ujedno član Demo Team-a (deset najboljih demonstratora Republike Hrvatske). Aktivno vlada engleskim te pasivno njemačkim jezikom.