

# Intraperitonealna aerosolna kemoterapija pod povišanim pritiskom

## Pressurized intraperitoneal aerosol chemotherapy (PIPAC)

Brecelj Erik<sup>1</sup>, Kopriva Pirtovšek Katja<sup>1</sup>, Izlakar Jani<sup>1</sup>, Boc Nina<sup>1</sup>

<sup>1</sup>Onkološki inštitut Ljubljana, Zaloška cesta 2, 1000 Ljubljana  
Korespondenca: dr. Erik Brecelj, dr. med., spec. splošne in abdominalne kirurgije  
E-mail: [ebrecelj@onko-i.si](mailto:ebrecelj@onko-i.si)  
Poslano / Received: 14.10.2019  
Sprejeto / Accepted: 17.11.2019  
doi:10.25670/oi2019-017on

### IZVLEČEK

Bolniki s peritonealnimi metastazami imajo kljub multimodalnemu zdravljenju s kirurgijo in kemoterapijo slabo prognozo. Samo citoreduktivna kirurgija je lahko kurativna pri zdravljenju peritonealne karcinoze, toda le manjši delež bolnikov je primeren za kirurško zdravljenje. Pri neresektabilni peritonealni karcinozi je kemoterapija edina mogoča terapija z omejenim učinkom na peritonealne metastaze zaradi slabe vaskularizacije in nizke penetracije zdravila. Intraperitonealna aerosolna kemoterapija pod pritiskom (PIPAC) je nova minimalno invazivna metoda, ki s pomočjo laparoskopije omogoča aplikacijo citostatika v abdomen v obliki aerosolov pod povišanim pritiskom, kar omogoča boljšo razporeditev zdravila v abdominalni votlini in globljo penetracijo zdravila. PIPAC je tehnično varen postopek, ki omogoča zdravljenje izolirane peritonealne karcinoze različnih vrst tumorjev. Objavljeni rezultati zdravljenja peritonealnih metastaz različnih vrst tumorjev s PIPAC so obetavni. Trenutno potekajo številne prospektivne raziskave, ki analizirajo terapevtsko učinkovitost PIPAC pri različnih indikacijah z različnimi zdravili.

**Ključne besede:** PIPAC, karcinoza peritoneja, intraperitonealna kemoterapija

### ABSTRACT

*Patients with peritoneal carcinomatosis have a poor prognosis despite multimodal treatment with surgery and chemotherapy. Cytoreductive surgery is the only curative option for the treatment of carcinomatosis but only a minority of patients are eligible for surgical treatment. For non-resectable peritoneal carcinomatosis, chemotherapy is the only possible option with limited effect on the peritoneal metastases due to poor vascularization and low penetration of the drug. Pressurized IntraPeritoneal Aerosol Chemotherapy (PIPAC) is a new, minimally invasive method using a laparoscopy to deliver chemotherapy in the form of pressurized aerosol into the abdomen, allowing for better distribution of the drug in the abdominal cavity and deeper penetration of the drug. PIPAC is a technically feasible and safe procedure useful as a treatment option for isolated peritoneal carcinomatosis of various origins. Promising results have been published regarding the treatment of peritoneal metastases of all origin with PIPAC. There are many ongoing prospective clinical trials evaluating the oncological efficacy of PIPAC in multiple indications with various drugs.*

**Key words:** PIPAC, peritoneal carcinomatosis, intraperitoneal chemotherapy

### UVOD

Karcinoza peritoneja predstavlja diagnostično in terapevtsko velik izziv, saj je zdravljenje zelo zahtevno, prognoza pa pogosto slaba (1). V zadnji TNM-klasifikaciji je npr. pri kolorektalnem raku karcinoza peritoneja uvrščena v skupino M1c, kar pomeni slabšo prognozo kot npr. pri metastazah v jetrih (M1a) ali metastazah v dva in več organov (M1b) (2). Kirurško zdravljenje karcinoze peritoneja, ki je edino potencialno kurabilno, je smiselno le pri majhnem deležu bolnikov s karcinozo. V večini primerov pri

bolnikih s karcinozo peritoneja pride v poštev samo sistemska terapija. Ta je pri karcinozi peritoneja manj uspešna kot pri metastazah v posamezne organe tudi zaradi farmakokinetičnih omejitev. Slabša vaskularizacija peritoneja namreč onemogoča zadovoljivo distribucijo citostatika v peritonealne metastaze.

Regionalna intraperitonealna kemoterapija nam nasprotno omogoča, da z aplikacijo citostatika v abdominalno votlino dosežemo lokalno višjo koncentracijo zdravila kot pri sistemski aplikaciji. Pri intraperitonealni aplikaciji naj bi se citostatik

počasneje izločal iz peritonealne votline kot iz sistemske cirkulacije, kar podaljša izpostavljanje tumorja citostatiku (3); sistemska toksičnost zdravila pa je še vedno nižja (4).

Ima pa intraperitonealna kemoterapija vsaj dve pomanjkljivosti. Citostatik ima omejeno penetracijo v globino tumorskega tkiva, kar ima lahko za posledico prenizko koncentracijo zdravila za učinkovito delovanje (5). Druga omejitev intraperitonealne kemoterapije je izpostavljenost tkiva citostatiku, saj je lahko zaradi npr. zarastlin v abdomnu ta zelo omejena.

Aplikacije intraperitonealne kemoterapije so različne. Najbolj uporabljena je HIPEC (ang. Hyperthermic intraperitoneal chemotherapy, hipertermična intraperitonealna kemoterapija). Pri HIPEC je v abdominalno votlino apliciran citostatik, raztopljen v tekočini z višjo temperaturo. Navadno HIPEC izvedemo ob koncu kirurškega posega s peritonektomijo – z odstranitvijo prizadetega peritoneja. Zadnja leta se uveljavlja nova minimalno invazivna metoda, pri kateri apliciramo citostatik v abdomen v obliki aerosola pod povišanim pritiskom – PIPAC (Pressurized Intraperitoneal Aerosol Chemotherapy). Aerosol, če je v obliki majhnih kapljic, se v abdomnu obnaša kot plin (6). Nebulizator ali razpršilec, s pomočjo katerega iz citostatika v tekoči obliki naredimo aerosol, je bil za terapevtsko aplikacijo oz. PIPAC prvič opisan leta 2000 (7), tehnično izpopolnjen pa leta 2014 (8).

Več predkliničnih raziskav je potrdilo uspešnost terapevtskega kapnoperitoneja. V raziskavi *ex vivo* so dokazali boljše biodistribucije molekul v tumorskih celicah z metodo PIPAC v primerjavi z lavožo pri HIPEC (9). Raziskava *ex vivo* je pokazala sicer neenakomerno distribucijo citostatika po abdominalni votlini pri PIPAC. V bližini nebulizatorja, prek katerega apliciramo citostatik v aerosolu, je koncentracija zdravila pričakovano višja kot na bolj oddaljenih mestih (10).

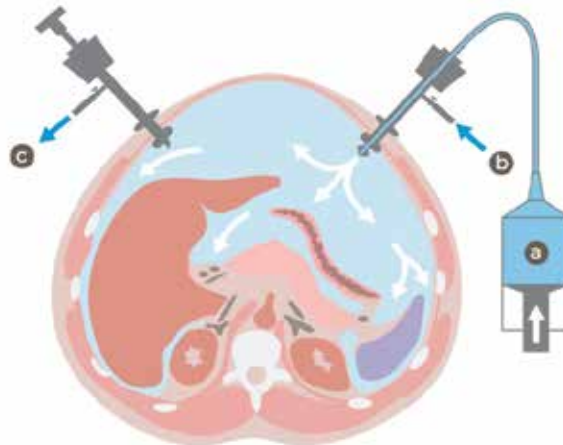
## NAČIN IZVEDBE

Tehnika PIPAC je precej standardizirana s strani skupine, ki je metodo uvedla v klinično prakso (8). Zaradi varnosti se med izvedbo uporablja posebne varnostne protokole (check lists), pri katerih mora sodelovati celotna ekipa.

V abdomnu uvedemo dva laparoskopjska troakarja premera 5 in 12 mm. Na troakarju je balon, ki napihnjem še dodatno preprečuje retrogradno iztekanje plina na mestu vstavitve troakarja skozi trebušno steno. Prek troakarja se v abdomnu ustvari z dovajanjem plina CO<sub>2</sub> pnevmoperitonej s pritiskom 12 mmHg. Sledi laparoskopjska ocena obsega bolezni z aspiracijo morebitnega ascitesa za citološki pregled. Ob laparoskopjski eksploraciji se lahko opravi tudi ekscizijska biopsija karcinoma. Sledi vstavev nebulizatorja s posebno šobo skozi 12 mm troakar, ki ga priključimo na avtomatski injektor, npr. na takšnega, kot ga uporabljamo za injiciranje intravenskega kontrasta pri rentgenskih preiskavah. Raztopina citostatika se aplicira s pretokom 0,7 ml/s in pritiskom, ne večjim od 300 PSI (ang. Pounds per square inch, enota za pritisk). Po testiranju tesnosti abdominalne votline se osebe umakne iz operacijske dvorane. Sledi aplikacija citostatika prek avtomatskega injektorja. Po aplikaciji citostatika počakamo 30 minut in nato plin iz abdomna evakuiramo prek posebnih filtrov v sistem za odpadne pline (11, 12).

Uporablja se različne citostatike v različnih shemah; Cisplatin 7,5 mg/m<sup>2</sup> telesne površine v 150 ml 0,9 % NaCl, ki mu sledi Doxorubicin 1,5 mg/m<sup>2</sup> v 50 ml 0,9 % NaCl ali samo Oxaliplatin 92 mg/m<sup>2</sup> v 150 ml 0,9 % NaCl. Pri bolnikih, ki razvijejo alergijo na derivate platine, se pri kolorektalnem raku lahko uporablja Mitomycin C 1,5 mg/m<sup>2</sup> v 50 ml 0,9 % NaCl (13–15).

Slika 1: Shematski prikaz izvajanja intraperitonealne aerosolne kemoterapije (PIPAC): citostatik (a) z injektorjem prek nebulizatorja, vstavljenega v troakar (b), apliciramo v abdominalno votlino. Prek drugega troakarja z optiko (c) plin evakuiramo skozi filtre v odvod za odpadne pline (16).



## VARNOST METODE

Varnostni ukrepi zaradi nevarnosti iztekanja aerosola v okolico v operacijski dvorani so natančno definirani. V nemški skupini so pred začetkom zdravljenja bolnikov opravili raziskavo o varnosti aplikacije citostatika z metodo PIPAC. Pri pnevmoperitoneju plin ne sme uhajati iz abdominalne votline. V ta namen uporabljajo troakarje z napihljivim balonom. Testirati je potrebno tesnost abdominalne votline brez dotekanja plina t. i. zero flow. Zaželeno je, da je operacijska dvorana opremljena po posebnem standardu. Plin s citostatikom se mora iz abdomna prek zaščitnih filtrov evakuirati v sistem za odpadne pline. V raziskavi so dokazali, da je, če upoštevamo vsa varnostna priporočila, metoda varna (6). Z ustreznim treningom in upoštevanjem varnostnih ukrepov je uvajanje metode po njihovem mnenju varno brez učne krivulje (17). Nasprotno so v francoski raziskavi imeli večji delež zapletov na začetku uvajanja metode. To so pripisovali tudi pomanjkljivi selekciji bolnikov za ta poseg (12). Kljub jasnim smernicam pa se PIPAC v različnih centrih izvaja nekoliko modificirano (15).

## UČINKOVITOST METODE

Prvič je bila metoda PIPAC uporabljena pri ljudeh leta 2011 (6). PIPAC se lahko izvaja pri vseh malignomih s karcinoma peritoneja.

Mortaliteto po posegu v raziskavah opisujejo od 0 do 8,3 % (18), morbiditeto od 0 do 37 % (11). Visoka mortaliteta je pogosto povezana s progresom bolezni in ne z neposrednim vplivom PIPAC, saj se ta večinoma izvaja pri paliativnih bolnikih. Zato PIPAC verjetno ni smiselno pri bolnikih z zelo slabo prognozo; s plevralno karcinoma, z obstrukcijo prebavil, ekstraperitonealnimi metastazami ali pri bolnikih s slabo splošno kondicijo (18). Visoko morbiditeto (37 %) so opisali v raziskavi, v kateri so uporabili PIPAC in citoreduktivno kirurgijo (peritonektomijo), zato verjetno PIPAC ni primerna metoda za sinhrono uporabo s kirurgijo (19).

Intraoperativni zapleti so lahko povezani z adhezijami zaradi karcinoma in predhodnih posegov. V raziskavi z 71 bolniki, zdravljenimi z metodo PIPAC, so imeli pri enem bolniku zaplet z laceracijo tankega črevesja zaradi adhezij, pri drugem punkcijo črevesja z Veresovo iglo pri vzpostavitvi pnevmoperitoneja in pri enem krvavitev, ki je zahtevala reoperacijo (14). V isti raziskavi

je pri enem bolniku zaradi iztekanja aerosola v steno v postoperativnem poteku prišlo do poškodbe trebušne stene, pri enem do zmerne levkopenije in pri enem bolniku na antikoagulantni terapiji do hematoma v trebušni steni. Bolnik z ocenjenim tveganjem za operativni poseg ASA 4 (klasifikacija Ameriškega združenja anesteziologov – American Society of Anesthesiology), z obilnim ascitesom, je umrl 12. pooperativni dan zaradi srčne dekompenzacije. Zaradi tega odsvetujejo opravljanje PIPAC pri bolnikih z obilnim ascitesom (14).

Opisane so tudi alergične reakcije pri manjšem številu bolnikov (3 %), ki so nastale 15–50 minut po začetku aplikacije. Po ustrezni terapiji zapletov zaradi alergične reakcije ni bilo (20).

Neuspešna izvedba PIPAC zaradi adhezij je opisana v literaturi v 0 do 17 % (11). Največkrat dostop ni mogoč pri bolnikih po poprejšnji citoreduktivni kirurgiji s HIPEC. Vendar pa HIPEC kljub temu ni absolutna kontraindikacija za PIPAC. Zdravljenje s PIPAC se lahko ponavlja na 6–8 tednov. Ležalna doba po posegu je sorazmerno kratka, v raziskavi Robella s sod. povprečno 3 dni (21), pri izbranih bolnikih se lahko izvaja tudi v okviru t. i. dnevnega hospitala (22).

V raziskavi Odendahla s sod. so analizirali kakovost življenja 91 bolnikov s terapijo PIPAC. 48 bolnikov je prejelo vsaj 2 terapiji PIPAC vsakih 6 tednov. Ob terapiji ni prišlo do bistvenega poslabšanja kakovosti življenja. Prehodno je prišlo le do zmerne povečanja merjene bolečine. Gastrointestinalni simptomi (slabost, bruhanje, obstipacija, diareja, anoreksija) se med terapijo niso poslabšali (23). V francoski raziskavi je v skupini 57 bolnikov, zdravljenih s PIPAC in predoperativnimi simptomi zaradi karcinoze, pri 63,5 % bolnikov prišlo do popolnega izginotja simptomov po terapiji (12).

PIPAC ne izključuje sistemskega zdravljenja. V raziskavi Alyamija s sod. je kar 87 % bolnikov, ki so bili zdravljeni s sistemsko kemo-terapijo in PIPAC, nadaljevalo zdravljenje s sistemsko terapijo. Bolniki so lahko zdravljeni z obema vrstama terapije zaporedoma (12). Girshally s sod. je prvi opisal PIPAC kot neoadjuvantno zdravljenje pred peritonektomijo s HIPEC. Pri 21 od 406 bolnikov je prišlo do znižanja PC-indeksa do te mere, da so bili nato radikalno zdravljeni s peritonektomijo (24).

Ocena učinka uspešnosti zdravljenja peritonealne karcinomatose s PIPAC ni preprosta. CT kaže nizko senzitivnost pri oceni učinka, še posebej pri majhnem obsegu karcinoze. Nekoliko boljši je PET-CT (25). Najbolj natančna radiološka preiskava za oceno obsega karcinoze je magnetna resonanca po protokolu za karcinozo peritoneja. Še posebno senzitivna sekvenca MRI-slikanja pa je DWI (Diffusion Weighted Imaging, difuzijsko obteženo slikanje) (26). Laparoskopija skupaj s histološko biopsijo tumorja je pomembna ne samo pri oceni obsega bolezni, ampak tudi pri oceni učinka zdravljenja (27). Za oceno učinka terapije s PIPAC je uporaben t. i. PRGS (Peritoneal Regression Grading Score), ki se je izkazal za precej ponovljivo patohistološko metodo (28). V raziskavah ocenjujejo histološki odgovor po PIPAC pri ovarijskem karcinomu v 62–88 %, kolorektalnem 71–86 % in karcinomu želodca v 70–100 % (11), kar kaže na to, da je PIPAC dobra metoda paliativnega zdravljenja. Dober učinek ima tudi na zmanjšanje malignega ascitesa ne glede na histološki tip tumorja, kar pozitivno vpliva na kakovost življenja (14, 29, 30).

## ZAKLJUČEK

PIPAC je nova metoda, ki se uveljavlja v onkologiji. Raziskave so pokazale, da je varna in da jo bolniki dobro prenašajo. Učinki terapije na zmanjšanje obsega peritonealne karcinoze so dobri, kar vpliva tudi na zmanjšanje simptomov. Kakšen je vpliv na preživetje, zaenkrat ni popolnoma jasno; trenutno potekajo številne prospektivne raziskave.

## LITERATURA

- Cocolini F, Gheza F, Lotti M, Virzi S, Iusco D, Ghermandi C, et al. Peritoneal carcinomatosis. *World J Gastroenterol* 2013 Nov 7; 19(41): 6979–94.
- Brierley JD, Gospodarowicz MK, Wittekind C. *TNM Classification of Malignant Tumours*, 8th Edition. New York: Wiley-Blackwell; 2017.
- Dedrick RL, Myers CE, Bungay PM, DeVita VT, Jr. Pharmacokinetic rationale for peritoneal drug administration in the treatment of ovarian cancer. *Cancer Treat Rep* 1978 Jan; 62(1): 1–11.
- Balthasar JP, Fung HL. Pharmacokinetic and pharmacodynamic optimization of intraperitoneal chemotherapy. *Life Sci* 1996; 58(7): 535–43.
- Tredan O, Galmarini CM, Patel K, Tannock IF. Drug resistance and the solid tumor microenvironment. *J Natl Cancer Inst* 2007 Oct 3; 99(19): 1441–54.
- Solass W, Giger-Pabst U, Zieren J, Reymond MA. Pressurized intraperitoneal aerosol chemotherapy (PIPAC): occupational health and safety aspects. *Ann Surg Oncol* 2013 Oct; 20(11): 3504–11.
- Reymond MA, Hu B, Garcia A, Reck T, Kockerling F, Hess J, et al. Feasibility of therapeutic pneumoperitoneum in a large animal model using a microvaporisator. *Surg Endosc* 2000 Jan; 14(1): 51–5.
- Solass W, Kerb R, Murdter T, Giger-Pabst U, Strumberg D, Tempfer C, et al. Intraperitoneal chemotherapy of peritoneal carcinomatosis using pressurized aerosol as an alternative to liquid solution: first evidence for efficacy. *Ann Surg Oncol* 2014 Feb; 21(2): 553–9.
- Solass W, Herbet A, Schwarz T, Hetzel A, Sun JS, Dutreix M, et al. Therapeutic approach of human peritoneal carcinomatosis with Dbait in combination with capnoperitoneum: proof of concept. *Surg Endosc* 2012 Mar; 26(3): 847–52.
- Khosrawipour V, Khosrawipour T, Falkenstein TA, Diaz-Carballo D, Forster E, Osma A, et al. Evaluating the Effect of Micropump(c) Position, Internal Pressure and Doxorubicin Dosage on Efficacy of Pressurized Intra-peritoneal Aerosol Chemotherapy (PIPAC) in an Ex Vivo Model. *Anticancer Res* 2016 Sep; 36(9): 4595–600.
- Grass F, Vuagniaux A, Teixeira-Farinha H, Lehmann K, Demartines N, Hubner M. Systematic review of pressurized intraperitoneal aerosol chemotherapy for the treatment of advanced peritoneal carcinomatosis. *Br J Surg* 2017 May; 104(6): 669–78.
- Alyami M, Gagniere J, Sgarbura O, Cabelguenne D, Villeneuve L, Pezet D, et al. Multicentric initial experience with the use of the pressurized intraperitoneal aerosol chemotherapy (PIPAC) in the management of unresectable peritoneal carcinomatosis. *Eur J Surg Oncol* 2017 Nov; 43(11): 2178–83.
- Alyami M, Mercier F, Siebert M, Bonnot PE, Laplace N, Villeneuve L, et al. Unresectable peritoneal metastasis treated by pressurized intraperitoneal aerosol chemotherapy (PIPAC) leading to cytoreductive surgery and hyperthermic intraperitoneal chemotherapy. *Eur J Surg Oncol* 2019 Jun 21.
- Kurtz F, Struller F, Horvath P, Solass W, Bosmuller H, Konigrainer A, et al. Feasibility, Safety, and Efficacy of Pressurized Intraperitoneal Aerosol Chemotherapy (PIPAC) for Peritoneal Metastasis: A Registry Study. *Gastroenterol Res Pract* 2018; 2018: 2743985.

15. Nowacki M, Alyami M, Villeneuve L, Mercier F, Hubner M, Willaert W, et al. Multicenter comprehensive methodological and technical analysis of 832 pressurized intraperitoneal aerosol chemotherapy (PIPAC) interventions performed in 349 patients for peritoneal carcinomatosis treatment: An international survey study. *Eur J Surg Oncol* 2018 Jul; 44(7): 991–6.
16. Kuchen N, Cereser T, Hailemariam S, Schoeb O. Safety and efficacy of pressurized intraperitoneal/intrathoracic aerosol chemotherapy (PIPAC/PITAC) in patients with peritoneal and/or pleural carcinomatosis: A preliminary experience. *J Med Therap* 2018.
17. Hubner M, Grass F, Teixeira - Farinha H, Pache B, Mathevet P, Demartines N. Pressurized IntraPeritoneal Aerosol Chemotherapy – Practical aspects. *Eur J Surg Oncol* 2017 Jun; 43(6): 1102–9.
18. Nadiradze G, Giger - Pabst U, Zieren J, Strumberg D, Solass W, Reymond MA. Pressurized Intraperitoneal Aerosol Chemotherapy (PIPAC) with Low-Dose Cisplatin and Doxorubicin in Gastric Peritoneal Metastasis. *J Gastrointest Surg* 2016 Feb; 20(2): 367–73.
19. Tempfer CB, Celik I, Solass W, Buerkle B, Pabst UG, Zieren J, et al. Activity of Pressurized Intraperitoneal Aerosol Chemotherapy (PIPAC) with cisplatin and doxorubicin in women with recurrent, platinum-resistant ovarian cancer: preliminary clinical experience. *Gynecol Oncol* 2014 Feb; 132(2): 307–11.
20. Siebert M, Alyami M, Mercier F, Gallice C, Villeneuve L, Berard F, et al. Severe hypersensitivity reactions to platinum compounds post-pressurized intraperitoneal aerosol chemotherapy (PIPAC): first literature report. *Cancer Chemother Pharmacol* 2018 Dec 3.
21. Robella M, Vaira M, De SM. Safety and feasibility of pressurized intraperitoneal aerosol chemotherapy (PIPAC) associated with systemic chemotherapy: an innovative approach to treat peritoneal carcinomatosis. *World J Surg Oncol* 2016 Apr 29; 14: 128.
22. Graversen M, Lundell L, Frstrup C, Pfeiffer P, Mortensen MB. Pressurized IntraPeritoneal Aerosol Chemotherapy (PIPAC) as an outpatient procedure. *Pleura Peritoneum* 2018 Dec 1; 3(4): 20180128.
23. Odendahl K, Solass W, Demtroder C, Giger-Pabst U, Zieren J, Tempfer C, et al. Quality of life of patients with end-stage peritoneal metastasis treated with Pressurized IntraPeritoneal Aerosol Chemotherapy (PIPAC). *Eur J Surg Oncol* 2015 Oct; 41(10): 1379–85.
24. Girshally R, Demtroder C, Albayrak N, Zieren J, Tempfer C, Reymond MA. Pressurized intraperitoneal aerosol chemotherapy (PIPAC) as a neoadjuvant therapy before cytoreductive surgery and hyperthermic intraperitoneal chemotherapy. *World J Surg Oncol* 2016 Sep 27; 14(1): 253.
25. Satoh Y, Ichikawa T, Motosugi U, Kimura K, Sou H, Sano K, et al. Diagnosis of peritoneal dissemination: comparison of 18F-FDG PET/CT, diffusion-weighted MRI, and contrast-enhanced MDCT. *AJR Am J Roentgenol* 2011 Feb; 196(2): 447–53.
26. Dresen RC, De VS, De KF, Van CE, Prenen H, Vanslembrouck R, et al. Whole-body diffusion-weighted MRI for operability assessment in patients with colorectal cancer and peritoneal metastases. *Cancer Imaging* 2019 Jan 7; 19(1): 1.
27. Ceelen WP. Scoring histological regression in peritoneal carcinomatosis. *Pleura and Peritoneum* 2016; 1(2): 65–6.
28. Solass W, Sempoux C, Carr N, Bibeau F, Neureiter D, Jager T, et al. Reproducibility of the Peritoneal Regression Grading Score (PRGS) for assessment of response to therapy in peritoneal metastasis. *Histopathology* 2019 Jan 27.
29. Graversen M, Detlefsen S, Bjerregaard JK, Frstrup CW, Pfeiffer P, Mortensen MB. Prospective, single-center implementation and response evaluation of pressurized intraperitoneal aerosol chemotherapy (PIPAC) for peritoneal metastasis. *Ther Adv Med Oncol* 2018;10:1758835918777036.
30. Tempfer CB, Rezniczek GA, Ende P, Solass W, Reymond MA. Pressurized Intraperitoneal Aerosol Chemotherapy with Cisplatin and Doxorubicin in Women with Peritoneal Carcinomatosis: A Cohort Study. *Anticancer Res* 2015 Dec; 35(12): 6723–9.