



Behandling af cervikale resorptioner – fire patienttilfælde

Bjørndal, Lars; Rud, Vibe

Published in:
Tandlaegebladet

Publication date:
2018

Document version
Også kaldet Forlagets PDF

Citation for published version (APA):
Bjørndal, L., & Rud, V. (2018). Behandling af cervikale resorptioner – fire patienttilfælde. *Tandlaegebladet*, 122(4), 2-12. [1384].

ABSTRACT

BAGGRUND - En hyppigt anvendt konventionel radiologisk klassifikation med fire progressionsstadier af cervikale resorptionsskader (Klasse I-IV, ad modum Heithersay) anvendes i denne artikel. Der er dårligere prognose, jo mere omfattende de resorptive skader er.

PATIENTTILFÆLDE - Fire tilfælde af cervikal resorption med stigende kompleksitet svarende til Heithersays klassifikation præsenteres, og hvor endodontiske og kirurgiske behandlingsprincipper benyttes. Ved de fremadskridende stadier er rodbehandling nødvendig udover behandling af resorptionskaviteten.

KONKLUSION - Behandling i almen praksis bør begrænses til Klasse I og II (ad modum Heithersay). Forstørrelse bør anvendes ved Klasse III og IV (ad modum Heithersay). En aflukning af overfladebruddet og fjernelse af det resorptive væv er afgørende for et godt resultat; generelt anbefales, at behandlingerne er understøttet af en CBCT-undersøgelse. Endelig kan læsionerne forekomme i forskellig progressionshastighed.

EMNEORD

Cone Beam Computed Tomography | oral surgery endodontics | external cervical resorption root canal treatment



Henvendelse til førsteforfatter:

LARS BJØRNDAL
labj@sund.ku.dk

Behandling af cervikale resorptioner – fire patienttilfælde

LARS BJØRNDAL, lektor, dr.odont., ph.d., Cariologi og Endodonti, Odontologisk Institut, Det Sundhedsvidenskabelige Fakultet, Københavns Universitet

VIBE RUD, tandlæge, privat henvisningspraksis indenfor Endodonti og Kirurgi, København

► Accepteret til publikation den 22. juni 2018.

Tandlægebladet 2018;122;xxx-xxx

Denne artikel anvendes udtrykket cervikal resorption, som i litteraturen er beskrevet med udgangspunkt i flere teorier og med deraf følgende navne: odontoclastoma (1), perifer cervikal resorption (2), invasiv ekstra kanalresorption (3), supraossøs ekstra kanalinvassiv resorption (4), perifer inflammatorisk rodresorption (5) samt sub-epitelial ekstern rodresorption (6). En meget hyppigt anvendt tilgang til de cervikale resorptioner er klassifikationen udarbejdet af Heithersay (7). Den er radiologisk illustrativ og beskriver fire stigende involveringsgrader af krone-rod-komplekset (Fig. 1 og 2A-G). Radiologisk ses en begyndende penetration af dentin ved emalje-cement-grænsen (Klasse I). Klinisk vil man ofte kunne sondere en kavitet lige under kontaktpitelet ved emalje-cement-grænsen, som slutteligt kan ende med en ganske omfattende omdannelse af dentin i både kronen og over en 1/3 ned i roden (Klasse IV), med en karakteristisk bevarelse af rodkanalen. Det reelle omfang af resorption kan optimalt understøttes ved anvendelse af CBCT (8), der vil give information til en korrekt behandlingsplanlægning (9). Cervikal resorption er ofte kendetegnet ved at udvikle sig asymptomatisk, og forandringerne forveksles ofte med interne resorptioner (10). Den vitale pulpa har formodentlig ikke en styrende rolle i udviklingen af den cervikale resorption (11). Pulpa er dog tydeligt påvirket ved sene stadier ved bl.a. erkendelsen af odontoblast atrofi, forekomst af pulpasten samt diffus kalcificering af pulpavævet (12). En reel penetration af det resorptive væv til pulpa sker ikke umiddelbart, og det skyldes tilstedeværelsen af en såkaldt perikanal resorptionsresistent skede. Denne indeholder prædentin, dentin, samt reparativ knogleaflejring og

ses i varierende tykkelse helt ned til 70 μm (12). Rodkanalen kan på et røntgenbillede således fremstå med en *lamina dura*-lignende begrænsning (se senere). Den ikke-pulparelaterede patogenese af cervical resorption understøttes af det forhold, at rodbehandlede tænder også kan diagnosticeres med ofte mere aktive cervikale resorptive læsioner (13).

I artiklen beskrives fire patienttilfælde med stigende kompleksitet af cervical resorption klassificeret svarende til Klasse II og IV (ad modum Heithersay, Fig. 1). De kliniske patienttilfælde viser eksempler på primært endodontisk behandling samt kombineret med en kirurgisk behandlingsstrategi. Slutelig rapporteres et ubehandlet forløb af cervical resorption, grundet manglende ønske om behandling fra patienten. Dette eksemplificerer forskellige progressionshastigheder af aktive læsioner i samme tandsæt. Anbefaling omkring behandlingsstrategi i almen praksis gives.

PATIENTTILFÆLDE 1

En 39-årig kvinde kommer til konsultation for uro ved tandkødet i regio 1-1. Der er ingen umiddelbare anamnesticke oplysninger om tidligere traumer eller andre kompromitterende hændelser eller tandbehandling. Patienten føler, at hun kan miste tanden, der føles meget løs. Den kliniske objektive un-

dersøgelse viser ingen kliniske tegn på lokal infektion såsom rødme, hævelse eller fistel. Ved sondering lingvalt subgingivalt på 1- konstateres en tydelig klinisk kavitet. 1- har ellers ikke patologiske pocher. Der er løsnings af 2. grad. 1- er vital vurderet elektrometrisk samt med kuldespray (Green ENDO I.C.E. The Hygienic Corporation, Akron, OH, USA). Der stilles følgende diagnose: 1- *pulpa sana et resorptio radice dentis cervicalis externa* (Klasse II ad modum Heithersay). Helbredelsesoplysninger blev gennemgået, og der var ingen kontraindikation for behandling af den eksterne resorption.

Behandling

Det excentriske røntgenbillede tydede ikke på, at de resorptive forandringer omsluttede rodkanalen (Fig. 3A). Behandlingen blev præoperativt diskuteret med patienten. Patienten blev oplyst om en forventelig god prognose vurderet ud fra læsionens udstrækning (7), men at der efterfølgende kunne blive behov for rodbehandling. Der blev planlagt en operativ opklapning lingvalt efter patientaccept. Efter lokalanalgesi blev der foretaget randsnit lingvalt fra distalt på 3- med overskæring af papiller til distalt på -3; lingvalt lægges der ikke aflastningssnit. Slimhindelappen blev rougeret fri. Resorptionskaviteten lokaliseredes ved emalje-cement-grænsen. Den blev renset med ekskavator, og der blev foretaget let boring med rosenbor på dentinoverfladen under påsprøjtning med fysiologisk saltvand. Kaviteten fremstod glat og uden resorptionslakune-lignende overflade (Fig. 3B). Granulationsvævet fra området blev fjernet med en curette. Kaviteten blev fyldt med plast med vanlig adhæsiv teknik (se detaljeret beskrivelse senere) (Fig. 3C, D).

Patienten havde ved tremåneders kontrol fortsat persistente uro fra regionen, hvorfor der blev indikation for pulpektomi. Efter kofferdamanlæg og afvaskning med 0,2 % klorhexidin iværksattes konventionel rodbehandling (Fig. 4A). Jævnfør de præ-operative røntgenbilleder (Fig. 2C, 3A) havde 1- to kanaler, hvorfor der blev mekanisk udrenset med præ-bøjede k-flex file (Fig. 4B). Der blev afsluttet med mellemseanceindlæg med calciumhydroxid samt provisorisk fyldning. Endeligt rodmål blev bestemt ved hjælp af apexlokator og røntgenbillede. Det post-operative excentriske røntgenbillede af rodfyldningen understøtter, at resorptionen ikke havde perforeret til pulpa (Fig. 4C). Post-operativt orto-radialt røntgenbillede sammenlignet med toårs røntgenkontrol viser radiologiske sunde apikale forhold efter rodbehandling og ingen progression fra det tidligere behandlede resorptionsområde. Der blev observeret sunde marginale forhold (Fig. 4D, E). Patienten havde ikke subjektive symptomer. 18-års kontrol viser uforandrede forhold, hvad angår den behandlede resorption. Der er ikke apikale forandringer, men der ses et marginalt fæstetab (Fig. 4F).

PATIENTTILFÆLDE 2

En 30-årig kvinde henvises for "underligt" udseende røntgenbillede af 6- (præoperativt røntgenbillede ses i Fig. 2F) med formodede resorptive skader. Der er ingen umiddelbare anamnesticke oplysninger om tidligere traumer eller anden kompromitterende hændelse eller tandbehandling. Kvinden havde som barn modtaget ortodontisk behandling. Den kliniske objektive ▶

Heithersay resorptionsklasser

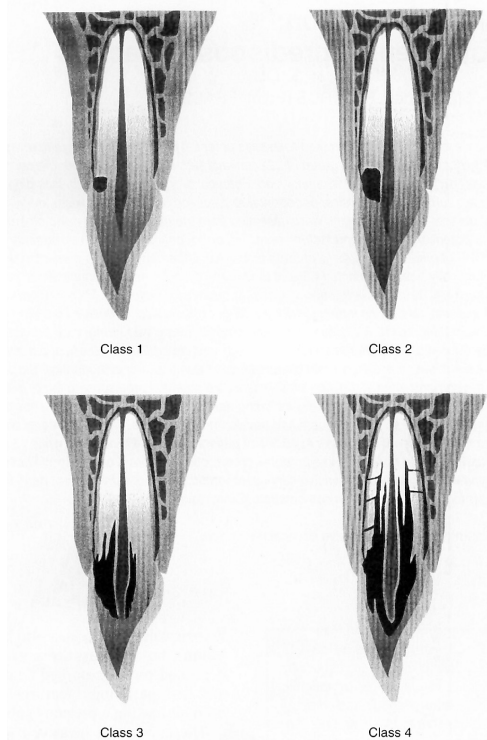


Fig. 1. Heithersays klassifikationskriterier af cervical resorption.

Fig. 1. Heithersay's classification sketch of cervical resorption.

undersøgelse viste ingen kliniske tegn på lokal infektion såsom rødme, hævelse eller fistel. Det var ikke muligt klinisk at sondere en indgang for den cervikale resorption. 6- var vital, vurderet elektrometrisk samt med kuldespray (Green ENDO I.C.E.

The Hygienic Corporation, Akron, OH, USA). Radiologisk blev der konstateret en translucent zone omgrænsende særligt den distale rodkanal til mere end 1/3 af roden samt furkaturen. Der var udvidet parodontalspalte mesialt (Fig. 2F). Der stilles føl-

Cervikale resorptionsklasser klinisk

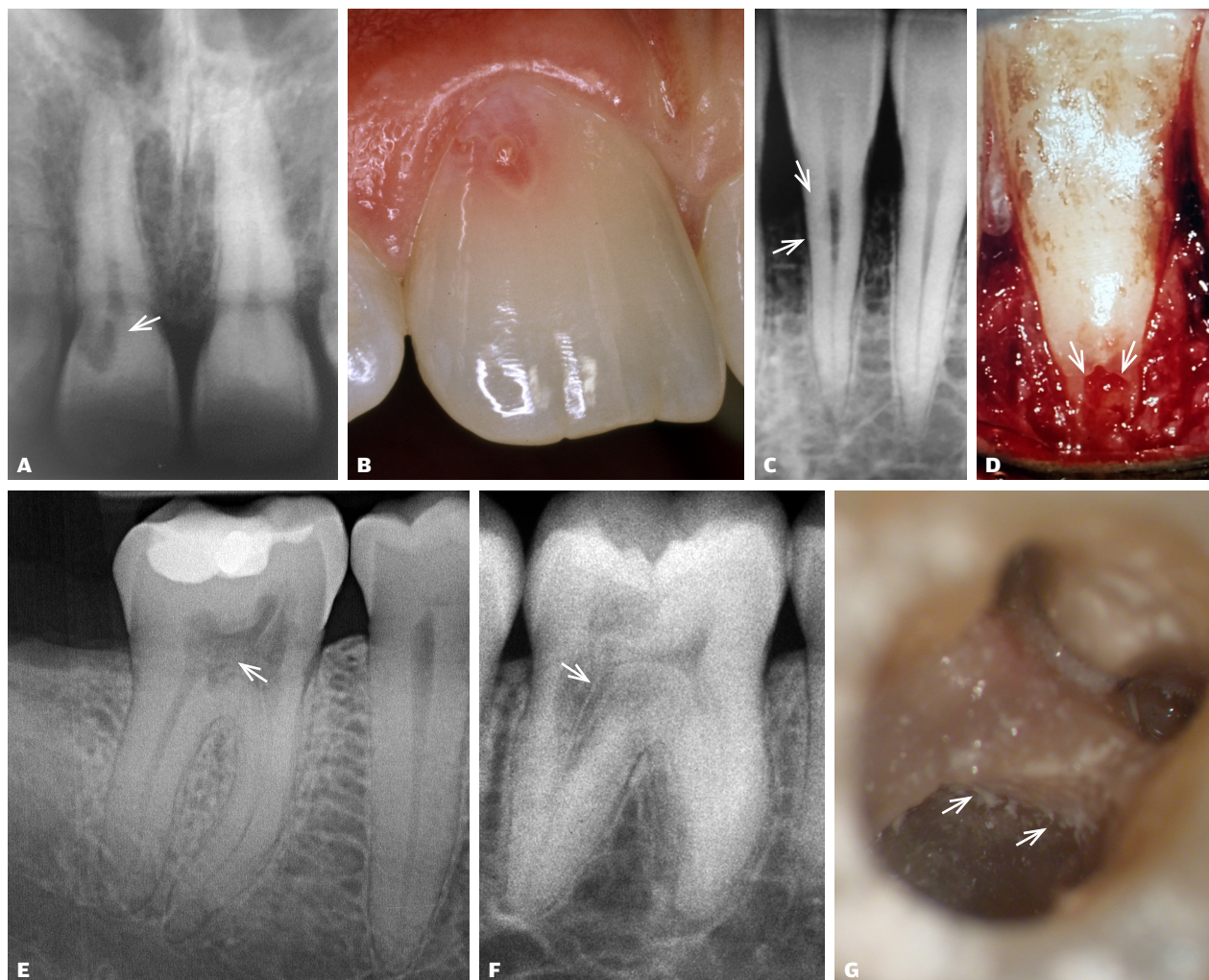

Fig. 2. Radiologiske og kliniske detaljer af stigende stadier af cervical resorption svarende til Klasse I, II, III og IV ad modum Heithersay (7).

Klasse I (hvid pil, **A**) læsion på +1 med undermineret emalje, så den fremstår som en lyserød læsion (**B**), men forventes at kunne behandles uden involvering af pulpa.
Klasse II læsion på -1 (hvide pile, **C, D**). Læsionen kan være vanskelig at differentialdiagnosticere ift. interne resorptioner, excentriske radiologiske optagelser, eller CBCT kan være indiceret for at vurdere penetrationens omfang (*Patienttilfælde 1*).
Klasse III (**E**) involverer mindre end 1/3 af roden. Her på aktuelle 6- involverer resorptionen også furkaturen (hvid pil).
Klasse IV (**F**) involverer mere end 1/3 af roden. Den distale rodkanal på 6- fremstår her med en langstrakt lamina dura-lignende begrænsning (hvid pil) som udtryk for, at den resorptive proces omslutter rodkanalen. En klinisk detalje fra operationsmikroskopet viser læsionen i den furkale del (hvide pile) før mekanisk overfladerensning (*Patienttilfælde 2*) (**G**).

Fig. 2. Radiological and clinical details of progressing stages of cervical resorption corresponding to classes I, II, III and IV according to Heithersay (7).

Class I (white arrow, **A**) lesion located on +1, with undermining enamel appearing as a pink spot lesion (**B**), but can be expected to be treated without the involvement of pulp.
Class II lesion at -1 (white arrows, **C, D**). The lesion may be difficult to differentiate from internal resorption, but eccentric radiological recordings or CBCT of these lesions may be indicated to assess the degree of penetration (*Case 1*).
Class III (**E**) involves less than 1/3 of the root. Here, the lesion of 6- also involves the furcation (white arrow).
Class IV (**F**) The resorptive process involves more than a 1/3 of the root. The distal root canal of 6- appears like a tube with a lamina dura-like appearance (white arrow), indicating that the resorptive process encloses the root canal. A clinical detail from the operation microscope shows the lesion in the furcal part (white arrows) before the surface cleansing with a 'longneck' (*Case 2*) (**G**).

gende tentative diagnose: 6- *pulpitis irreversibilis et parodontite apicale et resorptio radice dentis cervicalis externa* (Klasse IV ad modum Heithersay). Helbredsoplysninger blev gennemgået, og der var ingen kontraindikation for behandling.

Kirurgisk resorptionsbehandling (klasse II, -1)

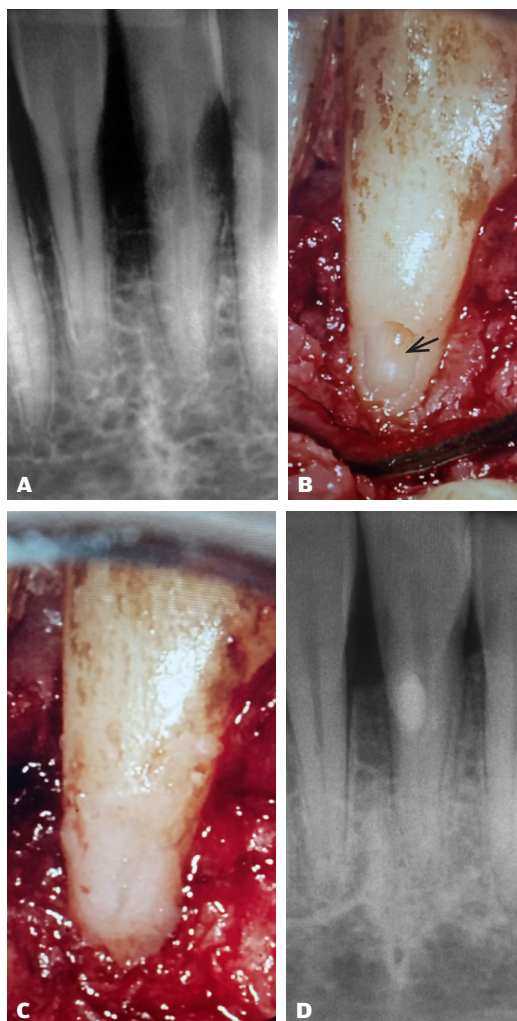


Fig. 3. Patienttilfælde 1: Behandling af ekstern cervical rodresorption Klasse II, -1. Excentrisk præ-operativ radiologisk optagelse viser, at det translucente område kan eksponeres fri af rodkanalen, men tæt relation til rodkanalkomplekset kan ikke udelukkes (A). Efter rensning af den resorptive kavitet (sort pil) er der ikke perforation til pulpa (B). Kaviteten forsejlet med plast (C). Post-operativ radiologisk optagelse af behandlingen viser placering af radiopak fyldning (D).

Fig. 3. Case 1: Treatment of external cervical root resorption class II, -1. Eccentric pre-operative radiographical recording shows that the translucent region can be exposed free of the root canal, but close relation to the root canal complex is apparent (A). After cleansing of the resorption cavity (black arrow) there is no perforation for pulp (B). The cavity is sealed with resin (C). Post-operative radiograph shows a radiodense filling (D).

Klinisk relevans

Endodontiske og kirurgiske behandlinger af cervikale resorptioner ad modum Heithersay gennemgås. Det er behandlingsforløb over flere seancer, og ikke sjældent skal en pulpektomi udføres af tekniske grunde, fordi den invasive cervikale resorption kan omslutte rodkanalen fuldstændig. Behandlingerne bør ske under brug af forstørrelse. En realistisk vurdering i almen praksis vedrørende behandling af cervikal resorption er, at den bør begrænses til Klasse I og II (ad modum Heithersay) og med anbefaling af, at den er understøttet af en CBCT-undersøgelse. Såfremt man ikke arbejder under forstørrelse, bør henvisning foretages og ikke mindst ved Klasse III og IV. En aflukning af overfladebruddet og fjernelse af det resorptive væv er afgørende for et godt resultat. Cervikale resorptive læsioner kan have forskellige progressionshastigheder, hvilket understreger vigtigheden af kontinuerlig kontrol, både før og efter behandling.

Behandling

Behandlingen blev præoperativt diskuteret med patienten. Der blev informeret om, at rodbehandling var nødvendigt, ikke fordi pulpa var beskadiget, men fordi omfanget af den resorptive skade gjorde det teknisk umuligt at bevare pulpa (8). Der blev oplyst om en rimelig prognose vurderet ud fra omfang af læsionen (7). Efter patientaccept blev der foretaget endodontisk behandling dels af rodkanalsystemet, dels af resorptions-skaden. I første seance blev der foretaget konventionel oplukning samt anlæg af aseptisk arbejdsfelt, mekanisk udrensning efter standardprotokol. Calciumhydroxid blev anvendt med henblik på opnåelse af hæmostase fra det resorptive område, men også som medikamentel seance, grundet tentativ apikal oplukning mesialt. Der blev undervejs skyllet med 2,5 % natriumhypoklorit svarende til 10 ml pr. kanal. Ved andet besøg udførtes let mekanisk overfladerensning med langhalset rosenbor under mikroskop for at fjerne den resorptionslakune-lignende overflade (Fig. 2G). Klinisk ses resorptionskaviteten ren i overfladen efter rensning (Fig. 5A). 6- blev rodfuldt efter kontrol med "pointbilleder" (Fig. 5B, C) med guttaperka points. Til rodfyldning af den resorptive kavitet blev der anvendt koldtflydende guttaperka-sealer, Guttaflow (Fig. 5D), som netop var introduceret på den tid (2004).

Kontrol

Behandlingsresultatet blev kontrolleret efter 14 år, og sammenlignet med det postoperative røntgenbillede er der ingen progression fra den tidligere behandlede resorptive region, og der ses sunde apikale forhold (Fig. 6A,B).

PATIENTTILFÆLDE 3

Med dette tilfælde dokumenteres, hvad man fandt ved en histologisk biopsi svarende til en aktiv progredierende ▶

Tilstødende rodbehandling (Klasse II, -1)

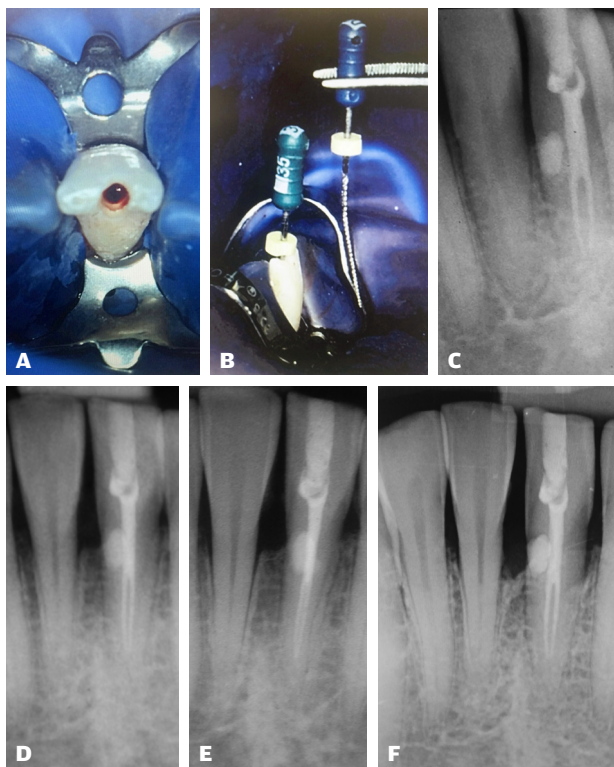


Fig. 4. *Patienttilfælde 1:* Endodontisk efterbehandling af cervikal resorption (Klasse II, -1). Efter aseptisk arbejdsfelt (A) udføres en konventionel pulpektomi behandling af -1, grundet persisterende subjektive symptomer fra regionen. Der lokaliseres 2 kanaler, der udrenses ved anvendelse af præ-bøjede håndinstrumenter (B). Excentrisk post-operativt røntgenbillede af rodbehandlingen viser ingen kommunikation mellem den fyldte resorptive læsion og rodkanalerne (C). Post-operativt orto-radialt røntgenbillede (D) viser sammenlignet med 2-års kontrol sunde apikale forhold (E). 18-års røntgenbilledkontrol viser uforandrede forhold svarende til det tidligere behandlede resorptive område samt sunde apikale forhold, men der ses et lokalt marginalt fæstetab (F).

Fig. 4. *Case 1:* Endodontic post-treatment of the cervical resorption (class II, -1). After preparation of the aseptic working field (A), a conventional pulpectomy is performed due to persistent subjective symptoms from -1. Two roots are present and instrumented using pre-bent hand instruments (B). Eccentric post-operative radiograph of root canal treatment shows no communication between the filled resorptive lesion and the root canal (C). Post-operative ortho-radial radiograph (D), compared with 2-yr follow-up reveals sound apical conditions (E). 18-yr follow-up shows unchanged conditions of the previously treated resorptive area as well as sound apical conditions, but a local marginal bone loss is observed (F).

cervikal resorption (Klasse IV). En 31-årig mandlig patient henvender sig med meget omfattende resorptionssskade svarende til en bropille 3- (Fig. 7A). I første omgang mistænkes området for manglende behandling af caries under kronkant. Ingen pulpitis-lignende symptomer, men patienten kan mærke broen fra regio 3- til 1-. Der er ingen historik omkring traumer eller anden behandling. Patienten oplyser om en ekstrem uvane med at skære tænder, så de kan

Endodontisk resorptionsbehandling (Klasse IV, 6-)

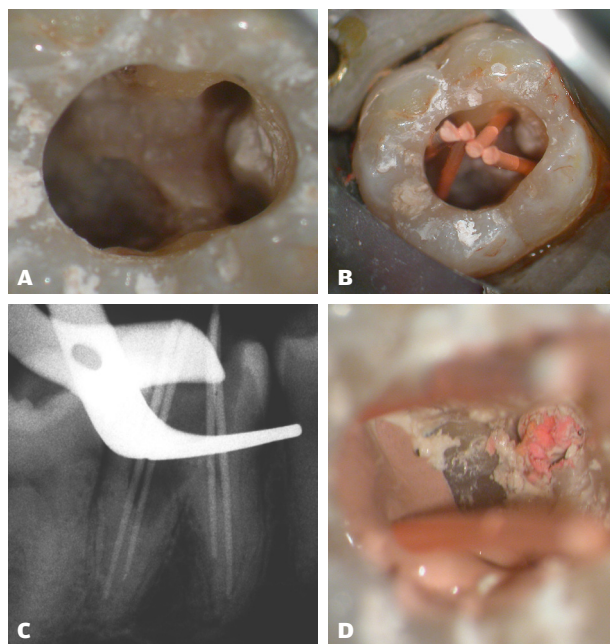


Fig. 5. *Patienttilfælde 2:* Endodontisk behandling af cervikal resorption Klasse IV på 6-, involverende en pulpektomi (præoperativt røntgenbillede vist i Fig. 2F). Efter afvaskning af resorptionskaviteten ses en ikke-blødende overflade (A). forinden var tanden mekanisk udrenset og havde haft calcium hydroxidindlæg med henblik på opnåelse af koagulation fra omfattende blødning fra de resorptive læsioner. Et point-billede anvendtes med henblik på kontrol af rodkanalerne ift. resorptionskavitets omfang efter rensning (B, C). Masterpoint ses cementseret med guttaflow (D).

Fig. 5. *Case 2:* Endodontic treatment of invasive cervical root resorption class IV at 6-, involving a pulpectomy (pre-operative radiograph is shown in Fig. 2F). After cleansing of the cavity, a non-bleeding surface is observed (A). Before the tooth was instrumented, a calcium hydroxide setting was carried out, for the control of the extensive bleeding from the resorption lesions. A masterpoint control was used for the evaluation of the extent of the resorption cavity after instrumentation (B, C). Masterpoint sealed with guttaflow (D).

bevæge sig frem og tilbage. Ved den objektive undersøgelse blev det bekræftet, at tandsegmenter bilateralt i underkæbemolarregionen samt i fronten var tydelig mobile og kunne bevæges flere mm i facio-lingval retning. Ved 3- lokaliseres en dyb kavitet svarende til kronkant i horisontal retning. Pochemåleren kan penetrere op til 5 mm horisontalt (Fig. 7B). Tandens vurderes vital. Røntgenbillede af læsionen viser en stor cervikal resorptionssskade med lamina dura-lignende forandring ned langs roden over 1/3, svarende til Klasse IV (Fig. 7A). Der stilles følgende diagnose: 3- *pulpa sana et resorptio radialis dentis cervicalis externa* (Klasse IV ad modum Heithersay). Helbredsoplysninger blev gennemgået, og der var ingen kontraindikation for behandling. Flere tænder har resorptive læsioner i mindre grad; patienten ønsker kun nærværende tand forsøgt behandlet (se også *Patienttilfælde 4* for multiple læsioner).

14-års kontrol (Klasse IV, 6-)

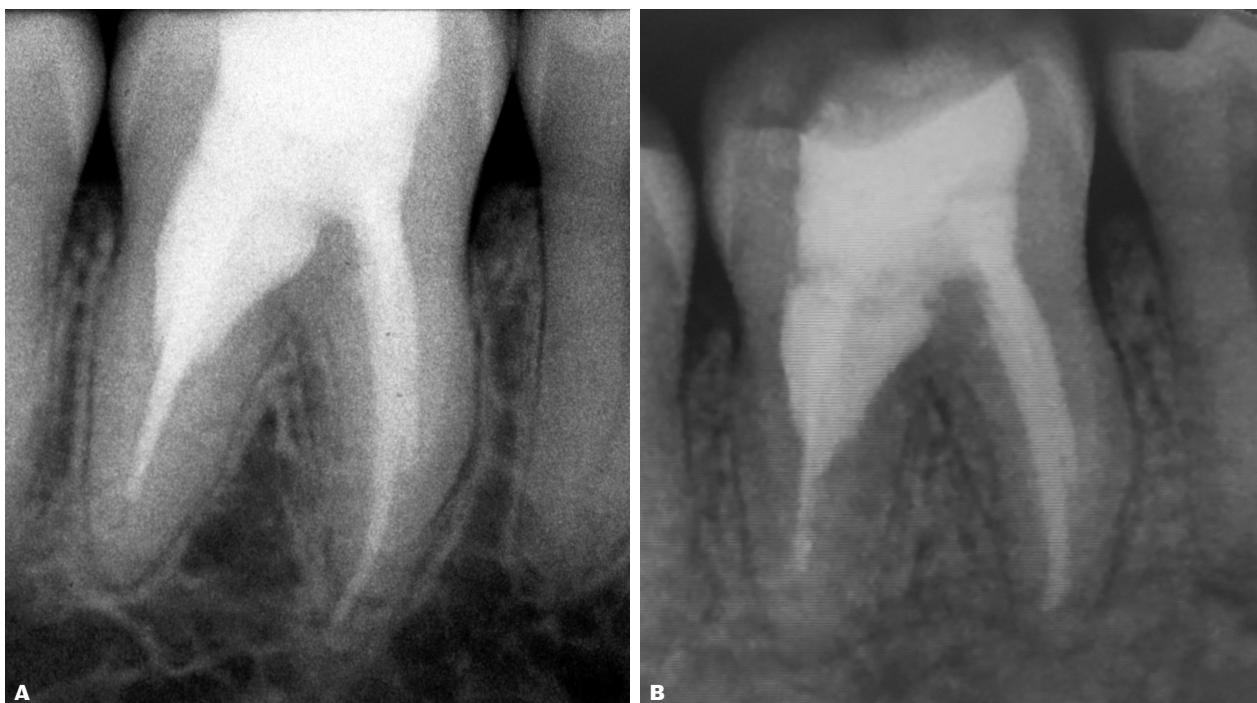

Fig. 6. Patienttilfælde 2: Præ-operativt røntgenbillede af 6- (Fig. 2F), postoperativt (A) og efter 14 år (B). Bemærk, sealer overskud mesialt er væk, og den distale rodfyldningshomogenitet synes reduceret. Der ses normale apikale forhold. Patienten har ingen subjektive symptomer.

Fig. 6. Case 2: Pre-operative radiograph of 6- (Fig. 2F), post-operative (A) and after 14 years (B). Note, sealer excess mesialt has dissolved, and the homogeneity of the distal root filling seems reduced. Healthy apical conditions are seen. The patient has no subjective symptoms.

Behandling

Der anlægges lokalanalgesi. Der blev foretaget randsnit med papiller omkring tanden med resorption og aflastningssnit ved nabotænder. Efter rouginering lokaliseredes resorptionskaviteten (Fig. 7C). Ved fjernelse af det resorptive væv er mængden af et sådant omfang, at der kan foretages en biopsi af det udtagne væv (Fig. 7C). Den histologiske prøve viser et epitelbeklædt granulationsvæv med partier af dentinfragmenter med egentlige histologiske resorptionslakuner som udtryk for det aktive progressionsforløb. I denne biopsi dog uden tydelig tilstedeværelse af mangekernede odontoklaster (Fig. 7D, E).

Kaviteten blev rensat for alt blødtvæv med ekskavator. Granulationsvæv i området blev fjernet med curette. Resorptionskaviteten blev boret let med rosenbor under påsprøjtning med fysiologisk saltvand, således at overfladen var glat og ren uden en resorptionslakune-lignende overflade. Via resorptionskaviteten foretages mekanisk udrensning af rodkanalen med Niti-flex håndfile op til #40 samt skylning med natriumhypoklorit 2,5 % (12 ml) og umiddelbart efterfulgt af rodfyldning med kold lateral teknik under anvendelse af guttaperka og ZnO-eugenolholdig sealer. Resorptions-kaviteten aflukkes herefter, hvor der forinden er tørslagt med 2 dråber 1 % adrenalin på

Spongostan Dental, der forblev i kaviteten i ca. 2 min. Herefter blev dentinen i resorptionskaviteten gnutbet med EDTA gel på en microbrush i 20 sek., derefter skylning med saltvand og aftørring med luft (Fig. 7F). Gluma desensitizer på microbrush blev gnutbet ind i resorptionskaviteten i 20 sek., derefter tørret med luft jf. standardprotokol for anvendelse af retroplast (14). Kaviteten blev fyldt med en kemisk polymeriserende resin og fyldningsplast (Fig. 7G). Efter polymerisering af den kemisk polymeriserende plast blev overfladen aftørret med alkohol for at fjerne det ikke polymeriserede ilt-inhiberede overfladelag. Efterfølgende blev der foretaget afglatning af fyldningskanter med en skarp culter. Der blev udført grundig skylning af operationsfeltet med saltvand før suturering. Postoperativt røntgenbillede viste den omfattende udstrækning af den behandlede cervikale resorption (Fig. 7H).

Kontrol

Ved kontakt med egen tandlæge blev det oplyst, at efter 12 år mistedes fyldning, og 3- var knækket (Fig. 7I). Klinisk kunne der endvidere konstateres en fortsat løsning ikke bare svarende til 3-, men til flere tænder. Årsag vurderes til at være som følge af den ekstreme uvane samt et efterfølgende progredieren- ▶

Endodontisk resorptionsbehandling (Klasse IV, 3-)

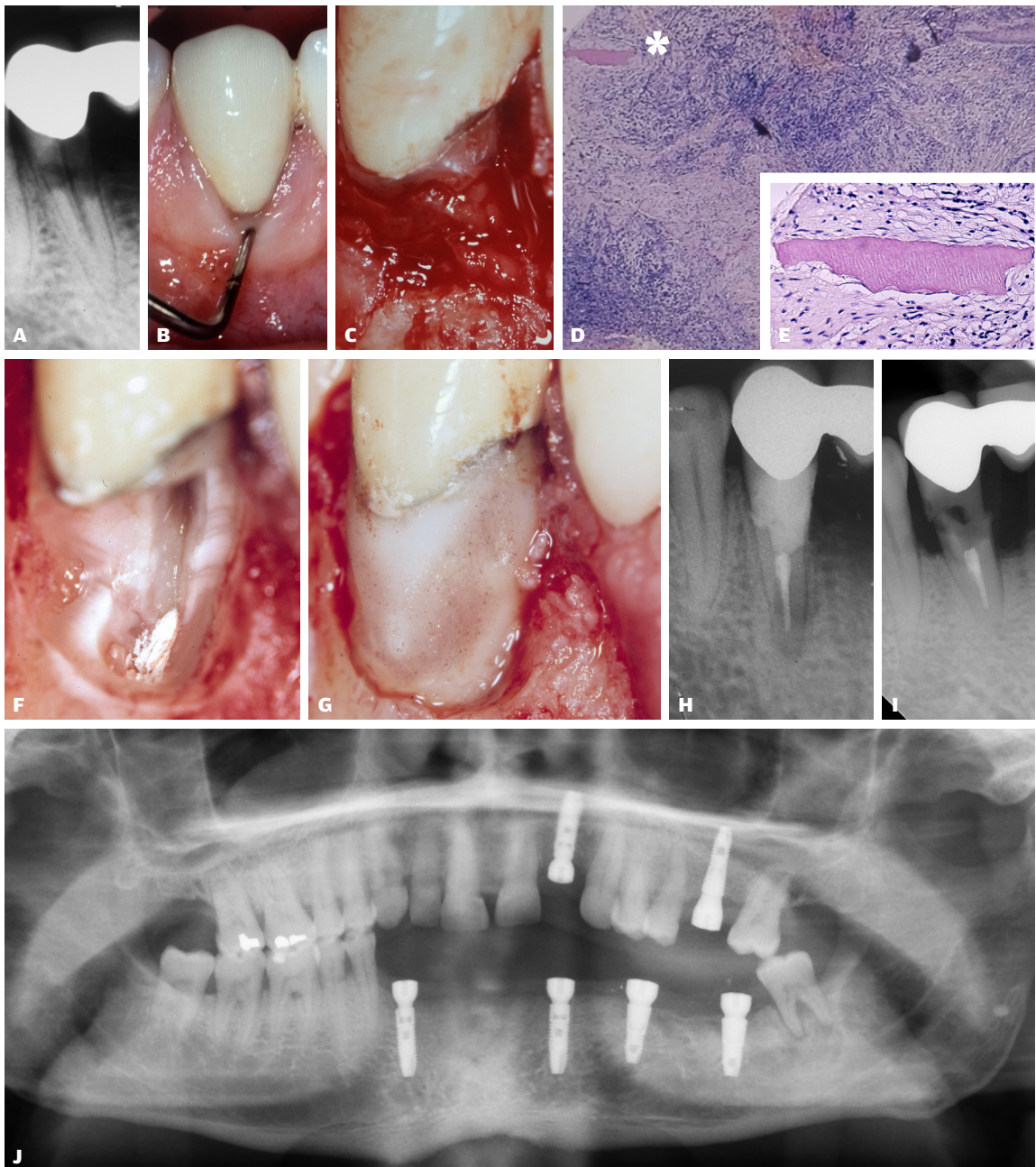


Fig. 7. Patienttilfælde 3: I relation til bropille 3- ses radiologisk en translucent (resorptiv) proces > 1/3 af roden. Endvidere fremstår rodkanalen med en langstrakt lamina dura-lignende begrænsning (hvide pile, **A**). Klinisk kan der konstateres en omfattende kavitet, hvor en pochemåler kan placeres 5 mm horisontalt ved kronekant (**B**). Resorptionskavitet facialt 3- efter rougingering (**C**). Biopsisvar fra den cervikale resorption beskriver epitelceller perifert i prøven samt centrale partier af dels bindvævs-celler dels inflammationsceller (**D**) samt fragmenter af dentin (sort asterisk). En større gengivelse af dentinfragmentet viser tegn på histologiske resorptionslakuner (**E**), men uden mangekernede odontoklaster. Kavitet ses efter klinisk rengøring (**F**) og efter plastfyldning (**G**). Det post-operative billede (**H**). 12 år post-operativt mistes fyldning, og 3- er knækket (**I**). Der er udført omfattende implantatbehandling, ikke bare i aktuelle region, men svarende til øvrige involverede løsnede tænder (**J**).

Fig. 7. Case 3: The lesion involves radiographically the root > 1/3, and with a lamina-dura like appearance along the root (white arrows, **A**). Clinically an extensive cavity can be found and a 5 mm horizontally probing can be performed at the crown edge (**B**). The buccal resorption cavity after retraction (**C**). Biopsy of the cervical resorption discloses presences of connective tissue cells and inflammatory cells (**D**), as well as fragments of dentin (black asterisk). A larger representation of the dentin fragment shows signs of histological resorption lacunae (**E**), but without odontoclasts. Cavity is seen after cleansing (**F**), and after restoration with composite (**G**). Post-operative radiograph shows indirectly the large extent of the resorptive class IV lesion (**H**). 12 years post-operatively, the restoration was lost and 3- was fractured (**I**). Major implant treatment was performed, not only in the actual region but also corresponding to several other teeth (**J**).

Multiple læsioner

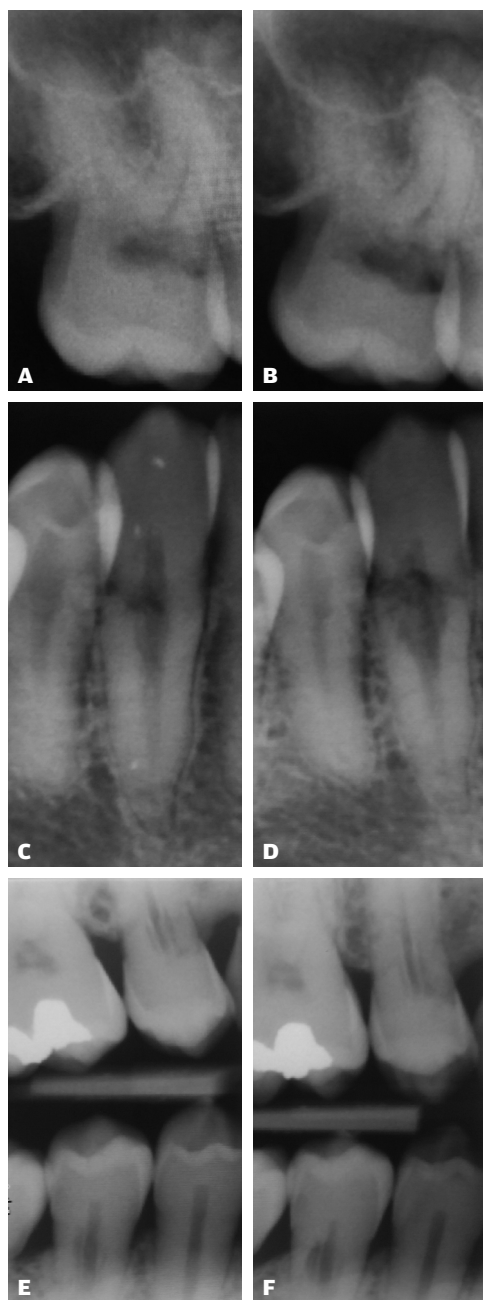


Fig. 8. Patienttilfælde 4: Eksempel med multiple asymptomatiske cervikale resorptioner med ukendt ætiologi, og som ikke ønsker behandling. Over en 2-årig periode dokumenteres fra 2009 (A, C, E) til 2011 (B, D, F) ubehandlede progressionsforløb med forskellig aktivitet. Facialt svarende til 7+ (A) og 3- (C) ses en tydelig øget translucens efter 2 år (B, D). Svarende til præmolarerne 5+/5- ses ikke tilsvarende udvikling.

Fig. 8. Case 4: Patient with multiple asymptomatic cervical resorptions with unknown aetiology who do not want treatment. Following a 2-yr period, documented from 2009 (A, C, E) to 2011 (B, D, F) examples of various progressions are observed. At a buccal-lingual plane corresponding to 7+ (A) and 3- (C), a marked increase in translucency is noted after 2 years (B, D). In contrast, no similar development is noted of the resorptive lesions in premolars 5+/5-.

de marginalt fæstetab grundet *parodontitis marginalis*. Med henblik på løsning af problemet havde egen tandlæge iværksat implantatbehandling (Fig. 7J). Bemærk, at udtrykket resorptionslakune-lignende også anvendt ved *Patienttilfælde 1* er klinisk "slang" og beskrives også som en bikube-lignende overflade (15).

PATIENTTILFÆLDE 4

Dokumentation af ubehandlede og samtidig progredierende resorptionstilfælde er selvkært sjældne, men grundet aktuell 30-årig mands ønske om ikke at modtage færdigbehandling ses her dokumenteret et ubehandlet progressionsforløb for flere tænder i tandsættet over en toårig periode fra 2009 til 2011 (Fig. 8A-F). Bemærk, læsionerne har forskellig progressionshastighed. Navnlige repræsenterer +4 et særligt hurtigt progressionsforløb (Fig. 9A-D). Roden er næsten totalt omdannet, men med erkendelse af en isoleret rodkanalstruktur (Fig. 9B-D). Klinisk hænger det koronale fragment kun fast grundet det resorptive vævs kommunikation med gingiva. I modsætning til +4 fremstår 5+ med en væsentlig langsommere progression (Fig. 8E, F).

DISKUSSION

I denne artikel rapporteres cervikale resorptioner med stigende kompleksitet svarende til klassifikationen beskrevet af Heithersay (7) og med eksempler på overvejende vellykkede behandlingsresultater selv efter flere års observation. Dette er nok mere som udtryk for, hvad der kan lade sig gøre, end at det kan forventes. En realistisk vurdering i almen praksis omkring tiltag til behandling af cervikal resorption bør begrænses til Klasse I og II (ad modum Heithersay) og med anbefalingen, at det er understøttet af en CBCT-beskrivelse. Såfremt man ikke arbejder under forstørrelse, bør henvisning foretages, ikke mindst ved Klasse III og IV (15), hvor sidstnævnte ofte vil ende med en umiddelbar ekstraktion.

Den primært radiologiske Heithersay klassifikation er god at kende (Fig. 1), idet den hurtigt sætter de kliniske og radiologiske fund ind i en kontekst, hvor man kan vurdere en progressionshastighed af de resorptive forandringer over tid. Forventningerne til et korrekt behandlingsvalg baseret alene på Heithersays radiologiske klassifikation kommer dog til kort ved sammenligning med en CBCT-analyse (9), men anvendelsen af klassifikationen kan være den første diagnostiske pejling i privat praksis.

Behandling af *Patienttilfælde 1* blev iværksat i år 2000 uden en indledende CBCT-analyse. Selv ved Klasse I og II-læsioner kan der drages tvivl om penetrationsdybden samt relationen til rodkanalen i et facio-lingvalt aspekt på baggrund af konventionelle røntgenbilleder. Det er således muligt, at en indledende CBCT-analyse havde resulteret i en pulpektomi. *Patienttilfælde 2* har tilsvarende efter behandling et omfang, som er større end den præoperative status. En CBCT-analyse ville have afsløret dette, om det så havde betydet, at tanden var blevet ekstraheret, er et interessant diagnostisk aspekt, der ikke skal omtales yderligere. Til trods for de gennemgående vellykkede kontrolbesøg i denne rapport på selv omfattende resorptioner (Klasse

III eller IV) må det forventes, at tænder med en Klasse IV-læsion har en dårlig prognose. Det skal også bemærkes, at grunden til, at 3- er bevaret 12 år efter behandling, til trods for en omfattende cervikal resorption (*Patienttilfælde 3*), kan skyldes, at tanden har været broplille og dermed haft en anden belastning og funktion, end hvis den havde været enkeltstående.

Ved behandling af de cervikale resorptioner er der i litteraturen rapporteret om anvendelse af trichloreddikesyre som et bidrag til at minimere forekomst af det resorptive væv i kaviteten efter fjernelse af granulationsvævet (7). Væsken er voldsomt ætsende ved kontakt med blødtvæv og er ikke anvendt i nogen af de rapporterede tilfælde i nærværende arbejde. Det er tidligere blevet diskuteret, at overfladebehandling med trichloreddikesyre af dentin måske ikke er egnet til binding med hverken en dentinadhæsiv eller glasionomer-cement, fordi den etablerede demineraliseringsdybde af dentinen er så omfattende, at en adhæsiv ikke vil infiltrere optimalt (15), men det er ikke systematisk undersøgt. Anvendes trichloreddikesyre, skal kaviteten herefter som minimum bores "frisk" i overfladen. Som alternativ til eliminering af potentielt beliggende resorptivt væv er der i denne artikel primært anvendt en mekanisk rensning med bor samt calciumhydroxid. I *Patienttilfælde 1* og *3* er dentinbinderen Gluma anvendt som standard i den eksisterende adhæsivprotokol ved anvendelse af retroplast (14). Det kan ikke udelukkes, at Gluma samtidig kan have en bremsende effekt på resorptionsvævet, eftersom det indeholder glutaraldehyd. Klasse III og IV-læsioner er ofte karakteriseret ved kraftig blødning. Det kan anbefales, at man indleder med den ofte nødvendige

pulpektomi med efterfølgende calciumhydroxidindlæg. Dette vil i de fleste tilfælde skabe mulighed for at vurdere omfanget af den resorptive læsion (*Patienttilfælde 2*). I næste besøg, typisk efter en uge, vil klumper af koaguleret resorptivt væv kunne skylles væk, og så vidt muligt kan den cervikale region intra-koronalt inspiceres med mikroskop. Ikke sjældent opstår ny blødning i denne fase. Det vil også ved denne lejlighed være muligt at vurdere, om videre behandling er realistisk. Anvendelse af el-cauter under mikroskop er i denne artikel anvendt på linje med fjernelse af prolifereret gingiva, hvor eksempelvis anlæg af en vanskelig subgingival præparationsgrænse skal foretages subgingivalt. En punktberøring af blødende partier i kaviteten er en mulighed for hæmostase; om eliminering af det invasive resorptive væv vil ske samtidig, er dog spekulativt. Svarende til *Patienttilfælde 3* foretages pulpektomi efter rensning af resorptionskaviteten, men primært fordi kavitets størrelse og beliggenhed betyder, at rodbehandlingen kan gennemføres via kaviteten.

Patogenesen og ætiologien er fortsat ikke fuldt afdækket for cervikal resorption (ad modum Heithersay). Den anatomiske profil af emalje-cement-grænsen vurderes som værende en prædisponerende faktor i de tilfælde, hvor cement og emalje ikke er sammenfaldende med blottet dentin til følge (16). Denne blottelse kan være anatomisk betinget (17), iatrogen eller traumatisk forårsaget. På et materiale bestående af ekstraherede vitale tænder har Mauvridou et al. (12) for nylig præsenteret en mere nuanceret opfattelse vedrørende patogenese af de cervikale resorptioner som værende inddelt i to faser, en resorptiv

Hurtig progression

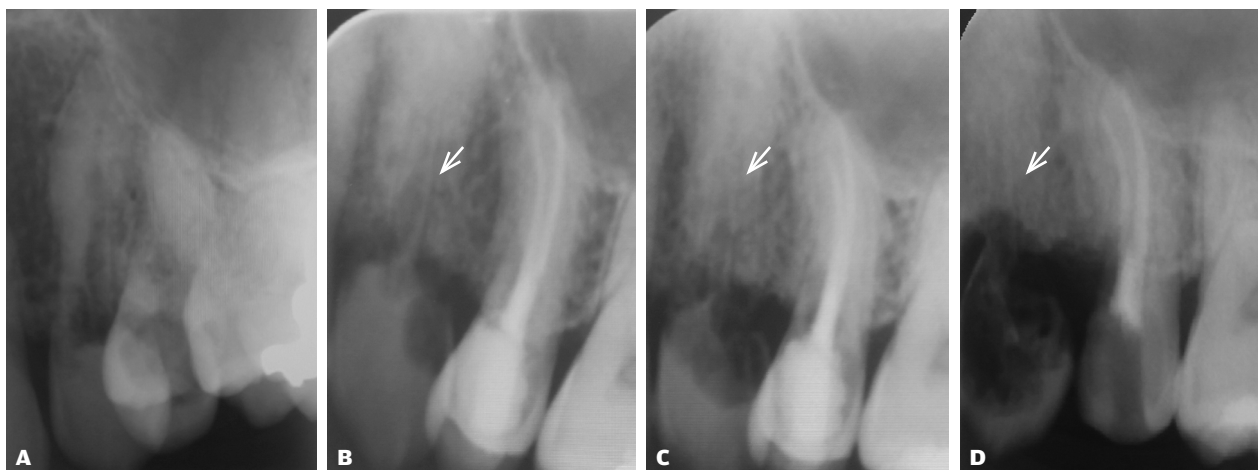


Fig. 9. *Patienttilfælde 4:* Behandling af +5 kan i 2009 iværksættes grundet symptomer (A) og kunne færdiggøres, dog uden afslutning med endelig koronal forsegling (B). Som anført ønskede aktuel patient ikke yderligere behandling af tandsættet, hvorfor også cervikal resorption +4 henstår ubehandlet (A-D). +4 progredierer særlig hurtigt, og i 2011 er tandroden stort set forsvundet. Rester af rodkanalens begrænsning kan ses i knoglen (hvid pile B-D), mens det koronale fragment gradvist mindskes. Fragmentet sidder i 2011 reelt kun via et blødtvævshæfte til gingiva samt svarende til de sidste rester fra rodkanalen (D).

Fig. 9. Case 4: Treatment of +5 could in 2009 be initiated due to symptoms (A) and could be completed but without a final coronal seal (B). As indicated, the current patient did not want to be treated, therefore the cervical resorption +4 remains untreated (A-D). +4 progresses very quickly and in 2011 the tooth root has largely disappeared. Remains of the root canal restriction can be seen in the bone (white arrows B-D) while the coronal fragment gradually decreases. In 2011, the fragment is only present due to a soft tissue communication to gingiva, and remnants of the root canal (D).

Multifaktorielt eksempel

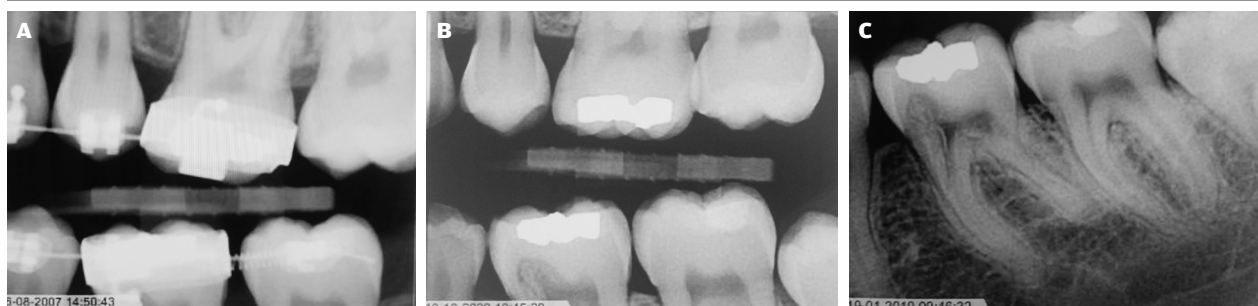

Fig. 10. Efter ortodontisk indiceret fjernelse af præmolaren iværksættes ortodontisk behandling (A). Efter fjernelse af apparatur ses en tydelig udvikling af en cervical resorption Klasse III (ad modum Heithersay) på 6'eren efter en periode på godt 2 år fra 2007 til 2009 (B). Røntgenbilledet fra primo 2010 viser læsionens begyndende udstrækning i roden (C).

Fig. 10. Orthodontic treatment is initiated after orthodontically indicated removal of the premolar (A). After removal of the orthodontic band a clear development of a cervical resorption class III (ad modum Heithersay) is seen in the first mandibular molar, after a 2-yr period from 2007 to 2009 (B). The radiograph from primo 2010 shows the initial extend into the root (C).

og en reparativ fase. I Heithersays klassifikation fra 1990'erne (7) indgår ikke opfattelsen af, at der i den resorptive proces er remodeleringsmekanismer til stede, samt at det kan forekomme på rodbehandlede tænder, og endelig er vurderingen i et facio-lingvalt aspekt begrænset, hvad angår det rummelige omfang af resorptionen, hvis ikke CBCT anvendes.

De hyppigste tre årsager for cervikale resorptioner har klassisk været som følge af ortodontisk behandling, traumer eller blegning. I ældre litteratur har der været en del af patienttilfældene, som ikke har kunnet henføres til en årsag (18). I et nyligt arbejde med anvendelse af særligt nuancerede interviews af patienter med cervical resorption var det muligt at kortlægge stort set alle patienttilfælde (19). I majoriteten vurderedes årsagen til resorptionen at være multifaktorielt betinget. Ortodontisk behandling samt ringe mundhygiejne udgjorde den mest frekvente faktorkombination (19). Til trods for at enkelte arbejder i ortodontisk relaterede tidsskrifter (20) udtrykker skepsis overfor sammenhæng mellem ortodontisk behandling og cervikale resorptioner, synes der fortsat at være størst kobling mellem ortodonti i samspil med relaterede faktorer. Kombinationen af en ortodontisk indiceret ekstraktion samt efterfølgende forekomst af resorption på nabotand er et eksempel på en multifaktoriel årsag til udvikling af cervical resorption (19). Ved eksempelvis fjernelse af en præmolar i underkæben kan der iatrogen med elevator påføres skade på parodontal-ligamentet på nabotanden. En efterfølgende ortodontisk behandling kan give risiko for udvikling af en invasiv cervical resorption (Fig. 10). I *Patienttilfælde 3* var en ekstrem uvane med kraftigt tandpres en tentativ forklaring. Der kunne til *Patienttilfælde 1* også anføres en historik omkring tandløsning. På langtidskontrollen ses et lokalt marginalt fæstetab, måske resultatet af en krone-rod-fure som årsag til suboptimal mundhygiejne.

Rapportering af multiple resorptive læsioner er velkendt (21-23), men overordnet er ætiologien uklar. Et tilfælde har

knyttet anvendelsen af hjemmeblegning som mulig årsag til multiple resorptive læsioner (24). I et andet patienttilfælde var multiple resorptive læsioner registreret som oral manifestation af systemisk sclerose (25). *Patienttilfælde 4* i nærværende arbejde havde tydeligvis resorptive læsioner med meget forskellige progressionshastigheder, hvilket understreger vigtigheden af en kontinuerlig kontrol, og at nogle læsioner i sidste ende tydeligvis progredierer langsomt, så indgreb kan undgås.

Som konklusion bør behandling i almen praksis begrænses til Klasse I og II (ad modum Heithersay) og med anbefalingen, at det er understøttet af en CBCT-undersøgelse. Såfremt man ikke arbejder under forstørrelse, bør henvisning foretages og ikke mindst ved Klasse III og IV (ad modum Heithersay). En aflukning af overfladebruddet og fjernelse af det resorptive væv er afgørende for et godt resultat. Endelig skal man være opmærksom på, at læsionerne kan forekomme i forskellig progression.

TAK

Tandlægerne i Hedehusene (*Patienttilfælde 1*) og tandlæge Ulf Kretzschmer, Tandlægehuset i Bramming (*Patienttilfælde 2*), samt Tandklinikkenravn (*Patienttilfælde 3*) takkes for fremsendelse af kontroldata, herunder røntgenbilleder. Professor Jesper Reibel takkes for varetagelse af biopsi fra *Patienttilfælde 2*. ♦

ABSTRACT (ENGLISH)

TREATMENT OF CERVICAL RESORPTIONS –**4 CASE STUDIES**

BACKGROUND – A frequently used conventional radiological classification with four progressing stages of cervical resorption (Class I-IV, ad modum Heithersay) is used in this paper. As the resorptive lesion progresses a poorer prognosis should be expected.

CASE STUDIES – Four cases of cervical resorption with increasing complexity are reported, following the Heithersay classification, where endodontic and surgical treatment principles

have been used. For advanced lesions root canal treatments are needed besides treating the resorption.

CONCLUSION – Treatment in general practice should be limited to Class I and II (ad modum Heithersay). Magnification should be used for Class III and IV (ad modum Heithersay). Elimination of the cavity and removal of the resorptive tissue is essential for a successful outcome. It is recommended that in general the treatments are supported by a CBCT examination. Finally, lesions can occur at different progression rates.

LITTERATUR

1. Fish EW. Benign neoplasia of tooth and bone. *Proc R Soc Med* 1941;34:427-46.
2. Southam JC. Clinical and histological aspects of peripheral cervical resorption. *J Periodontol* 1967;38:534-8.
3. Frank AL. External-internal progressive resorption and its nonsurgical correction. *J Endod* 1981;7:473-6.
4. Frank AL, Bakland LK. Non endodontic therapy for supraosseous extracanal invasive resorption. *J Endod* 1987;13:348-55.
5. Gold SI, Hasselgren G. Peripheral inflammatory root resorption: a review of the literature with case reports. *J Clin Periodontol* 1992;19:523-34.
6. Trope M. Root resorption due to dental trauma. *Endod Topics* 2002;1:79-100.
7. Heithersay GS. Invasive cervical resorption following trauma. *Aust Endod J* 1999;25:79-85.
8. Patel K, Mannocci F, Patel S. The assessment and management of external cervical resorption with periapical radiographs and cone-beam computed tomography: A clinical study. *J Endod* 2016;42:1435-40.
9. Goodell KB, Mines P, Kersten DD. Impact of Cone-beam Computed Tomography on treatment planning for external cervical resorption and a novel axial slice-based classification System. *J Endod* 2018;44:239-44.
10. Trope M. Cervical root resorption. *J Am Dent Assoc* 1997;128:56S-9.
11. Patel S, Kanagasigam S, Ford PT. External cervical resorption: a review. *J Endod* 2009;35:616-25.
12. Mavridou AM, Hauben E, Wevers M et al. Understanding external cervical resorption in vital teeth. *J Endod* 2016;42:1737-51.
13. Mavridou AM, Hauben E, Wevers M et al. Understanding external cervical resorption patterns in endodontically treated teeth. *Int Endod J* 2017;50:1116-33.
14. Rud J, Munksgaard EC, Andreasen JO et al. Retrograde root filling with composite and a dentin-bonding agent. *1. Endod Dent Traumatol* 1991;7:118-25.
15. Schwartz RS, Robbins JW, Rindler E. Management of invasive cervical resorption: Observations from three private practices and a report of three cases. *J Endod* 2010;36:1721-30.
16. Bergmans L, Van Cleynenbreugel J, Verbeken E et al. Cervical external root resorption in vital teeth. *J Clin Periodontol* 2002;29:580-5.
17. Neuvald L, Consolaro A. Cementoenamel junction: microscopic analysis and external cervical resorption. *J Endod* 2000;26:503-8.
18. Heithersay GS. Invasive cervical resorption: an analysis of potential predisposing factors. *Quintessence Int* 1999;30:83-95.
19. Mavridou AM, Bergmans L, Barendregt D et al. Descriptive analysis of factors associated with external cervical resorption. *J Endod* 2017;43:1602-10.
20. Consolaro A. External cervical resorption: diagnostic and treatment tips. *Dental Press J Orthod* 2016;21:19-25.
21. Jiang Y-H, Lin Y, Ge J et al. Multiple idiopathic cervical root resorptions: report of one case with 8 teeth involved successively. *Int J Clin Exp Med* 2014;7:1155-9.
22. Mattar R, Pereira SA, Rodor RC et al. External multiple invasive cervical resorption with subsequent arrest of the resorption. *Dent Traumatol* 2008;24:556-9.
23. Liang H, Burkes EJ, Frederiksen NL. Multiple idiopathic cervical root resorption: systematic review and report of four cases. *Dentomaxillofac Radiol* 2003;32:150-5.
24. Velloso GR, de Freitas MM, Alves ATNN et al. Multiple external cervical root resorptions after home whitening treatment: a case report. *Australian Dental Journal* 2017; 62: 528-33.
25. Arroyo-Bote S, Bucchi C, Manzanares MC. External cervical resorption: a new oral manifestation of systemic sclerosis. *J Endod* 2017;43:1740-3.