



Behandling af eksterne rodresorptioner – tre patienttilfælde

Bjørndal, Lars; Rud, Vibe

Published in:
Tandlaegebladet

Publication date:
2018

Document version
Også kaldet Forlagets PDF

Citation for published version (APA):
Bjørndal, L., & Rud, V. (2018). Behandling af eksterne rodresorptioner – tre patienttilfælde. *Tandlaegebladet*, 122(4), 2-8. [1385].

ABSTRACT

BAGGRUND - I denne artikel beskrives eksempler på eksterne resorptionsforløb samt efterfølgende behandlinger, svarende til en tidlig reparationsrelateret overfladeresorption (ikke-infektion) samt senstadier af infektionsrelaterede inflammatoriske resorptioner på patienter med traumebelastede tandrødder. Den nekrotisk og bakterielt inficerede pulpa kan opretholde en resorption aktiv, og den eksterne resorption kan kompromitteres ved en parodontalt betinget infektion.

PATIENTTILFÆLDE - I det første patienttilfælde gennemgås et fejlagtigt behandlingsforløb samt vanskelighederne ved at opnå et klart diagnostisk grundlag omkring en tidlig reparationsrelateret overfladeresorption. I de efterfølgende to patienttilfælde redegøres for diagnostik, specifik behandling samt kontrol af den infektionsrelaterede resorptive proces med en infektiøs kontaminering marginalt.

KONKLUSION - Det er kontraindiceret at opretholde eller påbegynde en ortodontisk behandling på en traumebelastet tand, da dette kan føre til en ny eller fortsat resorptionsproces. Kirurgisk behandling og forsegling af resorptionskaviteten viser, at sene infektionsrelaterede eksterne resorptioner kan standses.

EMNEORD Cone Beam Computed Tomography | oral surgery endodontics | external root resorption



Henvendelse til førsteforfatter:

LARS BJØRNDAL
labj@sund.ku.dk

Behandling af eksterne rodresorptioner – tre patienttilfælde

LARS BJØRNDAL, lektor, dr.odont., ph.d., Cariologi og Endodonti, Odontologisk Institut, Det Sundhedsvidenskabelige Fakultet, Københavns Universitet

VIBE RUD, tandlæge, Privat henvisningspraksis indenfor Endodonti og Kirurgi, København V

► Accepteret til publikation den 6. juni 2018.

Tandlægebladet 2018;122;xxx-xxx

Traumerelaterede eksterne resorptioner ad modum Andreasen beskrives i tre typer som hhv. en reparationsrelateret overfladeresorption, en infektionsrelateret inflammatorisk resorption samt en ankylotisk resorption (1). Ved overfladeresorptionen kan ny cementapposition forventes, hvis den resorptive proces kun har involveret cementlaget (2), men resorptionsstypen kan også ende i en reel skålformet kavitet i cement og dentin. Ved den inflammatoriske resorption er det en infektion, som opretholder progression af processen. Afhængigt af typen af tandtraumet vil der som en helingskomplikation over tid kunne opstå nekrose af pulpa, som eksempelvis ved intrusions- (3-5) eller kombinationskader bestående af konkussioner (6) eller luksationer med samtidig kronefraktur (7,8). I forbindelse med nekrosen samt efterfølgende etablering af en rodkanalinfektion er betingelserne til stede for den infektionsrelaterede inflammatoriske rodresorption. Ved den ankylotiske resorption er parodontalligamentbeskadigelsen af et større omfang som ved intruderede tænder eller avulsioner. Denne resorptionstype omtales ikke yderligere her.

I det aktuelle arbejde rapporteres tre patienttilfælde, hvoraf det første er et eksempel på en reparationsrelateret overfladeresorption, som ender med at blive fejlbehandlet. Patienten undergår, upåagtet det aktuelle traume, en ortodontisk behandling, og samtidig misforstås situationen. I troen på at der er tale om en infektionsrelateret resorption, iværksættes en rodbehandling, som kunne have været undgået. I de efterfølgende to patienttilfælde ses komplekse tilstande af store infektionsrelaterede inflammatoriske rodresorptioner beliggende cervikalt,

men uden den karakteristiske omkredsning af rodkanalen, som det ses ved Heitersays klassifikation (9). Specifik behandling og langtidskontrol præsenteres, som involverer kirurgisk behandling og forsejling af resorptionskaviteterne hos begge patienter.

PATIENTTILFÆLDE 1

Et røntgenmateriale fra 2011 til 2013 (Fig. 1) fremsendes til Endodonti-klinikken på Odontologisk Institut, Københavns Universitet, med henblik på udredning af årsag til uhensigtsmæssigt forløb efter traumehistorik, ortodontisk behandling samt forsøg på standsning af ekstern rodresorption ved fejlagtig iværksættelse af rodbehandling af +1 på en 13-årig pige. Der rapporteres om en kombinationsskade bestående af konkussion samt ukompliceret kronefraktur (Fig. 1A). Der er ikke journaliseret status af vitalitet på +1 ved traumatidspunkt. Otte måneder efter er det fortsat ikke muligt at se en resorption mesialt svarende til rodens øverste tredjedel, men lokalisationen er angivet (Fig. 1B). I tilknytning til traumeepisoden er der parallelt indledt ortodontisk behandling med aftageligt apparatur. Efter et år ses udvikling af en ekstern rodresorption, og fra medio maj 2012 til ultimo november 2012 observeres en tydelig progression af resorptionen svarende til den mesiale øverste tredjedel af roden (Fig. 1C og D).

Behandling

Der opstår mistanke hos tandlægen om nekrose af pulpa med efterfølgende infektion, og det vurderes derfor nødvendigt at foretage en kanalbehandling af +1, da det formodes at være en infektionsrelateret inflammatorisk resorption. Ved oplukning af +1 (Fig. 1E) registrerer tandlægen imidlertid en vital

pulpa. +1 undergår konventionel pulpektomi. Udredning af ovenstående forløb anføres i diskussion.

PATIENTTILFÆLDE 2

En 30-årig kvinde henvises til Endodonti-klinikken på Odontologisk Institut, Københavns Universitet med smerter fra regio 1+. Kvinden har haft hævelse og pus fra regionen flere gange og har fået antibiotikabehandling fire gange. Ved den objektive undersøgelse ses pus fra pochen distalt. 1+ er avital vurderet elektrometrisk samt med kuldespray (Green ENDO I.C.E. The Hygienic Corporation, Akron, OH, USA). Præoperativt røntgen (Fig. 2A) viser, at resorptionen vurderes at være beliggende facialt og distalt. Der tages en CBCT med henblik på vurdering af omfanget af resorptionen (Fig. 2). Der ses ingen translucens, der omkredser rodkanalen, men tværsnit af rodkanalen ses i det aksiale plan at være reduceret (Fig. 2D). Tandens bevaringsværdig til trods for den omfattende distale resorptionskavitet, men med dubiøs prognose. Der var ingen medicinske kontraindikationer for behandling. Der blev stillet følgende diagnose: 1+ *necrosis pulpa et resorptio radices dentis externa*. Behandling iværksættes efter samtykke med patient.

Behandling

Konventionel endodontisk behandling af 1+ blev påbegyndt (Fig. 3A). Resorptionskaviteten distalt havde forbindelse til det marginale parodontium; det vurderes at være infektionskilde til manglende kontrol af den indledende endodontiske behandling, herunder persisterende smerter fra det marginale parodontium. Den endodontiske behandling blev stoppet, og rodkanalen blev fyldt med calciumhydroxid som mellemseance- ▶

Fejlbehandling af overfladeresorption

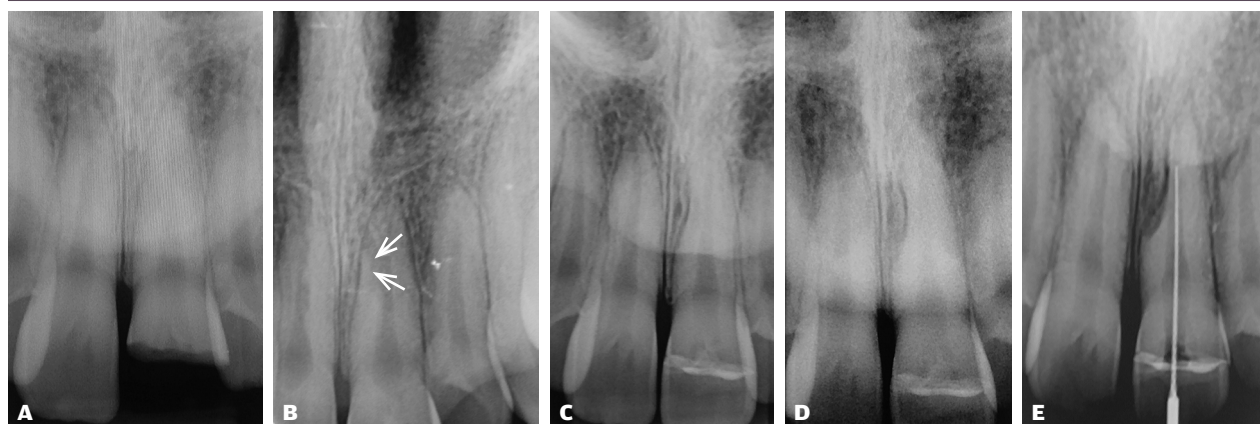


Fig. 1. Patienttilfælde 1. Røntgenmateriale fra 2011 til 2013 af det diagnostiske forløb samt behandlingstiltag af +1. Røntgenbillede af kombinationsskaden med kronefraktur (A) samt konkussion. 8 måneder efter er der ringe tegn på resorption, svarende til den lokalisation hvor overfladeresorptionen udvikles (hvide pile, B). Over de næste 6 måneder ses udvikling af ekstern overfladeresorption (C, D). Efter yderligere 4 måneder besluttes det i 2013 at forsøge med rodbehandling (E) med henblik på at stande en formodet infektionsrelateret resorption, men pulpa var vital.

Fig. 1. Case study 1. Radiographical material from Sept. 2011 to April 2013 of the diagnostic course and treatment measures of +1. Radiograph of the combination injury with crown fracture (A) and concussion. 8 months later there are no signs of resorption corresponding to the area where it will develop (white pile, B). Over the next 6 months, development of external (surface) resorption (C, D) is observed. After an additional 4 months, it was decided in 2013 to initiate root canal treatment (E), attempting to arrest an expected infection resorption, but the pulp was vital.

indlæg (Fig. 3B). Dette med henblik på efterfølgende kirurgisk opklapning og aflukning af resorptionskaviteten disto-facialt med dentinbundet plast, før rodbehandlingen kunne færdig-

gøres. Operationen blev foretaget under lokalbedøvelse med 3 ml Xylopyin adrenalin, der blev lagt som infiltrationer facialt. Der blev foretaget randsnit fra distalt 2+ til mesialt 1+ med to

Røntgendiagnostik af infektionsrelateret resorption

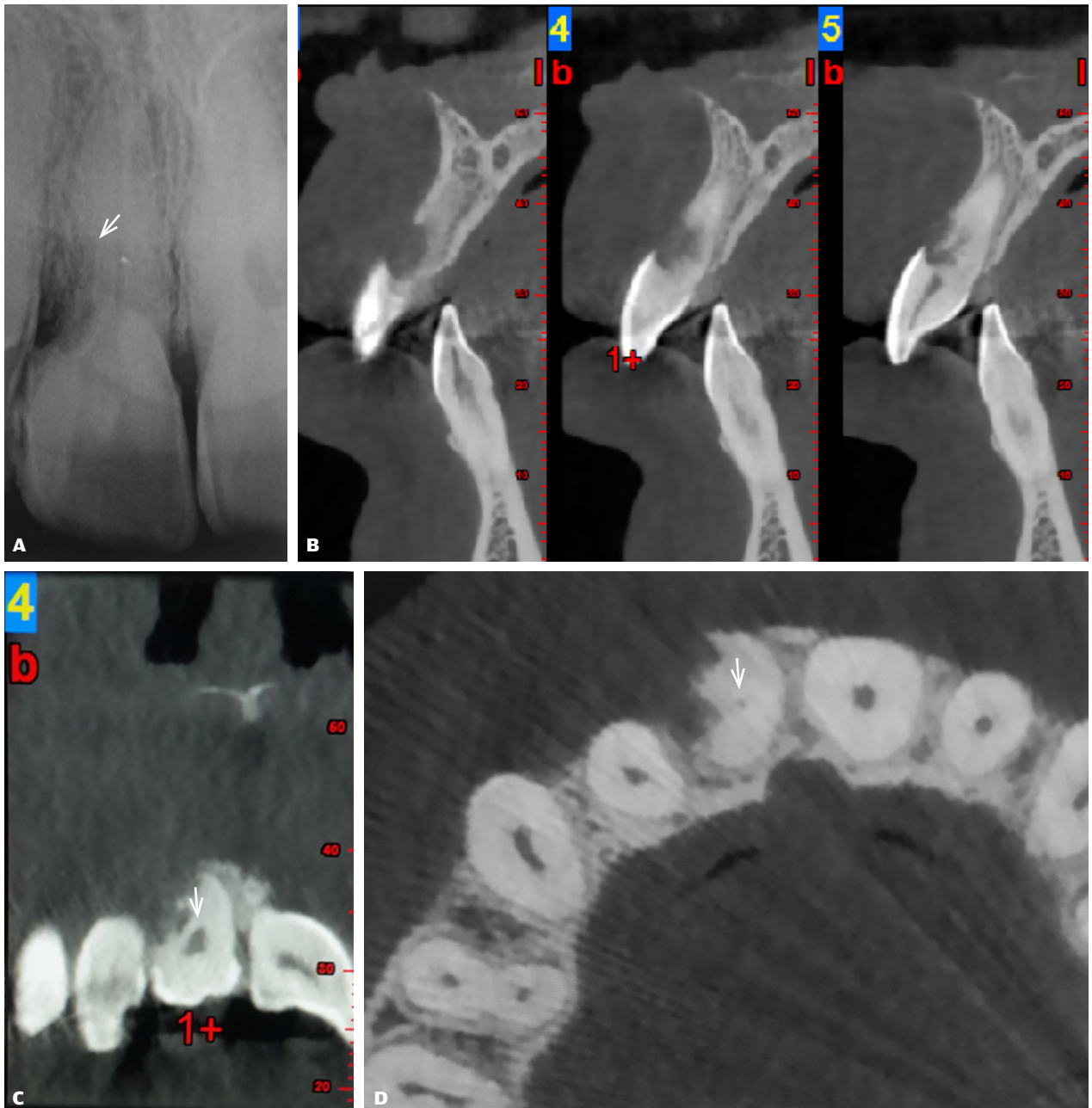


Fig. 2. Patienttilfælde 2. Præoperative røntgenbillede af 1+ med distal lokaliseret infektionsrelateret inflammatorisk resorption, involverende den øverste 1/2 af roden (hvid pil, **A**). CBCT i sagittal (**B**), transversalt plan (**C**) samt aksialt plan (**D**). Overfladen af den resorptive læsion er stor, og marginal knogle er væk facialt (**B**). I det transversale og aksiale plan ses den eksterne læsion som værende ikke omkredsende rodkanalen, samtidig ses en udtalt lokal indsnævring af pulpa sammenlignet med +1 (hvid pil **C, D**).

Fig. 2. Case study 2. Pre-operative radiograph of 1+ with distal localized external (inflammatory) root resorption involving the upper 1/2 of the root (white arrow, **A**). CBCT in sagittal (**B**), transversal plane (**C**) and axial (**D**). The surface of the resorptive lesion is large and the marginal buccal bone is lost (**B**). In the transversal and axial plane, the external lesion is not surrounding the root canal, but a pronounced narrowing of the pulp is present compared to +1 (white arrow **C, D**).

aflastningssnit. Efter rougenering lokaliseredes resorptionskaviteten. Der blev rensset for granulationsvæv med ekskavator og curetter. Resorptionskaviteten blev boret let med rosenbor under påsprøjtning med steril fysiologisk saltvand, således at overfladen var glat og ren uden en resorptionslakune-lignende overflade (Fig. 3C). Mod rodkanalen blev der lagt calciumhydroxid for ikke at fylde plast i rodkanalen. Der blev etableret tørlægning med 2 dråber 1 % adrenalin på Spongostan Dental, der blev lagt i kaviteten i ca. 2 min. Ved afgrænsning af kaviteten mod emalje blev der foretaget syreætsning af denne i 30 sek. og derefter skylning med saltvand og tørring med luft. Jævnfør tidligere publiceret adhæsiv procedure (10) blev dentinen i resorptionskaviteten gnubbet med EDTA gel (0,5 mol/L, pH 7,4) på en microbrush i 20 sek., derefter skylning med saltvand og aftørring med luft, endelig gnubbes Gluma desensitizer på microbrush ind i resorptionskaviteten i 20 sek., derefter tørret med luft. Resorptionskaviteten blev fyldt med en lyspolymeriserende plast. Kaviteten blev fyldt af flere lag plast med lyspolymerisering indimellem for at undgå polymerisationskontraktion, da kaviteten var stor (Fig. 3D og E). Efterfølgende blev der foretaget afglatning af fyldningskanter med en skarp culter. Der blev udført grundig skylning af operationsfeltet med saltvand før suturering. Suture blev fjernet efter en uge.

Patienten blev kontrolleret seks uger efter operation for at vurdere heling, og der blev re-informeret om renhold af området (Fig. 3F). Der blev iagttaget heling marginalt, og patienten blev tillige informeret om, at der kunne komme gingivaretraktion. Patienten kom først til kontrol hos egen tandlæge fire år efter behandlingen, her blev der taget kontrolrøntgen (Fig. 3G). Patienten har ikke haft symptomer fra regionen, og der var ingen radiologisk tegn på resorptiv progression og ej heller tegn på apikal translucens. Patienten mødte ikke til færdiggørelse af den endodontiske behandling, så der har været en utilsigtet forlænget provisorisk rodfyldning af rodkanalen.

PATIENTTILFÆLDE 3

Patienten er henvist 1997 til kirurgisk behandling af resorptionskaviteten. Ved henvendelsen har den 58-årige kvinde fået tre antibiotikabehandlinger grundet persisterende infektion i regio 3+. Kvinden informerer om udført ortodontisk behandling som ung. Den objektive undersøgelse viser blødning fra pochen efter sondering faciale og distale. Radiologisk ses ekstern rodresorption svarende til 3+ med ældre tidligere udført rodbehandling. Resorptionen involverer radiologisk mere end halvdelen af roden. Til trods for suboptimal kvalitet af rodfyldning ses apikalt veldefineret lamina dura uden tegn på apikal translucens (Fig. 4A). Der var ingen medicinske kontraindikationer for behandling. Følgende diagnose blev stillet ud fra den kliniske undersøgelse samt røntgen: 3+ rodfyldt et resorptio radice dentis externa. Med samtykke fra patienten blev der planlagt kirurgisk opklapning og aflukning af resorptionskaviteten med dentinbundet plast.

Behandling

Lokalbedøvelse med 3 ml Lidoplyin blev lagt som infiltrationer faciale. Der blev lagt incision med randsnit fra distalt 5+ til aflastningssnit mesialt 2+. Lappen blev rougeneret fri, og resorptions-

Klinisk relevans

Forkert diagnostik af traumerelaterede eksterne rodresorptioner kan føre til iværksættelse af rodbehandling, som kunne have været undgået. Første patienttilfælde viser, at en ortodontisk behandling i tilknytning til tand med traumehistorik kan føre til udvikling af overfladeresorption. For at undgå en endodontisk fejlbehandling skal vitaliteten af tanden så vidt muligt undersøges, hvorved en infektionsrelateret inflammatorisk resorption kan udelukkes. I stedet skal man seponere ortodontisk apparatur fra den aktuelle tand. De to afsluttende patienttilfælde viser, at ved større inflammatoriske resorptioner kan der opstå marginal kommunikation, og tilstedende ny infektion kan derfor være parodontalt betinget. Kirurgisk behandling og forsegling af store eksterne resorptionskaviteter er afgørende for en god prognose, og denne procedure viser i dette arbejde standsnings af den eksterne resorption i begge patienttilfælde over lang tid.

kaviteten blev lokaliseret. Kaviteten blev rensset for granulationsvæv med ekskavator samt curetter. Resorptionskaviteten blev boret let med rosenbor for at få overfladen glat og for at få overblik over hele resorptionskaviteten (Fig. 4B). Der blev etableret hæmostase med 2 dråber 1 % adrenalin på Spongostan Dental i 2 min., og emalje og dentin blev behandlet som i Patienttilfælde 2. Kaviteten blev fyldt med en kemisk polymeriserende resin og fyldningsplast (Fig. 4C). Efter polymerisering af den kemisk polymeriserende plast blev overfladen aftørret med alkohol for at fjerne det ikke polymeriserede ilt-inhiberede overfladelag. Efterfølgende blev der foretaget afglatning af fyldningskanter med en skarp culter. Der blev udført grundig skylning af operationsfeltet med saltvand før suturering. Postoperativ røntgenkontrol (Fig. 4D) viser det behandlede resorptive område samt i.a. apikalt. 18-års røntgenkontrol (Fig. 4E) viser radiologisk uændrede marginale og apikale forhold sammenlignet med postoperativ røntgenbillede. Klinisk ses dog gingivaretraktion samt let slid af den cervikale fyldning (Fig. 4F).

DISKUSSION

Reparationsrelateret overfladeresorption ses ved skader af parodontalligamentet. Dette kan særligt forekomme ved ekstrusion og lateral luksation på rodlukkede tænder (2). Patienttilfælde 1 var udsat for en kombinationsskade bestående af en konkussion samt en kronefraktur. Ved disse forhold er risikoen for pulpnekrose forøget (6). I Patienttilfælde 1 blev der dog foretaget en fejlfortolkning, eftersom pulpa var vital. Samtidig pågik en aktiv ortodontisk behandling. En sandsynlig forklaring på den resorptive progression er således den mekaniske påvirkning fra den samtidige ortodontiske behandling. Det er væsentligt at fremhæve, at dette patienttilfælde er et eksempel på en ikke-infektionsrelateret overfladeresorption, opstået primært i forbindelse med ortodontisk behandling, måske initialt udløst af den traumerelaterede ▶

Behandling af infektionsrelateret resorption svarende til 1+

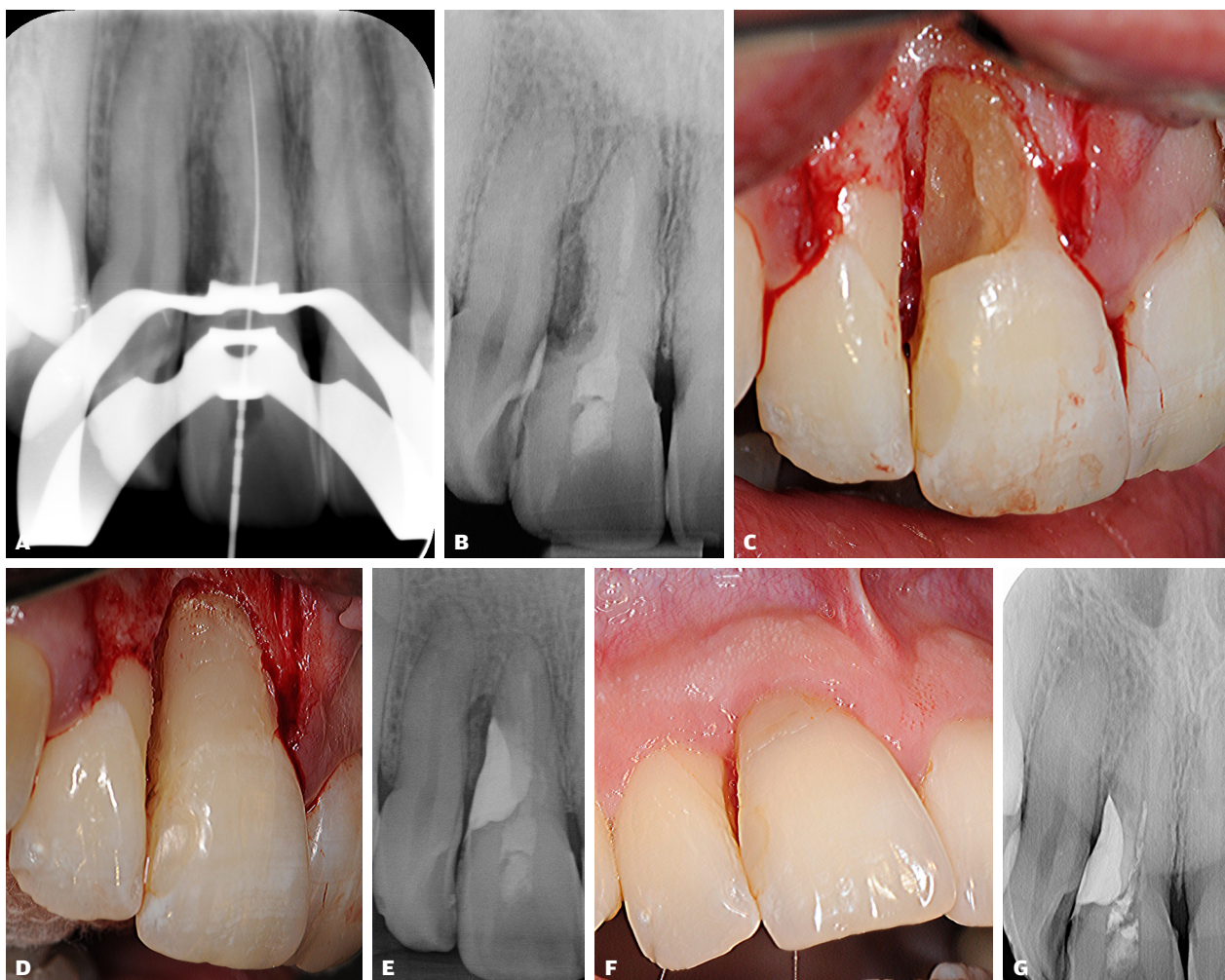


Fig. 3. Patienttilfælde 2. Kanalbehandling indledes på 1+ (A, B), men infektionen persisterer, og kirurgisk behandling iværksættes med rensning (C) og fyldning med plast af den eksterne resorptionskavitet (D). Post-operativt røntgen (E) samt regionen 6 uger post-operativt (F). Radiologisk kontrol efter 4 år viser uforandrede forhold (G). Bemærk, utilsigtet forlænget provisorisk tilstand ses for obturation af rodkanalen, men uden apikale tegn på translucens.

Fig. 3. Case study 2. Root canal treatment is initiated on 1+ (A, B), but the infection persists and surgical treatment is initiated with cleansing of the external resorption cavity (C) and filling with a composite (D). Post-operative radiograph (E) and the region after six weeks (F). 4-yr radiographical follow-up shows unchanged conditions (G). Unintentionally prolonged temporary obturation is noted of the root canal, but with no signs of apical translucency.

de skade på parodontalligamentet. Nærværende patienttilfælde skal derfor påminde om omhyggelig anamnese omkring tidligere tandtraumer og udredning af objektive fund, herunder navnlig udførelse af vitalitetstest med dels elektrometriske test, dels kuldspary. Ved kombinationsskader er forventning til eksterne resorptioner i øvrigt lille, fordi størstedelen af traumets kraft bliver absorberet i kronefrakturen og ikke svarende til parodontalligamentet (6-8). Behandlingen burde i udgangspunktet have været afbrydning af den ortodontiske behandling hurtigst muligt og ikke endodontisk behandling.

I de sidste to patienttilfælde er der formodentlig opstået kommunikation mellem det marginale parodontium og resorptions-

kaviteten. I Patienttilfælde 2 har dette medført en ekstra infektionsvej fra det marginale parodontium, der har vanskeliggjort dels kontrol af resorptionen, dels kontrol af den endodontiske infektion. I Patienttilfælde 3 synes det udelukkende at være en marginalt infektionsbetinget resorption, eftersom den rodbehandlede tand ikke viser tegn på *parodontitis apicalis*. Resorptionskavitets kommunikation til det marginale parodontium giver anledning til udvikling af marginal parodontitis svarende til resorptionskaviteten. Det er uvist, om resorptionsprocessen opretholder sin aktivitet, eller om kaviteten primært bliver retentionsssted for bakterier. Der er antagelig et bidrag fra begge aspekter, eftersom granulationsvæv skal fjernes fra kaviteten ▶

Behandling af infektionsrelateret resorption svarende til 3+

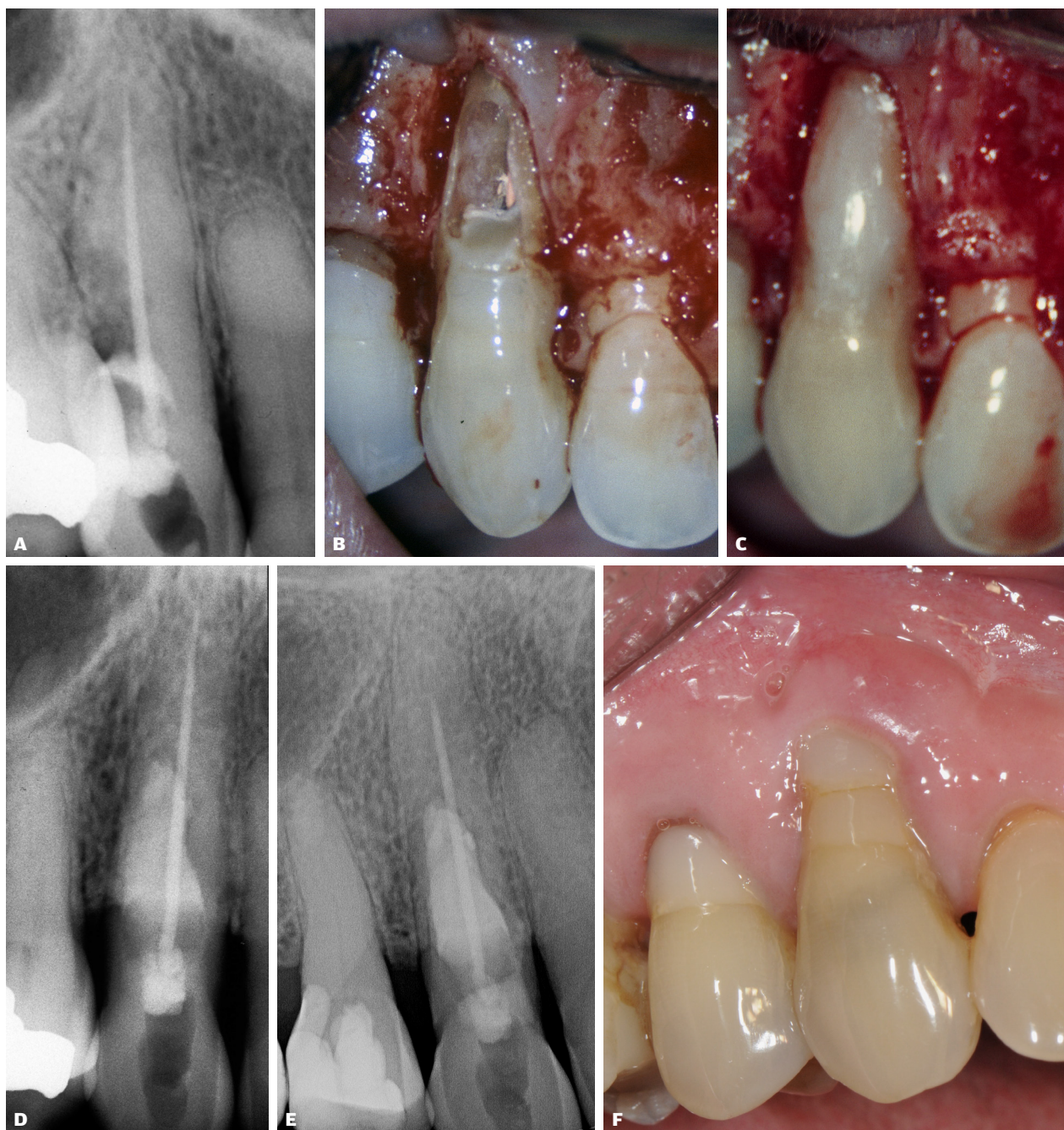

Fig. 4. Patienttilfælde 3. Præ-operativ røntgenbillede viser distal lokaliseret ekstern infektions betinget (inflammatorisk) rodresorption på tidligere rodbehandlede 3+. Bemærk de apikale forhold på 3+ viser intet abnormt (A), hvorfor den eksisterende rodfyldning ikke revideres. Kirurgisk behandling iværksættes med rensning af den eksterne resorptionskavitet (B). Kaviteten fyldes med plast (C) og det post-operative røntgenbillede (D) viser sammenlignet med 18 års radiologisk kontrol (E) ingen progression svarende til den tidligere resorptive læsion samt persisterende sunde apikale forhold. Kliniske forhold efter 18 år med gingiva retraktion facialt (F).

Fig. 4. Case study 3. Pre-operative radiograph of distal localized infection related inflammatory root resorption on previously root treated 3+. The apical region of 3+ shows nothing abnormal (A) as to why the root filling is not retreated. Surgical treatment is initiated with the cleansing of the external resorption cavity (B). The cavity is filled with a composite (C) and post-operative radiographs (D) show compared to 18-yr radiographical follow-up (E) no progression corresponding to the previously resorptive lesion as well as persistent healthy apical conditions. Clinically conditions after 18 years show gingival retraction (F).

efter opklapning. Det kirurgiske behandlingsformål bliver i princippet et forsøg på at eliminere kaviteten. Behandlingen er mulig, hvis man kan få overblik over hele kaviteten. CBCT er derfor et godt hjælpemiddel til at vurdere resorptionens udbredelse og størrelse. Bemærk, *Patienttilfælde 3* blev behandlet, før CBCT var en mulighed. Det er vigtigt at vælge en incision, der giver fuldt overblik over hele kaviteten. Overfladen i en resorptionskavitet er ujævn med små lommer, hvor der kan være resorptionsvæv med let blødning. Overfladen skal derfor bores for at blive ren, så tørlægning er mulig, da hæmostase er væsentligt for at få en optimal binding mellem plast og dentin. I begge de kirurgiske patienttilfælde er der brugt dentinbindersystemet Gluma. Gluma indeholder glutaraldehyd og kan derfor tænkes at desinficere rodoverfladen samtidig med, at det binder plastet. Man får formodentlig ikke gendannet marginal knogle over plastfyldningen, men man kan forvente at få et epitelialt fæste uden patologiske pocher. På sigt afhænger prognosen derfor af mundhygiejnen. Patienten bør tillige præoperativt informeres om, at der kan komme gingivaretraktion.

Sammenfattende kan det anføres, at tidlig diagnostik af ekstern resorption er vanskelig. Status af pulpas vitalitet er væsentlig, da nekrose og efterfølgende infektion kan føre til rodresorption længe efter skadens debut. Endelig må det understreges, at god anamnese før behandling er nødvendigt for så vidt muligt at undgå kontraindiceret forløb, såsom opretholdelse af ortodontisk behandling på vital tand med traumehistorik samt fejlagtig iværksættelse af rodbehandling. Ved større eksterne rodresorptioner kan der opstå marginal kommunikation, og tilstødende ny infektion kan derfor være parodontalt betinget. Kirurgisk behandling og forsegling af resorptionskaviteten er afgørende for en god prognose, og denne procedure viser i dette arbejde standsning af den eksterne resorption i begge patienttilfælde over lang tid.

TAK

Tandlægeklubben Avedøre Stationsby (*Patienttilfælde 2*) samt tandlæge Lotte Hein Sørensen (*Patienttilfælde 3*) takkes for fremsendelse af kontroldata, herunder røntgenbilleder. ♦

ABSTRACT (ENGLISH)

TREATMENT OF EXTERNAL ROOT RESORPTIONS – 3 CASE STUDIES

BACKGROUND - This article describes examples of external resorption and subsequent treatments regarding a repair related surface resorption (no infection) and two stages of infected related inflammatory resorption on trauma affected teeth. The infected root canal can maintain an active resorption, and the process can be compromised by a periodontal infection.

CASE STUDIES - In the first patient case, the course of erroneous treatment is examined as well as the difficulty of

obtaining a clear diagnostic basis about the repair related surface resorption. In subsequent 2 complex cases, reports are made of the infection-related inflammatory resorptions with a marginal contamination.

CONCLUSION - It is contraindicated to maintain or start an orthodontic treatment on a recent trauma affected vital tooth as this may maintain or initiate an active resorption process. Surgical treatment and sealing of the resorption cavity shows that late infection-related inflammatory external root resorption cases can be controlled.

LITTERATUR

- Andreasen JO. External root resorption: its implication in dental traumatology, paedodontics, periodontics, orthodontics and endodontics. *Int Endod J* 1985;18:109-18.
- Andreasen JO, Bakland LK, Flores MT et al. Traumatic dental injuries – a manual. 3 ed. Oxford: Wiley-Blackwell, 2011;12-3.
- Andreasen JO, Bakland LK, Matras R et al. Traumatic intrusion of permanent teeth. Part 2. A clinical study of the effect of preinjury and injury factors (such as sex, age, stage of root development, tooth location, and extent of injury including number of intruded teeth) on 140 intruded permanent teeth. *Dent Traumatol* 2006;22:90-8.
- Kinirons MJ, Sutcliffe J. Traumatically intruded permanent incisors: a study of treatment and outcome. *Br Dent J* 1991;170:144-6.
- Wigen TI, Agnalt R, Jacobsen I. Intrusive luxation of permanent incisors in Norwegians aged 6-17 years: a retrospective study of treatment and outcome. *Dent Traumatol* 2008;24:612-8.
- Lauridsen E, Hermann NV, Gerds TA et al. Combination injuries 1. The risk of pulp necrosis in permanent teeth with concussion injuries and concomitant crown fractures. *Dent Traumatol* 2012;28:364-70.
- Lauridsen E, Hermann NV, Gerds TA et al. Combination injuries 2. The risk of pulp necrosis in permanent teeth with subluxation injuries and concomitant crown fractures. *Dent Traumatol* 2012;28:371-8.
- Lauridsen E, Hermann NV, Gerds TA et al. Combination injuries 3. The risk of pulp necrosis in permanent teeth with extrusion or lateral luxation and concomitant crown fractures without pulp exposure. *Dent Traumatol* 2012;28:379-85.
- Heithersay GS. Invasive cervical resorption following trauma. *Aust Endod J* 1999;25:79-85.
- Rud J, Munksgaard EC, Andreasen JO et al. Retrograde root filling with composite and a dentin-bonding agent. 1. *Endod Dent Traumatol* 1991;7:118-25.