

# Genitális régióra lokalizált bullosus pemphigoid

## Localized genital bullous pemphigoid

MIHÁLYI LILLA DR., GAÁL MAGDOLNA DR., KOROM IRMA DR.,  
BATA-CSÖRGŐ ZSUZSANNA DR., KEMÉNY LAJOS DR., HUSZ SÁNDOR DR.  
Szegedi Tudományegyetem, Bőrgyógyászati és Allergológiai Klinika, Szeged

### ÖSSZEFOGLALÁS

Szerzők egy 80 éves nőbeteg, valamint egy 84 éves férfi-beteg esetét ismertetik, akik hetek óta fennálló, viszkető, a vulva illetve scrotum területére lokalizálódó hólyagos bőrtünetekkel jelentkeztek ambulanciánkon. A klinikai tünetek alapján mindkét betegnél bullosus pemphigoid merült fel. A vulva és a scrotum területéről biopszia történt normál szövettani és DIF vizsgálat elvégzése céljából, melyek igazolták a feltételezett diagnózist. Az alkalmazott helyi kezelés mellett mindkét beteg bőrtünetei megszűntek.

**Kulcsszavak:**  
bullosus pemphigoid – scrotum - vulva

### SUMMARY

Authors present two cases, an 80-year-old female and an 84-years-old male patient, who attended our outpatient clinic with several weeks long itching bullous skin symptoms localized on the vulva and the scrotum. Based on the clinical symptoms the possibility of bullous pemphigoid was suspected in both cases. Biopsy was taken from the vulva and the scrotum for direct immunofluorescent and routine histological examination, both confirmed the suspected diagnosis. Topical therapy was applied in both patients with success.

**Key words:**  
bullosus pemphigoid – scrotum – vulva

A leggyakoribb autoimmun hólyagos betegség a bullosus pemphigoid, amely bármely életkorban előfordulhat ugyan, de leggyakoribb a 60-80 éves betegeknek. Típusos esetben gyulladáson alapuló, feszes falú, serosus bennéjük bullák jellemzik heves viszketéssel. A klinikai képet sokszor a bullák elfakadásával keletkező eróziók és pörkkel fedett plakkok uralják. A típusos hólyagos tünetek mellett urticariform, erythema multiforme vagy eczémára hasonlító bőrtünetek formájában is megnyilvánulhat. Zömében a bőrt érinti, a nyálkahártyákra való terjedése ritka, de nyálkahártyára lokalizált kórformák is ismertek.

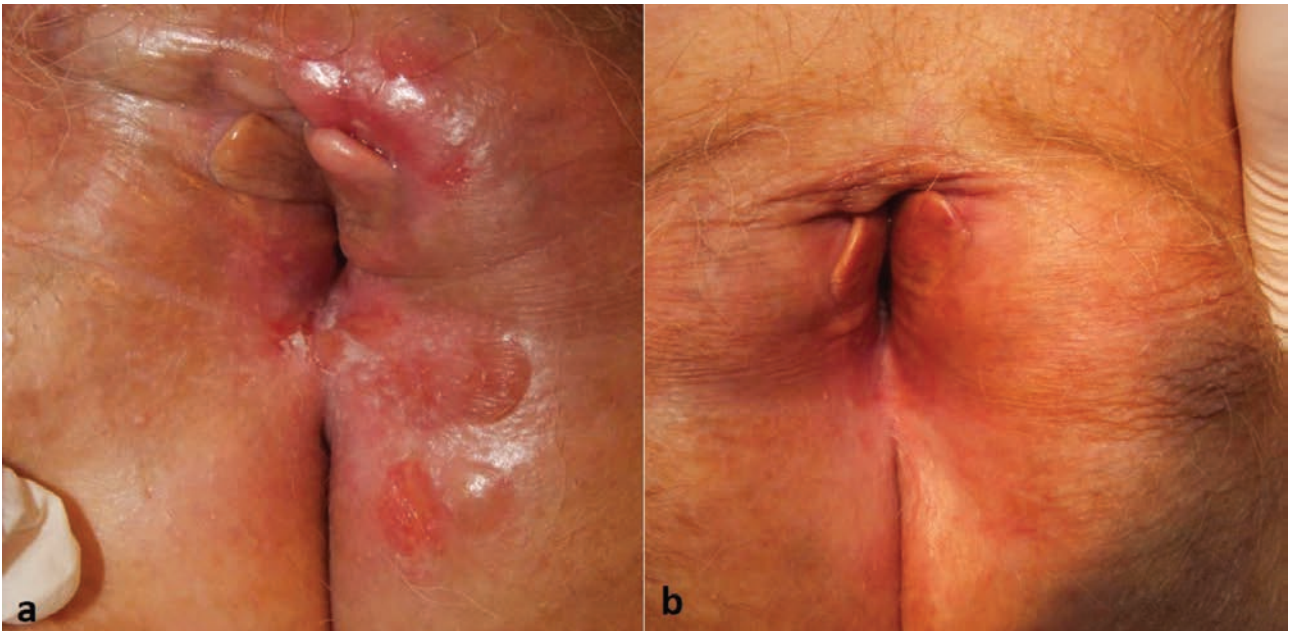
### Esetismertetés

A 80 éves nőbeteg 2010 szeptemberében jelentkezett ambuláns rendelésünkön néhány hete fennálló, a genitális régióra lokalizált viszketéssel, illetve hólyagos bőrtünetekkel. Korábbi anamnézisében hypertonia, ischaemiás szívbetegség és pitvarfibrilláció szerepeltek. Ambuláns megjelenésekor fizikális vizsgálattal a nagyajkak, a gát és a hüvelybemenet területén 7-8 mm átmérőjű erythemas alapú, viszkető eróziókat és feszes falú hólyagokat észleltünk (1.a ábra). Kivizsgálása során a hólyagalapról, valamint a hüvelyváladékból leol-

tást végeztünk bakteriológiai tenyésztés céljából, mely során infekció nem igazolódott. Vizeletvizsgálat, mellkasröntgen, hasi- és kismedencei ultrahang vizsgálat, valamint széklet feces-teszt negatív eredményt adott. Rutin laboratóriumi eredményeiben enyhén gyorsult süllyedésen kívül egyéb kóros eltérést nem találtunk. Mivel hólyagos bőrbetegség, elsősorban bullosus pemphigoid lehetősége merült fel, normál hisztológiai és direkt immunfluoreszcens vizsgálat céljából szövettani mintavétel történt. A hematoxin-eosin festéssel készült rutin szövettani vizsgálat során subepidermalis hasadékképződés, valamint az irhában eosinophil granulocytákat tartalmazó mononuclearis beszűrődés volt látható (2.a ábra). A direkt immunofluoreszcens vizsgálat IgG-vel és C3-mal közepes intenzitású lineáris basalmembrán pozitivitást igazolt (2.b, c ábra). Mindezek alapján a bullosus pemphigoid diagnózisát állítottuk fel a betegnél. Lokálisan clobetasol propionate hatóanyagtartalmú kenőcs használatát javasoltuk napi kétszer unguentum boraxatummal kiegészítve. A klinikai tünetek javulásával a helyi kortikoszteroid alkalmazását ritkítottuk. Két hét alatt a bőrtünetek gyógyultak (1.b ábra).

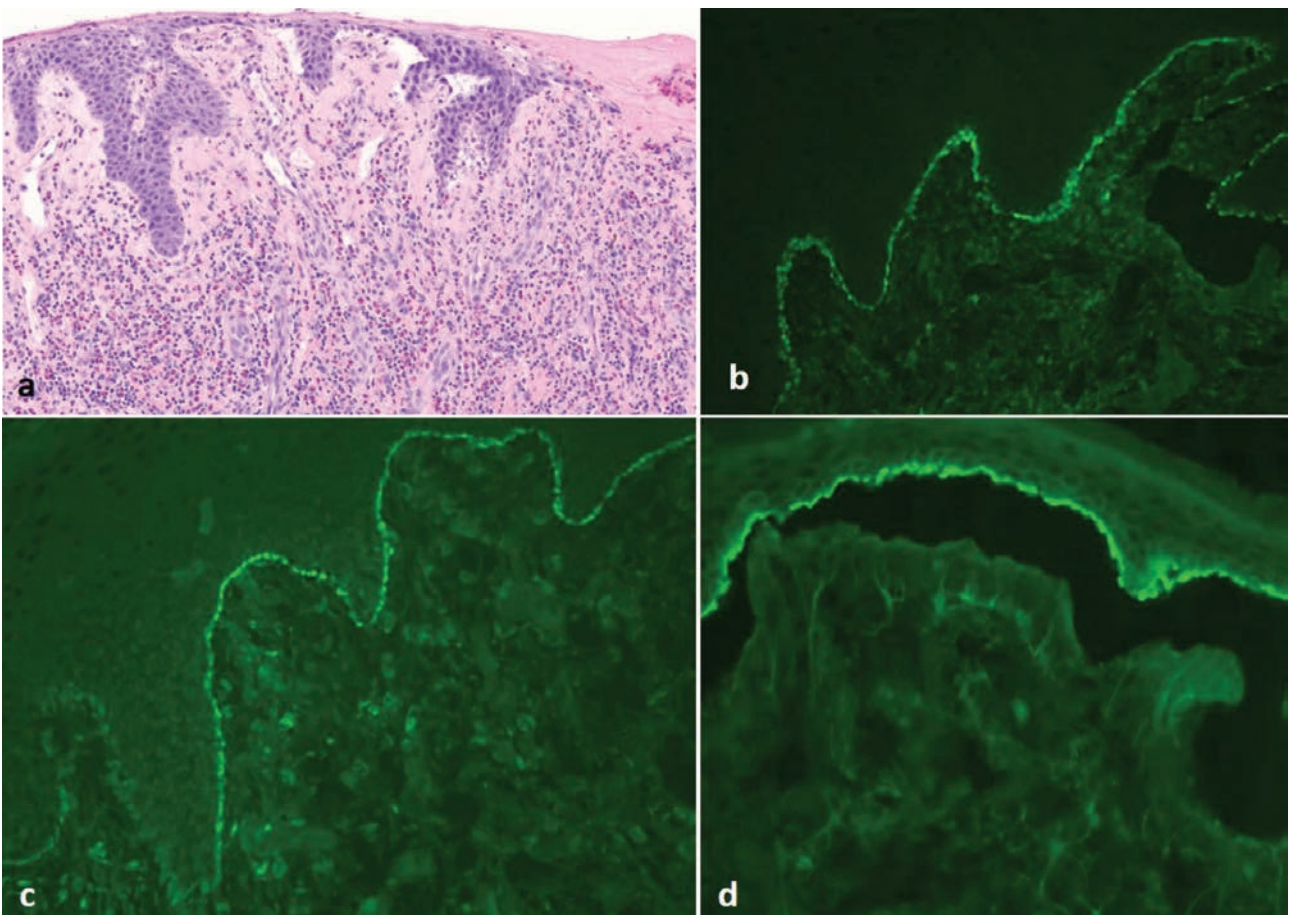
A 84 éves férfibeteg bőrtünetei 2016 áprilisában kezdődtek a scrotum területén heves pruritusszal illetve hólyagképződéssel. A beteg 2016 májusában jelentkezett panaszaival ambulanciánkon. A korábbi anamnézisében magasvérnyomás mellett prostata hypertrophia szerepeltek. Számos feszes falú ujjbegynyi bulla, valamint pörkkel fedett erodált plakk volt megfigyelhető a scrotum területén, a penis megkímélt volt (3.a ábra). Kivizsgálása során rutin laboratóriumi vizsgálatok, mellkasröntgen, hasi- és kismedencei ultrahang vizsgálat lényeges kóros eltérést nem igazoltak. Szövettani mintavétel történt, mely az előzőekben

Levelező szerző: Mihályi Lilla dr.  
e-mail: mihalyililla@hotmail.com



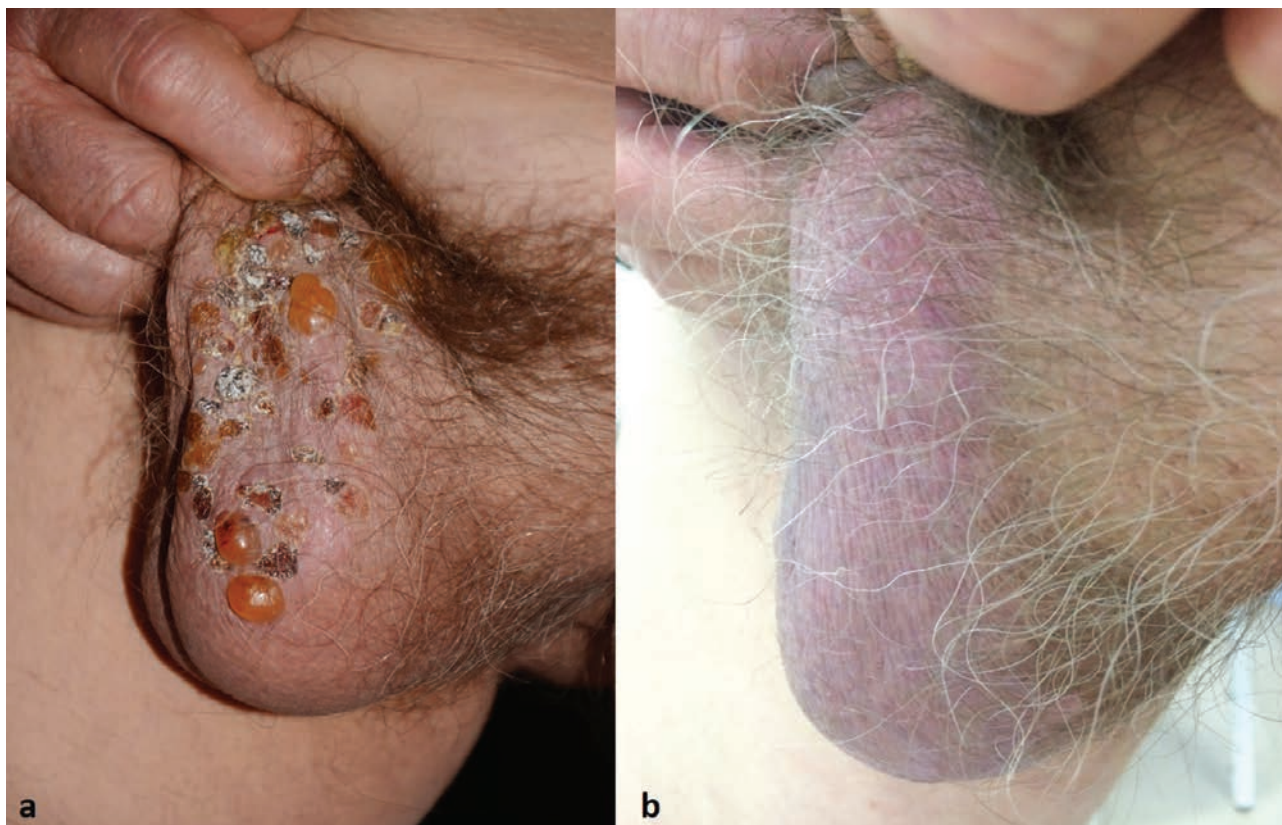1. ábra

a: A nőbeteg klinikai tünetei észlelésünkör. b: A nőbeteg klinikai tünetei 2 hetes kezelést követően



2. ábra

a: Subepidermalis hasadékképződés, valamint az irhában eosinophil granulocytákat is tartalmazó mononuclearis beszűrődés látható (HE festés, 100x-os nagyítás). b: IgG-vel közepes intenzitású linearis basalmembrán festődés látható (DIF vizsgálat, 40x-es nagyítás). c: C3-mal közepes intenzitású linearis basalmembrán festődés látható (DIF vizsgálat, 40x-es nagyítás).d: Salt split skin technikával készült metszeten epidermalis basalmembrán pozitivitás látható (40x nagyítás)



3. ábra

a: A férfibeteg klinika tünete az ambulancián való megjelenésekor.

b: A férfibeteg klinikai tünete 4 hetes kezelést követően

ismertetett esethez hasonló képet mutatott a rutin és direkt immunfluoreszcens festéssel végzett mintán is. Salt split skin technikával készült metszeten észlelhető epidermális basalmembrán pozitivitás ugyancsak a bullosus pemphigoid fennállását erősítette meg (2. ábra). ELISA vizsgálattal anti-BP 180 autoantitest titere enyhén emelkedett volt (17,7 U/ml), egyéb autoantitest jelenlétét nem detektáltuk. A férfibetegnél is szuperpotens lokális kortikoszteroid kezelést kezdtünk a bőrtünetekre, mely mellett közel 1 hónap alatt vált teljesen tünetmentessé (3. ábra).

### Megbeszélés

A bullosus pemphigoid leginkább időskorban előforduló autoimmun hólyagos betegség. Két fő autoantigénje a hemidesmosomális plakban ülő, 230 kDa molekulásúlyú BPAg1, és a hemidesmosomát a basalis membránhoz rögzítő transzmembrán kollagénmolekula, a 180 kDa-os BPAg2 (XVII kollagén). A klinikai képre általában gyulladós környezetben lévő, feszes falú hólyagok megjelenése jellemző, igen gyakori a kifejezett viszketés. A rutin szövettani vizsgálat elvégzésekor subepidermális hólyagképződés, a dermisben sok eosinophil sejtet tartalmazó gyulladós infiltráció látható. Direkt immunfluoreszcens vizsgálat során a dermoepidermális junction mentén lévő lineáris IgG és C3 depozíció a jellemző.

Lokalizált és generalizált formája ismert. A lokalizált bullosus pemphigoid jóval ritkább, mint a generalizált típus, az irodalmi adatok alapján a bullosus pemphigoidos

beteg 16-29%-nál figyelhető meg (1). A genitális régióra lokalizált betegség előfordulása (genital bullous pemphigoid = GBP) pedig néhány százalékra tehető (2, 3, 4). Ezen kórforma inkább nőknél és gyermekeknél fordul elő és férfiaknál extrém ritka (3, 4); az irodalomban csupán 3 esetben ismertetés lelhető fel (5, 6, 7). Egyelőre nem ismert, hogy mi az oka annak, hogy a betegek egy részénél a betegség csupán lokalizált formában nyilvánul meg. A trauma, ultraviola sugárzás, irradiáció, PUVA terápia, égési sérülés, hidrosztatikai nyomás, epidermális károsodás (Koebner phenomenon), valamint megelőző sebészi beavatkozás provokáló szerepét említi az irodalom (8, 9, 10, 11, 12, 13, 14). Nőknél elsősorban a labium major és minor, a vestibulum vaginae érintett, míg férfiaknál a scrotumon és a perianalis régióban jelentkeznek a bőrtünetek. A felnőttkori formák hegesedés nélkül gyógyulnak, de a gyerekkorban előforduló eseteknél minimális hegesedésről beszámoltak a szerzők (1, 2).

Differenciáldiagnosztikai szempontból el kell különíteni egyéb autoimmun hólyagos betegségektől, mint a pemphigus vulgaris, a cicatrizáló nyálkahártya pemphigoid, valamint hólyagképződéssel járó genetikai rendellenességektől is, mint a Hailey-Hailey betegség vagy az epidermolysis bullosa acquisita. Hasonló klinikai képpel járhat még a herpes genitalis, bullosus impetigo, hólyagos kontakt dermatitis vagy akár a bullosus fix gyógyszer exanthema, erythema multiforme. Emellett traumás sérülés, lichen sclerosus

et atrophicus is állhat a genitális régióra lokalizált hólyagos bőrtünetek hátterében.

A lokalizált bullosus pemphigoid kezelésében elsőként választandó a helyileg alkalmazott szuperpotens szteroid externa, a clobetasol propionate napi 10-20 gramm dózisban. Az alkalmazás gyakorisága 2 hét múlva a klinikai tünetek javulásával fokozatosan ritkítható napi egyszeri, majd másnaponta való kezelésre. Amennyiben a panaszok lokális kezelés mellett stagnálnak vagy progresszió lép fel, akkor per os szteroid választható napi 0,5 mg/tskg dózisban. Egyéb terápiás lehetőségként nikotinamiddal kombinált tetracyclin adása, vagy diamino-diphenyl sulfon (Dapsone) szedése merülhet fel maximum 1,5 mg/tskg/nap dózisban, valamint methotrexat megpróbálható maximum 15 mg/hét dózisig (15).

Az általunk bemutatott mindkét esetben a lokális szteroid externa látványos gyors javulást hozott. Nőbetegünket 4 éve észleltük utoljára kontrollon panaszmentesen, férfibetegünk a mai napig tünetmentes. Az irodalomban 3 esetismertetés olvasható scrotum területére lokalizált felnőttkori bullosus pemphigoidról. Az első GBP férfi esetét *Ramezanpour és munkatársai* publikálták 2011-ben. A 22 éves férfibeteg 50 mg dózisu per os prednisolon adásával 1 hónap alatt volt tünetmentesíthető (6). *Vazquez és munkatársai* egy 89 éves férfibetegnél lokális szteroid externa mellett teljes regressziót tapasztaltak (7).

Eseteinket azért tartottuk bemutatásra érdemesnek, mivel ez az első hazai esetismertetés a lokalizált bullosus pemphigoid ezen ritka, genitális régióra lokalizált formájáról, valamint a nemzetközi irodalomban is csupán néhány esetismertetés áll rendelkezésre ebben a témában. Emellett szeretnénk felhívni a figyelmet arra, hogy az STD szakrendelésen megforduló idősebb betegek esetében ezen kórkép fennállásának lehetőségére is gondolni kell.

## IRODALOM

1. *Tran J. T., Mutasim D. F.*: Localized bullous pemphigoid: a commonly delayed diagnosis. *Int J Dermatol.* (2005) *44*, 942-945.
2. *Griffiths C., Barker J., Bleiker T. és mtsai.*: Immunobullous disease. Chapter 50. In: *Rook's Textbook of Dermatology.* (2016) 1-55.
3. *Bunker C. B.*: Male Genital Skin Disease. London: Saunders Ltd, (2004)
4. *Husein\_El Ahmed H.*: Blisters on the scrotum of an infant. *J Pediatr Child Health.* (2011) *47*, 763-765.
5. *Mounsey S. J., Heelan K., Hughes S. és mtsai.*: Localized genital bullous pemphigoid, *Clin Exper Dermatol.* (2018) *43*, 810-812
6. *Ramezanpour A., Feizi A.*: Localized genital bullous pemphigoid. A case report. *Iranian J Dermatol.* (2011) *14*(2), 71-72.
7. *Vázquez-Osorio I., Salgado-Boquete L., Espandín-Arias M., és mtsai.*: Scrotal bullous pemphigoid in an elderly patient. *Int J of Dermatol.* (2014) *53*, 389-409.
8. *Pardo J., Serna M. R., Mercader P. és mtsai.*: Localized bullous pemphigoid overlying a fistula for hemodialysis. *J Am Acad Dermatol.* (2004) *51*(2suppl), 131-132.
9. *Vermeulen C., Janier M., Panse I. és mtsai.*: Localized bullous pemphigoid induced by thermal burn. *Ann Dermatol Venereol.* (2000) *127*, 720-722.
10. *Lecointe-Boulard C., Domp Martin A., Verneuli L. és mtsai.*: Localized bullous pemphigoid following radiotherapy. *Ann Dermatol Venereol.* (2000) *127*, 70-72.
11. *Perl S., Rappersberger K., Fodinger D. és mtsai.*: Bullous pemphigoid induced by PUVA therapy. *Dermatology.* (1996) *193*, 245-247.
12. *Parslew R., Verbov J. L.*: Bullous pemphigoid at sites of trauma. *Br J Dermatol.* (1997) *137*, 825-826.
13. *Massa M. C., Freeark R. J., Kang J. S.*: Localized bullous pemphigoid occurring in a surgical wound. *Dermatol Nurs.* (1996) *8*, 101-102.
14. *Vande M., Dominique M., Reilly J. C.*: Bullous pemphigoid at colostomy site: report of a case. *Dis Colon Rectum.* (1997) *40*, 370-371.
15. *Feliciani C., Joly P., Jonkman M. F. és mtsai.*: Bullous pemphigoid. S2 Guideline for diagnosis and treatment On behalf of the European Dermatology Forum (EDF) in collaboration with the European Academy of Dermatology and Venereology (EADV) (2017)

Érkezett: 2019. 03. 11.

Közlésre elfogadva: 2019. 03. 19.