

RETRATAMIENTO ENDODÓNTICO COMO PRIMERA ELECCIÓN ANTE CIRUGÍA APICAL

Gisella Isabel Osorio Cabarcas*, Demetrio Alfonso Barcha Barreto*, Antonio Diaz Caballero** y Eduardo Covo Morales***

RESUMEN

La terapia de conductos radiculares es el tratamiento de elección en el momento de preservar un órgano dentario, arrojando en la mayoría de los casos resultados favorables. Sin embargo, existe una elevada incidencia de fracasos debido al desconocimiento de muchos de los aspectos básicos y primordiales como son el diagnóstico, la morfología dentaria, una buena instrumentación y obturación del sistema de conductos radiculares. El retratamiento endodóntico es un éxito cuando el diente tratado desempeña correctamente su función y no presenta signos y síntomas como dolor, inflamación, fístula persistente y radiográficamente no existan hallazgos significativos. Para los dientes que no pueden ser adecuadamente tratados mediante tratamientos endodónticos convencionales la cirugía endodóntica es el tratamiento de elección; el conocimiento de la anatomía y de los principios biológicos implicados en el tratamiento de los tejidos duros y blandos, así como de los principios implicados en la cicatrización, resultan importantes para determinar cuál sería la conducta a seguir ante el fracaso de un tratamiento endodóntico convencional. (Duazary 2009-II 147-153)

Palabras claves: Microorganismos, retratamiento, conducto radicular, cirugía endodóntica

ABSTRACT

The therapy of root canal is the treatment of election to preserve a dental organ, showing in the most of cases favorable results. Nevertheless a high incidence of failures due to the ignorance of many of the basic and fundamental aspects exists such as the diagnosis, the dental morphology, a good instrumentation and clogging of the system of radicular conduits. Endodontic reprocessing is a success when the treated tooth performs its function correctly and it does not present signs and symptoms like pain, inflammation, persistent fistula and x-raily significant findings. According to the teeth that cannot suitably be treated by means of conventional endodontic measures, the endodontic surgery is the election treatment; the knowledge of the anatomy and the implied biological principles in the treatment of hard and soft tissues, as well as of the principles implied in the healing, are important to determine the following step before the failure of a conventional endodontic treatment.

Keywords: Microorganisms, Retreatment, Root Canal, Endodontic Surgery

* Odontólogo Residente II semestre de Endodoncia Universidad de Cartagena Ave.4 # 67-78 Cartagena, Bolívar, Colombia. Sur América endogise07@hotmail.com

** Odontólogo Residente IV semestre de Endodoncia Universidad de Cartagena Kra 21 N° 29B- 56 Cartagena, Bolívar, Colombia. Sur América demetriobar2@hotmail.com

*** Odontólogo Universidad de Cartagena, Especialista en Periodoncia. Universidad Pontificia Javeriana, Magíster en Educación. Universidad del Norte. Candidato a Doctor en Ciencias Biomédicas. Universidad de Cartagena. Docente Titular Facultad de Odontología Universidad de Cartagena. Campus de la Salud Zaragocilla. Cartagena, Bolívar, Colombia. Sur América. Correo electrónico antoniodiazc@yahoo.com

*** Odontólogo Universidad Javeriana, especialista en endodoncia Universidad Javeriana. Director Postgrado de Endodoncia. Profesor Titular Facultad de Odontología Universidad de Cartagena. Campus de la Salud Zaragocilla. Cartagena, Bolívar, Colombia. Sur América. Correo electrónico ecovom@yahoo.com

INTRODUCCIÓN

En la actualidad la terapéutica de conductos radiculares es el tratamiento de elección en el momento de preservar un órgano dentario y en la mayoría de los casos los resultados son favorables, sin embargo, existe una elevada incidencia de fracasos debido al desconocimiento de muchos de los aspectos básicos y primordiales como son el diagnóstico, la morfología dentaria, la asepsia (aislamiento absoluto) del campo operatorio e incluso falta de experiencia para realizar una buena apertura, localización de conductos o una buena instrumentación y obturación del sistema de conductos radiculares; no podemos ignorar que reportes epidemiológicos muestran una incidencia de fracaso que oscila entre el 25 a un 40%.¹

El retratamiento endodóntico es un éxito cuando el diente tratado desempeña correctamente su función en la boca en comparación con los otros dientes con pulpas sanas, sin ninguna evidencia de signos o síntomas clínicos ni signos radiográficos;² será un proceso de fracaso cuando no se consiga restaurar la función normal de éste al presentar signos y síntomas, como dolor, inflamación, fístula persistente, etc., aunque radiográficamente existan o no signos de rarefacción.³

La cirugía endodóntica es el tratamiento de elección para los dientes que no pueden ser adecuadamente tratados mediante tratamientos endodónticos convencionales.⁴ El objetivo de este tipo de cirugía, consiste en eliminar la enfermedad modificando el entorno periapical para acelerar el proceso de reparación, impidiendo recidivas y facilitando la cicatrización.⁵ El conocimiento de la anatomía y una clara comprensión de los principios biológicos implicados en el tratamiento de los tejidos duros y blandos, así como de los principios implicados en la cicatrización de las heridas quirúrgicas, resultan importantes para determinar cuál sería la conducta a seguir ante el fracaso de un tratamiento endodóntico convencional.⁶

La incidencia de la patología periapical es del 2,9% en la población general. Los granulomas periapicales son los más frecuentes, seguidos de los quistes radiculares.⁷ El 80-90% de estas lesiones se resuelven satisfactoriamente con endodoncia, la cirugía periapical se indica cuando la opción terapéutica conservadora no logra el éxito deseado.⁸

Es importante la valoración clínica y radiográfica como criterios de fracaso terapéutico.⁹ Un órgano dentario asintomático puede presentar signos clínicos

y radiográficos que hagan sospechar cambios a nivel periapical evidenciando un fracaso del tratamiento.¹⁰ indicando como criterios clínicos de fracaso: movilidad dentaria, enfermedad periodontal localizada, presencia de fístula, función del diente, signos de infección y como criterios radiográficos de fracaso: ligamento periodontal ensanchado (Mayor de 2mm), aumento de tamaño de la rarefacción ósea, ausencia de reparación ósea, deficiencias en la condensación y extensión, sobre extensión excesiva y reabsorción radicular asociada a otra semiología.⁹

Hoy se considera que ni la presencia ni la ausencia de sintomatología puede por sí sola, determinar el fracaso de un tratamiento sin la integración de otros factores.¹¹ Sin lugar a dudas, una de las formas de controlar el éxito o fracaso del tratamiento de conductos realizados es planificar un seguimiento del caso mediante una exploración clínica y radiológica. Los fracasos de dientes tratados endodónticamente se evidencian con mayor frecuencia en los primeros 24 meses; pero se pueden manifestar hasta los 10 años o más. Los períodos de seguimiento con mayor recomendación son a los 6, 12, 18 y 24 meses.¹²

Friedman y Stabholz (1986) reportan que lo primero es determinar si el caso es un fracaso o un éxito clínico para determinar cuál sería el tratamiento a realizar y no caer en errores.¹³ Si hay fracaso clínico se debe determinar el acceso a los conductos y dependiendo de éste, el procedimiento de elección sería: retratamiento o cirugía apical.¹⁴

Si hay éxito clínico se debe valorar radiográficamente la obturación (satisfactoria o insatisfactoria), rehabilitar el diente dependiendo de la necesidad de una restauración y establecer el tratamiento de elección: retratamiento, control o simplemente no tratamiento.¹³

Después de determinar el éxito o fracaso del tratamiento se debe evaluar:

1. Análisis de la historia del caso: con radiografías previas (de ser posible), determinación de tiempo de realización de tratamiento previo y determinación de síntomas del pasado.¹²
2. Anatomía: análisis de conductos no tratados y forma de los mismos.
3. Situación clínica: análisis de síntomas actuales, posibilidad de restauración y condición periodontal.

4. Obturación del conducto: determinar longitud de la obturación (sobreobturación o subobturación), condensación del material, tipo de material de obturación y dificultad de remoción.¹⁵
5. Posibles complicaciones durante realización: fractura del diente, fractura de instrumentos, perforaciones, agudización, extrusión de material contaminado.
6. Factores que minimizan el éxito: instrumentos fracturados, perforaciones, escalones, reabsorción externa.¹⁶
7. Cooperación del paciente: que el paciente acepte el porcentaje de éxito inferior a un tratamiento de conductos efectuado por primera vez y sus posibles complicaciones.
8. Capacidad del operador: experiencia e instrumental adecuado.
9. Planificación del retratamiento:
 - Facilitar el acceso a los conductos: eliminación de restauraciones como obturaciones, postes o coronas
 - Facilitar el acceso al ápice: eliminación de pastas o cementos, materiales de obturación semisólidos y sólidos como gutapercha y puntas de plata.¹⁷

A través de los años la cirugía endodóntica desarrolló técnicas e implementó equipos, instrumentos y materiales avanzados, con el fin de proporcionar resultados favorables en la reparación tisular de los tejidos periapicales.¹⁸

El desafío para el futuro es acertar con el tratamiento ideal: retratamiento quirúrgico o no quirúrgico, ya que de esta decisión depende la preservación de los dientes naturales, siendo este nuestro único objetivo.¹⁹

En una evaluación retrospectiva asociaron los fracasos endodónticos con la inadecuada calidad de las preparaciones y resaltaron la importancia de implementar el tratamiento quirúrgico bajo ciertas condiciones clínicas.

Examinaron 200 raíces de las cuales el 83% presentó espacios del material obturador dentro del canal radicular.

Se encontraron postes en 63 de estos dientes, de los cuales 35 eran cortos y podían quitarse con seguridad; el resto de los postes tenían una longitud mayor de 5 milímetros por lo tanto su remoción arriesgaba la integridad de las raíces.

En el 45% de los 200 casos la intervención quirúrgica fue justificada. En los casos restantes (55%) fue llevado a cabo el retratamiento no quirúrgico por un operador experto. Estos resultados indican que los endodoncistas

debemos contemplar todas las opciones de tratamiento antes de recurrir al tratamiento quirúrgico.²⁰

En el año 2003 realizaron un estudio en donde le practicaron cirugía apical a 128 dientes con previo fracaso endodóntico. En la intervención quirúrgica utilizaron ultrasonido y sellaron retrógradamente las cavidades con Oxido-Zinc EBA. Los controles radiográficos fueron realizados al 1, 3, 6, 12, 24 y 36 mes, y evidenciaron reparación ósea total en el 92.5% de los casos.

La Cirugía Endodóntica ha evolucionado a la microcirugía endodóntica. Los abordajes microquirúrgicos proporcionan resultados predecibles en la curación de las lesiones de origen endodóntico. Con el elevado porcentaje de éxito del tratamiento de la endodoncia convencional y de la endodoncia quirúrgica casi todos los dientes con lesiones endodónticas pueden tratarse favorablemente.²¹

INDICACIONES PARA REALIZAR CIRUGÍA ENDODÓNTICA

Fracaso en el tratamiento endodóntico previo
Las causas del fracaso del tratamiento endodóntico son casi siempre las mismas: falta de esterilización del sistema de conductos radiculares, quedando en el área apical remanentes de tejido necrótico y el selle hermético incompleto del ápice radicular, favoreciendo la filtración apica.²²

Complicaciones Anatómicas
Muchas veces se presentan desviaciones anatómicas u otros elementos que impiden el correcto desbridamiento y subsecuente obturación del sistema de conductos radiculares, relacionándose frecuentemente con lesiones periapicales, entre estos:

Conductos calcificados: el envejecimiento fisiológico con calcificación progresiva del espacio radicular, impide muchas veces la localización de los conductos. Un proceso similar puede ser iniciado por traumatismos, que conducen a una calcificación rápida y distrófica, que oblitera el espacio del conducto y algunas veces, su diámetro no permite la introducción de la lima, por lo cual la técnica quirúrgica con obturación retrograda se considera como una alternativa.²³

Cálculos pulpares: Se producen cálculos tanto en la cámara pulpar como en el conducto radicular, y muchas veces están adheridos a la pared de la dentina. Cuando tales cálculos bloquean el conducto e impiden el paso de instrumentos endodónticos, es necesaria la cirugía apical con obturación retrógrada.

Curvas radiculares no superables: Debido a fuerzas ideopáticas o de origen traumático, las raíces de los dientes presentan con frecuencia formas extrañas como curvas muy pronunciadas, laceraciones, curvas en "S", o raíces en bayoneta, las cuales hacen muy difícil la correcta preparación del conducto haciéndose necesaria una cirugía apical con obturación retrograda.²⁴

Errores en el procedimiento:

Perforaciones: El pronóstico del diente perforado depende de la localización, del tamaño, de la facilidad de acceso a la zona afectada y de la inmediatez del tratamiento tras su detección. En ocasiones, cuando las perforaciones son asimétricas y de bordes irregulares, la obturación no permite un adecuado selle siendo necesario un abordaje quirúrgico a la perforación; mientras que en otras ocasiones, es posible obturar y reparar la perforación a la vez que se termina la endodoncia convencional, no siendo necesario recurrir a la cirugía.²⁵

Sobreinstrumentación: La Sobreinstrumentación conlleva a una incorrecta definición del límite apical de la preparación del conducto, por lo que resulta difícil retener el material de obturación dentro del mismo, aumentando el riesgo de que ocurra una sobreobturación. En estos casos, solo es necesaria la cirugía en aquellas situaciones en las que hay presencia de dolor crónico después de instrumentado el conducto.¹⁵

Sobrextensión: Cuando las condiciones son óptimas con un sellado correcto y se da una reacción a cuerpo extraño con inflamación y aparición de lesión periapical, se hace necesario la intervención quirúrgica, ya que aunque se pueda retirar el material intraconducto por vía cameral, rara vez se consigue la eliminación del material sobreextendido.¹⁵

Fractura de instrumentos: En este caso hay que considerar diversos factores: la localización del instrumento, el momento de la instrumentación en que se fracturó, el grado de ensanchamiento o limpieza del conducto antes de la fractura y la presencia de patología periapical previa al accidente. En cuanto al momento en que ocurrió la fractura, no es lo mismo la fractura de un instrumento al final de la preparación biomecánica, a que se haya fracturado al inicio de la preparación, en donde el conducto todavía contiene tejido pulpar.¹⁶

a la cavidad pulpar y retirar todos los materiales de obturación que impiden la adecuada limpieza del canal radicular y la reparación de los tejidos periapicales.²⁶

Estudios demuestran que la tasa de éxito en la terapia endodóntica es significativamente influenciada por la presencia o ausencia lesiones radiográficas preterapeuticas; Los dientes que experimentan radiolucidez a nivel apical presentan una tasa de éxito hasta de un 20% más baja en comparación con los dientes que no presentan tales lesiones.²⁷ El patrón de curación de las lesiones periapicales depende directamente del tamaño inicial que presente la lesión en la radiografía inicial y un periodo de observación de 5 años es necesario para la completa cicatrización del tejido periapical.²⁸

En 1977 evaluaron un número de 770 pacientes después de la realización del tratamiento endodóntico, con el fin de valorar los resultados a largo plazo (10 años). La tasa de éxito fue del 96% para las pulpas vitales que por tratamientos tenían que someterse a terapia endodóntica, todas las raíces con necrosis pulpar pero sin lesiones periapicales tuvieron un éxito del 98% con características normales en la región apical, el 86% de las lesiones periapicales persistieron en los casos de necrosis pulpar aun después de recibir la terapia endodóntica; un índice de éxito todavía más bajo del 62% se observó para las raíces con lesiones periapicales que tenían tratamientos endodónticos fallidos las cuales eventualmente recibieron retratamiento; el pronóstico resultó ser significativamente mejor para el tratamiento de las raíces que no presentan lesiones radiolucidas con relación a las raíces que si presentaban radiolucidez a nivel periapical, en la que posiblemente se tenía que instrumentar el canal radicular y no fue instrumentado, factor que tiene una influencia significativa en el pronóstico del tratamiento para las raíces con necrosis pulpar.²⁹

La mejor prognosis se encontró en las raíces que presentaban la obturación a 0.02mm del ápice y que representó un 94% de condiciones normales en el periápice, las raíces que presentaban un exceso de material de obturación el cual se transportó hacia la zona periapical mostraron un 76% de reparación y las raíces en las que el material de relleno no alcanzó la longitud de trabajo tuvieron una reparación del 68%. Para los dientes en donde persistían las lesiones y las terapias endodónticas estaban mal realizadas el índice de éxito del retratamiento para los dientes con lesiones apicales de un diámetro de 5mm o menos fue del 65% y para los dientes con lesiones mucho más grandes su tasa de éxito fue del 38%. Esta diferencia no fue significativa.²⁹

Factores como la edad y el sexo del paciente, presencia de bolsas periodontales profundas, raíces sometidas o no a postes intraradiculares, si el diente fue utilizado como

Es común encontrar dientes tratados endodónticamente con postes en el interior del conducto. Con frecuencia, cuando la endodoncia falla es necesaria la remoción de este tipo de instrumentos para facilitar el acceso



pilar para una prótesis fija, la presencia de bacterias dentro del canal antes de la obturación o abscesos apicales agudos todos estos factores mencionados anteriormente no incidieron en los resultado del tratamiento.

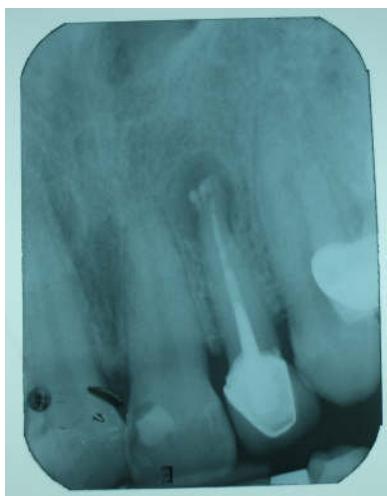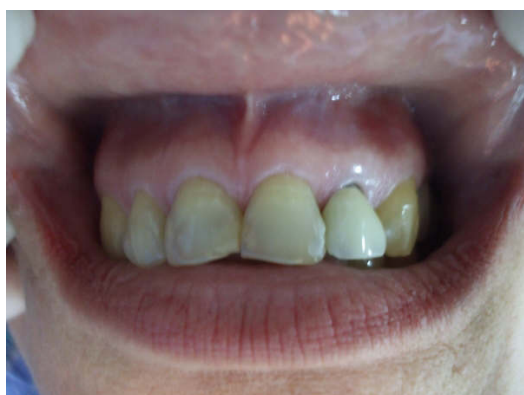Entre los diversos factores analizados, el estado previo periapical parece ser decisivo en el resultado de la terapia endodóntica.²⁹

CASO CLÍNICO

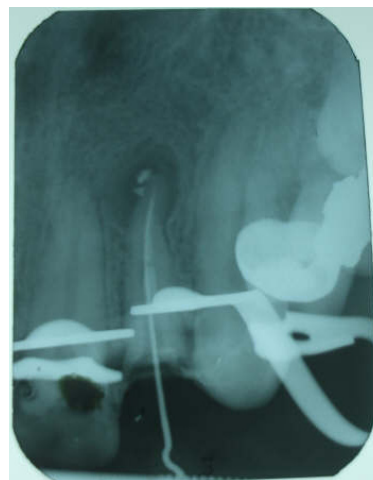Paciente de 53 años de edad, sexo femenino acude a consulta presentando inflamación desde la colocación de una corona a nivel superior.

Refiere entre sus antecedentes médicos ser diabética, y que actualmente se encuentra bajo tratamiento (Vancomicina amp 500mg) por un proceso infeccioso causado después de un trasplante en la cadera.

Al examen clínico se observa corona desadaptada a nivel de órgano dentario 22, evidenciándose mucosa vestibular adyacente edematizada, y fistula a nivel palatino. La respuesta a las pruebas térmicas fue negativa.



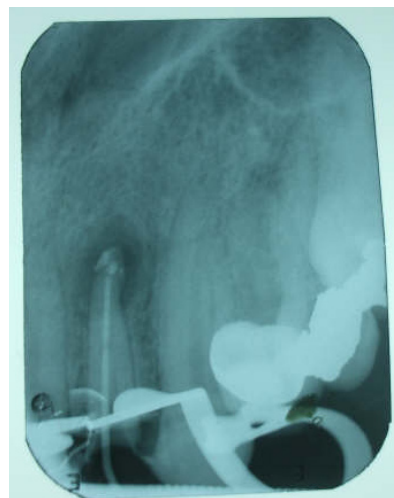
Radiográficamente se observa una imagen radio-opaca a nivel coronal compatible con corona metálica, y un núcleo intracanal que se extiende hasta tercio medio; se evidencia un tratamiento endodóntico defectuoso y radiolucidez a nivel apical de aproximadamente 3 x 6mm de diámetro y al parecer material de obturación en esta misma zona.



Después de realizar anamnesis, exploración y pruebas complementarias se diagnostica Periodontitis Apical Crónica Supurativa en órgano dentario #22 y se procede de la siguiente manera:

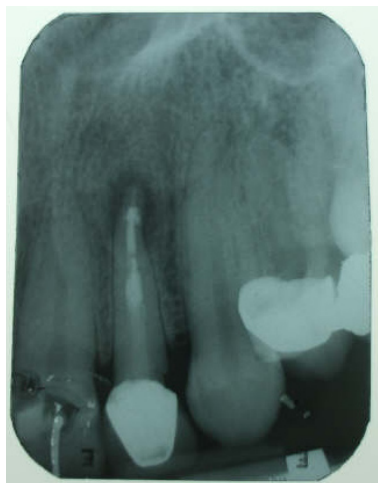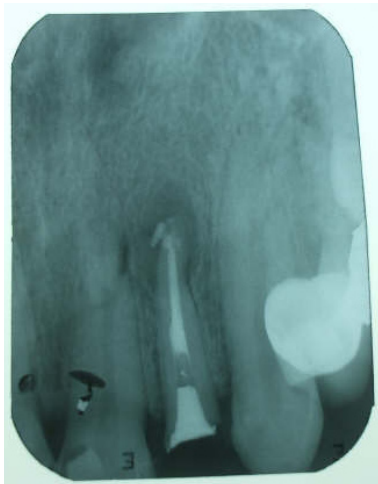
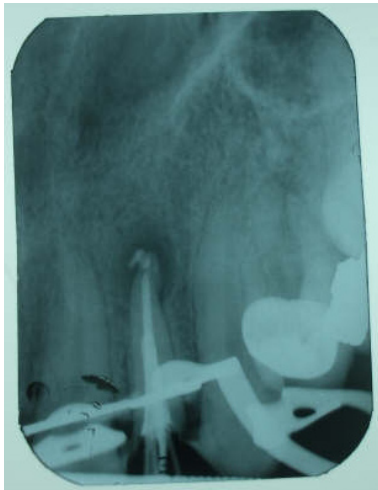
Primera cita:

- Remoción de Corona metal-porcelana y núcleo intracanal.
- Aislamiento absoluto con tela de caucho y grapa N° 2.
- Desobturación del canal radicular con Gates- Glidden y limas #40.
- Preparación invertida, siendo la lima principal apical #40 – longitud de trabajo 21.5mm.
- Terapia con hidróxido de calcio
- Obturación temporal



Segunda cita:

- Remoción de hidróxido de calcio intracanal
- Obturación del canal radicular con conos de gutapercha utilizando las técnicas condensación lateral - vertical y cemento obturador Top-Sel.
- Obturación temporal



Después de tres meses:

La paciente acude a consulta para realizar control del tratamiento y se observa cicatrización de la fistula a nivel palatino. En el examen radiográfico hay una notable disminución de la lesión antes encontrada a nivel periapical y ausencia del material obturador con el que inicialmente llegó la paciente.

CONCLUSIÓN

La cirugía no siempre es necesaria para el éxito de un tratamiento endodóntico que ha fracasado; sin embargo es un aspecto importante a tener en cuenta, ya que en ocasiones, la técnica quirúrgica se convierte en el esfuerzo conservador para evitar llegar hasta la exodoncia del diente. En ninguna forma se debe tomar la cirugía como primera opción ante una endodoncia convencional que no ha sido exitosa. La mayor causa de fracaso endodóntico es la inadecuada preparación del conducto radicular, llevando a una obturación deficiente. Si el endodoncista está en la capacidad de establecer que el fracaso es el resultado de una pobre e incompleta preparación del conducto, se puede pensar en realizar el retreatamiento por medios no quirúrgicos

REFERENCIAS BIBLIOGRÁFICAS

1. Eriksen H. Endodontology - Epidemiologic considerations. *Endod Dent Traumatol.* 1991; 7(5):189-95
2. Kusgoz A, Yıldırım T, Kayıpmaz S, Sarıcaoglu S. Nonsurgical endodontic treatment of type III dens invaginatus in maxillary canine: an 18-month follow-up. *Oral Surg Oral Med Oral Pathol Oral Radiol Endod* 2009; 1(1):106-9
3. Kvist T, Reit C. The perceived benefit of endodontic retreatment. *Int Endod J.* 2002; 35 (4): 359-65
4. Gagliani M, Gorni F, Strohmenger L. Periapical resurgery versus periapical surgery: a 5-year longitudinal comparison. *Int Endod J* 2005; 38(5):320-27.
5. Adanir N, Erdek Y. Re-attachment of Subgingivally Oblique Fractured Central Incisor Using a Fiber Post. *Eur J Dent* 2008; 2(2):138-41
6. Mead, C., Javidan S., Mego, M., Nash, B., Torabinejad, M. Levels of Evidence for the Outcome of Endodontic Surgery. *J Endod* 2005; 31 (1): 19-24
7. Ricucci D, Siquiera JF. Anatomic and microbiologic challenges to achieving success with endodontic

- treatment: a case report. *J Endod* 2008; 34 (10):1249-54
8. Vallecillo M, Muñoz E, Reyes C, Prados E, Olmedo M. Cirugía periapical de 29 dientes. Comparación entre técnica convencional, microsierra y uso de ultrasonidos. *Med Oral* 2002; 7(1): 46-53
 9. Gutmann JL, Field J, Solomon E, Rakusin H. Clinical radiographic and histologic perspectives on success and failure in endodontics. *Int Endod J* 2004; 37(2): 70-82.
 10. Huuononen S, Kvist T, Gröndahl K, Molander A. Diagnostic value of computed tomography in re-treatment of root fillings in maxillary molars. *Int Endod J* 2006; 39(10): 827-833
 11. De la Torre F, Cisneros R, Aranguren JL, Estévez R, Velasco E, Segura J. Single-rooted maxillary first molar with a single canal: endodontic retreatment. *Oral Surg Oral Med Oral Pathol Oral Radiol Endod* 2008; 106(6):66-68.
 12. Bender IB, Seltzer S, Saltanoff W. Endodontic success-a Reappraisal of Criteria. *Oral Surg Oral Med Oral Pathol* 1966; 22(6): 790-802.
 13. Friedman S, Stabholz A. Endodontic retreatment. Case selection and technique. Part I: Criteria for case selection. *J Endod* 1986; 12(1): 28-33
 14. Karabucak B, Setzer F. Criteria for the ideal treatment option for failed endodontics: surgical or nonsurgical?. *Compend Contin Educ Dent* 2007; 28 (6): 304-10
 15. Alves J, Walton R, Drake D. Coronal leakage: endotoxin penetration from mixed bacterial communities through obturated, post-prepared root canals. *J Endod* 1998; 24(9): 587-91.
 16. Friedman S, Stabholz, A. Endodontic retreatment. Case Selection and Technique. Part II: Treatment planning for retreatment. *J Endod* 1988; 14(12): 607-614.
 17. Friedman S, Stabholz A. Endodontic Retreatment. Case Selection and Technique. Part III: Retreatment techniques. *J Endod* 1990; 16(11): 543-549.
 18. Van der Meer W, Stegenga B. Root canal retreatment or surgical apicoectomy?. *Ned Tijdschr Tandheelkd* 2004; 111(11):430-434
 19. Kim S, Kratchman S. Modern Endodontic Surgery Concepts and Practice: A Review. *J Endod* 2006; 32 (7): 601-23
 20. Maddalone M, Gagliani M. Periapical endodontic surgery: a 3-year Follow-up study. *Int Endod J* 2003; 36 (3): 193-98
 21. Abramowitz I, Better H, Shacham A, Shlomi B, Metzger Z. Case Selection for Apical Surgery: A Retrospective Evaluation of Associated Factors and Rational. *J Endod* 2002; 28(7):527-30
 22. Lewis R, Block R. Management of endodontic failures. *Oral Surg Oral Med Oral Pathol.* 1988; 66 (6):711-20
 23. Gutmann J, Harrison JW. Posterior endodontic surgery: anatomical considerations and techniques. *Int Endod J* 1985; 18(1):8-34
 24. Abramowitz I, Better H, Shacham A, Shlomi B, Metzger Z. Case Selection for Apical Surgery: A Retrospective Evaluation of Associated Factors and Rational. *J Endod* 2002; 28(7):527-530
 25. Alhadainy H. Root perforations. *Oral Surg Oral Med Oral Pathol.* 1994; 78:368 -74
 26. Clifford R. REVIEW: Nonsurgical Retreatment. *J Endod* 2004; 30 (12):827-45
 27. Seltzer S, Turkenkopf IB. Factors Affecting Successful Repair After Root Canal Therapy. *J Am Dent Assoc* 1963; 67: 651-62.
 28. Bystrom A, Happonen RP, Sjogren U, Sundqvist G. Healing of periapical lesions of pulpless teeth after endodontic treatment with controlled asepsis. *Endod Dent Traumatol* 1987; 3: 58-63
 29. Sjogren U, Hagglund B, Sundqvist G, Wing K. Factors Affecting the Long-term Results of Endodontic Treatment. *J Endod* 1990; 16(10): 498-504.